Digitized by the Internet Archive
in 2015

https://archive.org/details/b21462732

LEHRBUCH

DER

HISTOLOGIE

UND DER

MIKROSKOPISCHEN ANATOMIE DES MENSCHEN

MIT

EINSCHLUSS DER MIKROSKOPISCHEN TECHNIK.

16

1

Königl. Universitätsdruckerei von H. Stürtz in Würzburg.

LEHRBUCH

DER

HISTOLOGIE

UND DER

MIKROSKOPISCHEN ANATOMIE DES MENSCHEN

MIT

EINSCHLUSS DER MIKROSKOPISCHEN TECHNIK

VON

DR. PHILIPP STÖHR
A. O. PROFESSOR DER ANATOMIE IN WÜRZBURG

DRITTE VERBESSERTE AUFLAGE

JENA
VERLAG VON GUSTAV FISCHER
1889.

Vorwort zur dritten Auflage.

Obwohl seit dem Erscheinen der letzten Auflage erst 8 Monate verstrichen sind, hat sich doch abermals die Nothwendigkeit zu eingreifenden Aenderungen geltend gemacht.

Dieselben betreffen den feineren Bau der quergestreiften Muskelfasern, eine neue Eintheilung der Drüsen nach den Vorschlägen Flemming's, sowie eine neue Darstellung des Zusammenhanges der Netzhautelemente auf Grund der Untersuchungen Dogiel's, dessen Präparate mir vorgelegen haben. Letzteren Schilderungen sind neue schematische Zeichnungen beigegeben worden. Kleinere Zusätze haben die Kapitel „Geschlechtsorgane“ und „Haut“ erfahren.

Im technischen Abschnitte ist statt der Weigert'schen Färbung die Methode Pal's gesetzt worden, welche die Vorzüge rascherer Ausführbarkeit und minderer Säureempfindlichkeit der Präparate besitzt. Für Vergoldung habe ich (pag. 245) die von Drasch empfohlene Methode eingefügt, der ich treffliche Resultate verdanke. Die eine der neuen Hornhautfiguren (Fig. 175, *B*) ist die getreue Abbildung eines nach dieser Methode hergestellten Präparates.

Im Uebrigen ist, von kleineren Ausbesserungen abgesehen, Alles beim Alten geblieben.

Würzburg, im Dezember 1888.

Der Verfasser.

Vorwort zur zweiten Auflage.

Die zweite Auflage, welche ich hiermit der Oeffentlichkeit übergebe, hat nach verschiedenen Richtungen hin Verbesserungen und Erweiterungen erfahren.

Vorzugsweise betrifft dies den deskriptiven Theil des Lehrbuches; die Kapitel über Zellstruktur und Zelltheilung, über Knochen, über Entwickelung der Samenfäden, über Haarwechsel und über die Gefässe des Labyrinthes sind auf Grundlage im vergangenen Jahre erschienener Publikationen neu bearbeitet, zum Theil mit neuen Abbildungen versehen worden. Auch in anderen Kapiteln wird der aufmerksame Leser die bessernde Hand nicht vermissen.

Im technischen Abschnitte sind dagegen — abgesehen von einer kurzen Anleitung zum Messen und von der Angabe der Golgi'schen Methode — keine wesentlichen Vermehrungen eingetreten. Ich bin in dieser Hinsicht dem im Vorworte zur ersten Auflage entwickelten Programme treu geblieben. In anderer Beziehung jedoch habe ich eine Aenderung eintreten lassen. Von verschiedenen Seiten gestellten Anforderungen folgend, habe ich eine kurze Vorschrift zur Handhabung des Mikrotoms und der wichtigsten, dazu gehörigen Einbettungsmethoden in einem Anhange beigefügt. Doch möchte ich hier noch einmal betonen, dass ich zur Herstellung der in diesem Buche abgebildeten Präparate ein Mikrotom für durchaus überflüssig erachte. Eine nur einigermassen geübte Hand wird mit einem einfachen Rasirmesser vollkommen Genügendes erzielen. Zum Zwecke eingehender Studien, zur Anfertigung von sehr feinen Schnitten, lückenlosen Serien und Demonstrationspräparaten mag dagegen das Mikrotom gebraucht werden. Neu ist endlich die am Schlusse der technischen Vorschriften

angefügte Tabelle, welche die Vorschriften nach der Schwierigkeit der Ausführung sowie der Beobachtung ordnet und den Anfänger vor misslungenen Versuchen, die ihn abschrecken könnten, möglichst bewahren soll. Derjenige, der sich durch die trotz aller Einschränkung immer noch ansehnliche Menge mikroskopischer Hilfsmittel zurückschrecken liesse, zu Hause sich ein kleines Laboratorium einzurichten, möge aus dieser Tabelle ersehen, dass es keineswegs, um anzufangen, gleich des ganzen Apparates bedarf. Schon mit Alkohol, mit Müller'scher Flüssigkeit, mit destillirtem Wasser und einem Fläschchen Böhmer'schen Haematoxylins lässt sich eine stattliche Reihe von Präparaten herstellen.

Zum Schlusse sei allen Herren Kollegen, welche mir für die Bearbeitung dieser Auflage werthvolle Rathschläge zu Theil werden liessen, mein bester Dank ausgesprochen.

Würzburg, im März 1888.

Der Verfasser.

Vorwort zur ersten Auflage.

Vorliegendes Buch ist bestimmt, durch Anleitung zu mikroskopischen Präparirübungen den Studirenden in Stand zu setzen, auch hier von dem wichtigsten Lernmittel der Anatomie, dem Präpariren und dem Studium des Päparates. erfolgreichen Gebrauch zu machen.

Bei der Abfassung der technischen Vorschriften bin ich von der Voraussetzung ausgegangen, dass der Studirende durch den Besuch eines mikroskopischen Kursus mit den einzelnen Bestandtheilen des Mikroskopes und den einfachen Handhabungen derselben bekannt ist. Derartige Kenntnisse lassen sich mühelos durch direkte Unterweisung, schwer aber und nur auf weiten Umwegen durch schriftliche Anleitung aneignen.

Bei der Auswahl aus dem reichen Schatze der mikroskopischen Methoden habe ich mich nur auf die Angabe einer möglichst kurzen Reihe möglichst einfacher Hilfsmittel beschränkt. Der Studirende wird durch die stets wiederholte Anwendung immer dieselben, genau vorgeschriebenen Methoden nicht nur rasch lernen, diese vollkommen zu beherrschen, sondern auch bald im Stande sein, nach anderen, in diesem Buche nicht angegebenen, nicht so genauen Vorschriften zu arbeiten. Aus diesem Grunde habe ich auf die Empfehlung vieler, selbst trefflicher Methoden verzichtet.

Die Handhabung des Mikrotoms glaubte ich vollkommen aus einer Technik für Studirende verbannen zu müssen. So unschätzbar dieses Instrument in mikroskopischen Laboratorien ist, für unsere Zwecke hier ist ein Mikrotom ganz entbehrlich; ein scharfes Rasirmesser leistet dieselben, ja noch bessere Dienste, da es nicht die zeitraubenden Vorbereitungen erfordert, wie das Mikrotom. Wer aber gelernt hat, mit einem Rasirmesser gute Schnitte zu machen, der wird auch dann, wenn ihm ein Mikrotom zur Verfügung steht, sich desselben nur im Nothfalle bedienen.

Wer gute Präparate anfertigen will, muss schon vorher Kenntniss der anatomischen Thatsachen besitzen. Ich habe deswegen einen kurzen Abriss der gesammten mikroskopischen Anatomie des Menschen beigefügt und denselben mit zahlreichen Abbildungen versehen. Auf die Anfertigung der Abbildungen habe ich eine ganz besondere Sorgfalt verwendet; sind sie ja doch nicht nur zur Erläuterung des Textes, sondern auch als Wegweiser beim Mikroskopiren die werthvollsten Hilfsmittel. Sämmtliche Figuren sind nach Präparaten[1]) gezeichnet, welche nach den hier angegebenen Methoden von mir angefertigt worden sind. Alle Zeichnungen sind mit Hilfe von Zeichenapparaten bei stets gleicher Höhe des Zeichentisches aufgenommen worden, können also bei Messungen mit einander verglichen werden[2]). Ich habe mich dabei bestrebt, die Objekte in möglichster Treue wiederzugeben. Die beliebte Methode, Objekte bei schwachen Vergrösserungen zu zeichnen und die Details mit Hilfe starker Vergrösserungen nachzutragen, sowie das „Halbschematisiren" habe ich vermieden. Solche Abbildungen mögen in anderen Lehrbüchern Platz finden; hier wo es sich darum handelt, dem Mikroskopirenden zu zeigen, wie ein Objekt bei einer bestimmten Vergrösserung wirklich aussieht, würde die Anwendung derartiger Figuren zu Irrungen führen. Der Anfänger neigt ohnehin zu der unmöglichen Anforderung, dass ein Präparat Alles zeigen soll. Viele Figuren würden schöner sein, wenn ich sie in grösseren Dimensionen ausgeführt hätte; allein ich habe das absichtlich unterlassen; einmal, weil ich dem von Anfängern so beliebten vorwiegenden Gebrauch der stärkeren Vergrösserungen nicht Vorschub leisten wollte, und zweitens, weil ich dem Mikroskopirenden zeigen möchte, dass oft kleine Bezirke eines Präparates hinreichen, um sich über den Bau eines Organes zu unterrichten.

In Rücksicht darauf, dass dem Studirenden nur selten Mikroskope zu Gebote stehen, welche eine stärkere als 600fache Vergrösserung liefern, habe ich unterlassen, mit sehr starken Objektiven untersuchte Präparate zu zeichnen. Die Vergrösserungen 50—100 entsprechen den den gewöhnlichen Mikroskopen beigegebenen schwächeren Objektiven, die Vergrösserungen 240—560 den stärkeren Objektiven mit einge-

---

[1]) Ich habe, wo immer nur möglich, zu den Organpräparaten Theile des menschlichen Körpers benützt; aus diesem Grunde habe ich auch ein von Hans Virchow hergestelltes Retinapräparat (Fig. 180) und ein Nebennierenpräparat Gottschau's (Fig. 145, *B*) abgebildet. Sämmtliche Maassangaben betreffen Theile des Menschen.

[2]) Die Präparate sind nicht nur z. B. bei 50- etc. facher Vergrösserung gezeichnet, sondern auch in der That 50fach vergrössert.

schobenem oder mehr oder weniger ausgezogenem Tubus und schwachem oder mit mittlerem Okulare[1]). Für Vergrössungen unter 50 nehme man theils Lupen[2]), theils schwache Objektive, die man auch durch Auseinanderschrauben des schwächeren Objektives (3 bei Leitz, 4 bei Hartnack) herstellen kann[3]).

Litteraturnachweise habe ich dem Texte nicht beigefügt; sie würden, wenn sie in brauchbarer Form gegeben worden wären, den Umfang des Buches über Gebühr ausgedehnt haben. Wer sich in dieser Hinsicht weiter unterrichten will, der möge ausser den Hofmann-Schwalbe'schen (früher Henle-Meissner'schen) Jahresberichten die Lehrbücher von Kölliker[4]), Schwalbe[5]) und Stricker[6]) zu Rathe ziehen. Für technische Angaben sei ganz besonders Ranvier's treffliches technisches Lehrbuch der Histologie[7]) empfohlen. Werthvolles findet sich endlich in der Zeitschrift für wissenschaftliche Mikroskopie und für mikroskopische Technik.

Meinem Verleger, Herrn Gustav Fischer, sei hier mein ganz besonderer Dank ausgesprochen für die der Ausstattung des Buches zugewendete Sorgfalt, sowie für die Liberalität, welche mir die Beifügung so zahlreicher, aus der bekannten Anstalt von Tegetmeyer hervorgegangener Holzschnitte ermöglichte.

Würzburg, im September 1886.

Philipp Stöhr.

[1]) In den den neuen Mikroskopen von Leitz beigegebenen Tabellen sind sämmtliche Zahlen etwas höher, als die meinen Zeichnungen beigefügten Werthe. Der Grund liegt darin, dass ich bei der Anwendung der Zeichenapparate ein Okular benützt habe das schwächer ist, als Okular 1 Leitz.

[2]) Statt der Lupe kann man sich bei fertigen Präparaten auch eines der Okulare bedienen. Man setzt das Okular mit der oberen (sog. Okular-Linse) auf die Rückseite des gegen das Licht gehaltenen Objektträgers und betrachtet von der unteren (sogen. Kollektiv-)Linse des Okulares aus.

[3]) Dadurch wird eine ca. 20—40fache Vergrösserung erzielt. Man vergesse nicht, bei solchen Vergrösserungen den Planspiegel anzuwenden.

[4]) Mikroskopische Anatomie. Zweiter Band 1850—52 und Handbuch der Gewebelehre des Menschen. Leipzig 1867.

[5]) Lehrbuch der Anatomie von Hofmann-Schwalbe. 2. Band, zweite und dritte Abtheilung.

[6]) Handbuch der Lehre von den Geweben. 1872.

[7]) Uebersetzt von Nicati und v. Wyss. Leipzig 1877.

Inhalts-Verzeichniss.

I. Abschnitt.

Allgemeine Technik.

Seite

I. Die Einrichtung des Laboratorium (pag. 1—8).
1. Instrumente 1
2. Reagentien 3
II. Das Herstellen der Präparate (pag. 8—26).
1. Das Beschaffen des Materials 9
2. Tödten und Seziren der Thiere 9
3. Isoliren 10
4. Fixiren 12
5. Härten 14
6. Entkalken 14
7. Schneiden 15
8. Färben 16
9. Injiziren 20
10. Einschliessen und Konserviren der Präparate 21
11. Die Untersuchung frischer Objekte 24
12. Das Aufbewahren von Dauerpräparaten 26
III. Die Handhabung des Mikroskops (pag. 26—30).
Zeichnen 28
Messen 28

II. Abschnitt.

Mikroskopische Anatomie und spezielle Technik.

A. Die Zellen und ihre Abkömmlinge

I. Allgemeine Zellenlehre (pag. 30—37).
Bestandtheile der Zelle 32
Form der Zellen 33

Seite

Grösse der Zellen 33
Bewegungserscheinungen der Zellen 33
Bildung und Fortpflanzung der Zellen 34
Sekretionserscheinungen der Zellen 36
Lebensdauer der Zellen 37
Wachsthum der Zellen 37

II. Arten der Zellen (pag. 37—48).
1. Die Leukocyten 37
2. Die farbigen Blutzellen 38
3. Die Epithelzellen 38
4. Die Bindesubstanzzellen 41
5. Die Fettgewebszellen 41
6. Die Muskelfasern 42
7. Die Nervenzellen 45
8. Die Nervenfasern 47

III. Die Intercellularsubstanzen (pag. 48—51).
Die Kittsubstanz 49
Die Grundsubstanz des fibrillären Bindegewebes 49
Die Grundsubstanz des Knochens 50
Die elastische Substanz 51
Technik Nr. 1—3 (pag. 51—52).

B. Die Organe.

I. Organe der Stütz- und Bindesubstanz (pag. 52—70).
1. Das Bindegewebe 52
a) Das gallertartige Bindegewebe 52
b) Das fibrilläre Bindegewebe 53
Sehnen 54
Fascien und Bänder 55
a) Das retikuläre Bindegewebe 55
2. Der Knorpel 55
a) Der hyaline Knorpel 56
b) Der elastische Knorpel 57
c) Der Bindegewebsknorpel 57
3. Der Knochen 58
Verbindungen der Knochen 63
Entwickelung der Knochen 65
a) Entwickelung der primären Knochen 65
b) Entwickelung der sekundären Knochen 69
Technik Nr. 4—27 (pag. 70—76).

Seite

II. Organe der aktiven Bewegung (pag. 77—78).

1. Quergestreifte Muskulatur 77
2. Glatte Muskulatur 78

Technik Nr. 28—36 (pag. 78—80).

III. Organe des Nervensystems (pag. 80—98).

1. Centralnervensystem 81
Rückenmark 81
Gehirn 84
Grosshirnrinde 85
Grosshirnganglien 86
Grau der centralen Höhlen 86
Kleinhirnrinde 87
Weisse Substanz 88
Hypophysis cerebri 88
Zirbel 88
Hüllen des Centralnervensystems 88
Blutgefässe und Lymphbahnen des Centralnervensystems . . 89
2. Peripherische Nerven 90
Cerebrospinale Nerven 90
Sympathische Nerven 91
3. Ganglien 91
4. Peripherische Nervenendigungen 93
Endigungen der sensitiven Nerven 93
Endigungen der motorischen Nerven 98

Technik Nr. 37—61 (pag. 99—108).

IV. Cirkulationsorgane (pag. 108—122).

1. Blutgefässsystem 108
Herz 108
Arterien 109
Venen 111
Kapillaren 112
Neubildung von Kapillaren 113
Steissdrüse und Karotisdrüse 114
Blut 114
Entwickelung der farbigen Blutkörperchen 115
2. Lymphgefässsystem 115
Lymphgefässe 115
Lymphknoten 116
Peripherische Lymphknoten 118
Lymphe 119

Seite

Thymus 119
Milz 120
Technik Nr. 62—81 (pag. 122—128).

V. Verdauungsorgane (pag. 128—160).
Schleimhaut und Drüsen 128
Die Schleimhaut der Mundhöhle 132
Die Zähne 133
Entwickelung der Zähne 135
Die Zunge 138
Der Pharynx 142
Die Speiseröhre 143
Der Magen 143
Der Darm 146
Die Blutgefässe des Magens und des Darmes 149
Die Lymphgefässe des Magens und des Darmes 151
Die Nerven des Magens und des Darmes 151
Die Speicheldrüsen 152
Die Leber 155
Das Bauchfell 160
Technik Nr. 82—111 (pag. 161—170).

VI. Athmungsorgane (pag. 171—176).
Der Kehlkopf 171
Die Luftröhre 171
Die Bronchen und die Lungen 172
Anhang: Die Schilddrüse 175
Technik Nr. 112—116 (pag. 176—177).

VII. Harnorgane (pag. 177—185).
Die Nieren 177
Die ableitenden Harnwege 182
Nierenkelche, Nierenbecken und Ureter 182
Die Harnblase 183
Die Harnröhre 184
Anhang: Die Nebennieren 184
Technik Nr. 117—128 (pag. 185—187).

VIII. Geschlechtsorgane (pag. 188—202).
A. Die männlichen Geschlechtsorgane (pag. 188—195).
Die Hoden 188
Der Samen 192
Die ableitenden Samenwege 192
Anhangsdrüsen der männlichen Geschlechtsorgane . . . 194
Der Penis 194

Seite

B. Die weiblichen Geschlechtsorgane (pag. 195—201).

Die Eierstöcke 195
Epoophoron und Paroophoron 199
Eileiter und Uterus 199
Scheide und äussere weibliche Genitalien 201

Technik Nr. 129—142 (pag. 202—205).

IX. Die Haut (pag. 205 - 217).

Die äussere Haut 205
Die Nägel 207
Haare und Haarbälge 208
Entwickelung der Haare 211
Haarwechsel 212
Drüsen der Haut 212
Die Blutgefässe, Lymphgefässe und Nerven der Haut. . . . 214
Anhang: Die Milchdrüse 215

Technik Nr. 143—157 (pag. 217—219).

X. Sehorgan (pag. 220—242).

Der Augapfel 220
Tunica externa 220
Cornea 220
Sklera 222
Tunica media 222
Chorioidea 222
Corpus ciliare 224
Iris 224
Der Cornealfalz 225
Tunica interna 226
1. Pars optica retinae 226
Gehirnschicht 227
Neuroepithelschicht 228
Pigmentepithel 229
Macula lutea und Fovea centralis 230
Ora serrata 230
2. Pars ciliaris retinae 231
3. Pars iridica retinae 231
Der Sehnerv 232
Die Linse 233
Der Glaskörper 234
Die Zonula ciliaris 234
Die Blutgefässe des Augapfels 235

Seite

Die Lymphbahnen des Augapfels 237
Die Nerven des Augapfels 238
Die Augenlider 239
Das Thränenorgan 241
Technik Nr. 158—172 (pag. 242—248).

XI. Das Gehörorgan (pag. 248—258).
Inneres Ohr 248
Sacculus, Utriculus und Bogengänge 249
Schnecke 249
Mittelohr 256
Paukenhöhle 256
Ohrtrompete 256
Aeusseres Ohr 256
Trommelfell 256
Aeusserer Gehörgang 256
Technik Nr. 173—177 (pag. 258—260).

XII. Geruchsorgan (pag. 260—263).
1. Regio vestibularis 260
2. Regio respiratoria 260
3. Regio olfactoria 261
Technik Nr. 178—180 (pag. 263—264)

XIII. Geschmacksorgan (pag. 264—265).
Technik Nr. 181—183 (pag. 265—266).
Tabelle technischer Vorschriften 267

Anhang. Die Mikrotomtechnik (pag. 274—280).

I. Mikrotome 274
II. Einbetten 274
A. In Paraffin 274
B. In Celloidin 276

III. Schneiden 277
A. Paraffinobjekte 277
Schneiden bei schräger Messerstellung 277
Schneiden bei querer Messerstellung 277
Misstände beim Schneiden 278
B. Celloidinobjekte 279
IV. Einlegende Schnitte 279
A. Paraffinobjekte 279
B. Celloidinobjekte 280
Namens- und Sachregister 281

I. Abschnitt.

Allgemeine Technik.

I. Die Einrichtung des Laboratorium.

1. Instrumente.

Das Mikroskop. Aus eigener Erfahrung kenne ich die aus den optischen Werkstätten von Zeiss in Jena, Hartnack in Potsdam, Seibert in Wetzlar und Leitz in Wetzlar hervorgegangenen Mikroskope, deren treffliche Leistungen ich schon vielfach erprobt habe. Ich empfehle gewöhnlich Leitz, dessen mittleres Mikroskop mit zwei Objektiven (Nr. 3 und 7) und zwei Okularen (I und III) für die meisten Untersuchungen vollständig genügt[1]; noch besser ist das grosse Mikroskop, das bei der gleichen optischen Ausrüstung neben verschiedenen mechanischen Verbesserungen noch den Vortheil hat, dass sich der für bakteriologische Untersuchungen unentbehrliche Abbe'sche Beleuchtungsapparat anbringen lässt. Mit einem solchen Mikroskop habe ich sämmtliche für dieses Buch angestellte Untersuchungen vorgenommen. Es ist nicht rathsam, dass der Anfänger sich ein Mikroskop kaufe, ohne zuvor dasselbe einem Fachmanne zur Prüfung unterstellt zu haben. Zur guten Instandhaltung des Mikroskops ist es nöthig, dasselbe vor Staub zu schützen; bei häufigem Gebrauche ist es am besten, das Mikroskop unter einer Glasglocke an einer dem Sonnenlichte nicht ausgesetzten Stelle aufzuheben. Der am Tubus sich bildende Schmutz wird mit einem trockenen Stückchen weichen Filtrirpapiers abgerieben; Verunreinigung der Linsen[2]) und des Spiegels sind mit weichem Leder und wenn das nicht zum Ziele führt

[1]) Der Preis dieses Mikroskops (Nr. 1) beträgt (nach dem Preisverzeichnisse 1885) 110 Mark, ein grosses Mikroskop (Nr. 7) kostet 180 Mark. Die entsprechend ausgerüsteten Mikroskope von Zeiss & Hartnack sind bedeutend theurer.

[2]) Die Objektivlinsen dürfen nicht auseinandergeschraubt werden.

(z. B. bei Beschmutzung mit Damarfirniss) mit einem weichen Leinwandläppchen zu entfernen, welches mit einem Tropfen reinem Spiritus befeuchtet ist. Bei letzterer Procedur sei man sehr vorsichtig, damit nicht etwa der Weingeist in die Fassung der Linsen eindringe und den Kanadabalsam auflöse, mit welchem die Linsen verkittet sind. Man wische deshalb schnell mit der befeuchteten Stelle des Läppchens den Schmutzfleck weg und trockne die Linse sorgfältig ab. Die Schrauben des Mikroskops sind mit Petroleum zu putzen.

Ein gutes Rasirmesser, dessen Klinge auf der einen Seite flach geschliffen ist. Das Messer ist immer scharf schneidend zu erhalten und muss vor jedesmaligem Gebrauche auf dem Streichriemen ohne Druck auszuüben abgezogen werden. Das Schleifen des Messers auf dem Steine ist dem Instrumentenmacher zu überlassen. Man benütze das Rasirmesser nur zum Anfertigen der feinen Schnitte.

Ein feiner Schleifstein.

Eine feine gerade Scheere.

Eine feine, leicht schliessende Pincette mit glatten oder nur wenig gekerbten Spitzen.

Vier Nadeln mit Holzgriffen; zwei davon erhitze man, krümme sie dann leicht, erhitze sie abermals und steche sie in festes Paraffin, wodurch sie wieder gehärtet werden. Die beiden anderen müssen stets sauber und fein zugespitzt erhalten werden; bei feinen Isolirarbeiten spitze und polire man die Nadeln erst auf dem Schleifsteine und dann auf dem Streichriemen. Sehr brauchbar sind die sogenannten Staarnadeln der Augenärzte.

Nicht absolut nothwendig, aber sehr brauchbar ist ein federnder Spatel aus Neusilber zum Uebertragen der Schnitte aus Flüssigkeiten auf den Objektträger. Man kann statt dessen auch ein mit breiter Klinge versehenes Messer aus dem anatomischen Präparirbestecke benützen.

Stecknadeln, Igelstacheln, Korkplatten, ein feiner Malerpinsel.

Ein gelber Kreidestift zum Schreiben auf Glas[1]).

Objektträger (eines der gebräuchlichen Formate) sollen von reinem Glase und nicht zu dick (1—1,5 mm) sein; Deckgläschen von ca. 15 mm Seite sind für die meisten Fälle gross genug; ihre Dicke darf zwischen 0,1 bis 0,2 mm schwanken.

Glasfläschchen (sogen. Pulverflaschen), ein Dutzend, mit weitem Halse von 30 und mehr ccm Inhalt. Fläschchen mit Glasstöpsel sind zu theuer und nicht zu empfehlen, da die Stöpsel meist schlecht eingerieben sind.

Einige grössere Präparatengläser mit eingeschliffenem Glasdeckel, Höhe 7—10 cm, Durchmesser 6—10 cm; irdene Töpfe.

---

[1]) Das sind besondere von A. W. Faber in Nürnberg hergestellte Stifte, mit denen man auf Glas leicht schreiben kann. Ist das Glas fett, so muss es zuvor mit etwas Weingeist gereinigt werden.

Ein graduirtes Cylinderglas 100—150 ccm enthaltend. Ein Glastrichter von ca. 8—10 cm oberem Durchmesser.

Eine Pipette; man kann sich kleine Pipetten selbst verfertigen, indem man sich ein ca. 1 cm dickes, ca. 10 cm langes Glasröhrchen an einem Ende spitz auszieht und am anderen Ende ein ca. 6 cm langes Stückchen Gummirohr aufsetzt, das am oberen Ende mit einem starken Bindfaden fest zugebunden wird.

Ein Dutzend Uhrgläser von ca. 5 cm Durchmesser.

Ein Dutzend Reagirgläschen von ca. 10 cm Länge und ca. 12 mm Weite.

Glasstäbe von ca. 3 mm Dicke, 15 cm Länge, z. Th. an einem Ende spitz ausgezogen.

Für Reagentien dienen alte Medizingläser, Weinflaschen etc., die man vorher gut gereinigt hat [1]).

Nicht absolut nöthig, aber sehr brauchbar sind Präparatenschalen mit Glasdeckel [2]) von 10—12 cm Durchmesser. Statt derselben lassen sich für viele Fälle Untertassen, Futternäpfchen für Vögel etc. verwenden.

Ein paar Bogen Filtrirpapier [3]), grosse und kleine gummirte Etiketten, weiche Leinwandlappen (alte Taschentücher), ein Handtuch, eine grössere und eine kleinere Flaschenbürste.

Ein grosser Steinguttopf für die Abfälle.

2. Reagentien [4]).

Allgemeine Regeln. Man halte sich nicht zu grosse Quantitäten vorräthig, da viele Reagentien in verhältnissmässig kurzer Zeit verderben; einzelne Reagentien (s. unten) sind erst kurz vor dem Gebrauche zu beziehen resp. zuzubereiten. Jede Flasche muss mit einer grossen, ihren Inhalt anzeigenden Etikette versehen sein; es empfiehlt sich, nicht nur das Rezept der betreffenden Flüssigkeit, sondern auch die Art der Anwendung derselben auf

---

1) Zum Reinigen genügt für die meisten Fälle das Ausbürsten der Flaschen mit Wasser, in anderen Fällen spüle man die Flaschen mit roher Salzsäure resp. mit Kalilauge aus, dann mit gewöhnlichem Wasser, dann mit destillirtem Wasser und zum Schlusse mit Alkohol.

2) Die meisten hier aufgezählten Glasgegenstände (auch Objektträger) sind billig bei W. P. Stender, Leipzig, Dampfglasschleiferei zu beziehen. Für grössere Präparatengläser empfehle ich H. Syré in Schleusingen, Thüringen.

3) Das sog. schwedische Filtrirpapier ist zu dick; das für unsere Zwecke passende Filtrirpapier kostet in besseren Papierhandlungen 70 Pfennige per Buch.

4) Die Reagentien müssen aus guten Apotheken oder besonders empfohlenen Droguenhandlungen bezogen werden. In ersteren sind auch die meisten Farbstoffe zu haben. Vorzügliche Farbstoffe und Reagentien sind zu haben bei Dr. Grübler, physiol. chem. Laboratorium, Leipzig, Dufourstrasse.

Anfänger wenden sich betreffs der verschiedenen Bezugsquellen immer am besten an die Dozenten der anatomischen Institute.

der Etikette anzugeben. Sämmtliche Flaschen müssen fest mit Korken oder mit guten Glasstöpseln verschlossen sein. Die Flüssigkeit soll nicht bis zur Unterfläche des Korkes reichen.

1. Destillirtes Wasser 3—6 Liter.

2. Kochsalzlösung 0,75 %. Aq. destill. 200 ccm.
Kochsalz 1,5 gr.

Der Kork der Flasche muss mit einem bis zum Flaschenboden reichenden Glasstab versehen sein. Die Flüssigkeit verdirbt leicht, muss öfters neu bereitet werden.

3. Alkohol. a) Alkohol absolutus. 200 ccm vorräthig zu halten. Der käufliche absolute Alkohol ist ca. 96 %ig und ist in den allermeisten Fällen für mikroskopische Zwecke vollkommen genügend. Will man vollständig wasserfreien Alkohol erhalten, so werfe man in die Flasche einige Stückchen (auf 100 ccm Alkohol je 15 gr) weissgeglühten Kupfervitriols; ist derselbe blau geworden, so muss er durch neuen ersetzt oder von neuem gebrannt werden. Auch frisch gebrannter Kalk dient zu gleichem Zwecke, nur wirkt dies langsamer.

b) Reiner Spiritus, ca. 90 % Alkohol enthaltend, 3 bis 5 Liter (»90 %iger Alkohol«)[1].

c) 70 %iger Alkohol. 500 ccm sind herzustellen durch Vermischen von 365 ccm 96 %igem Alkohol mit 135 ccm destillirtem Wasser.

d) Ranvier's Drittelalkohol. 35 ccm 96 %iger Alkohol + 65 ccm destillirtes Wasser.

4. Essigsäure ca. 50 ccm. Die offizinelle Essigsäure ist 30 %ig.

5. Eisessig (der in den Apotheken käufliche ist 96 %ig) ist kurz vor dem Gebrauche zu beziehen (ca. 10 ccm).

6. Salpetersäure. Man halte sich eine Flasche mit 100 ccm konzentrirter Salpetersäure von 1,18 spec. Gewicht (enthält 32 % Säurehydrat).

7. Reine Salzsäure 50 ccm.

8. Chromsäure. Man bereite sich eine 10 %ige Stammlösung (10 gr der frisch bezogenen krystallisirten Chromsäure in 90 ccm destillirtem Wasser

---

1) Aus Apotheken zu erhalten. Der für die anatomischen Institute bezogene Alkohol ist gewöhnlich 96 %ig. Zur Herstellung von Alkoholmischungen geringeren Procentgehaltes diene die Gleichung: $100 : 96 = x : p$. p = dem gewünschten Procentgehalte. Soll z. B. 90 %iger Alkohol hergestellt werden, so lautet die Gleichung:

$$100 : 96 = x : 90.$$
$$96\,x = 90.\ 100$$
$$x = \frac{9000}{96} = 93{,}7 \text{ abgerundet } 94.$$

Also: um 100 ccm 90 %igen Alkohol zu erhalten, muss man 94 ccm 96 %igen Alkohol mit 6 ccm destillirtem Wasser vermischen.

Die der Berechnung anhaftenden Fehler sind zu unbedeutend, als dass sie für unsere Zwecke in Betracht gezogen werden müssten.

zu lösen). Davon bereite man sich a) 0,1 %ige Chromsäurelösung (10 ccm der Stammlösung zu 990 ccm destillirtem Wasser) und

b) 0,5 %ige Chromsäurelösung (50 ccm der Stammlösung zu 950 ccm destillirtem Wasser).

9. Doppelt chromsaures Kali. Man halte vorräthig: 25 gr in 1000 ccm destillirtem Wasser gelöst. Löst sich langsam (nach ca. 3 bis 6 Tagen).

10. Müller'sche Flüssigkeit. 30 gr schwefelsaures Natron und 60 gr pulverisirtes doppeltchromsaures Kali werden in 3000 ccm destillirtem Wasser gelöst. Die Lösung erfolgt bei Zimmertemperatur langsam (in 3 bis 6 Tagen). Man bereite deshalb die Lösung mit erwärmtem Wasser oder stelle die Flasche in die Nähe des Ofens.

11. Pikrinsäure. Man halte vorräthig 50 gr der Krystalle und ca. 500 ccm einer gesättigten wässerigen Lösung, in welcher die Krystalle immer in 2 bis 3 mm hoher Schicht am Boden der Flasche liegen müssen. Löst sich leicht.

12. Pikrinschwefelsäure nach Kleinenberg. Zu 200 ccm gesättigter, wässeriger Pikrinsäurelösung giesse man 4 ccm reine Schwefelsäure; daraufhin erfolgt ein starker Niederschlag. Nach ca. 1 Stunde filtrire man diese Mischung und verdünne das Filtrat mit 600 ccm destillirtem Wasser. Der auf dem Filter zurückgebliebene Rückstand ist in den Abfalltopf zu werfen.

13. Osmiumsäure. 50 ccm der 2 %igen wässerigen Lösung vor dem Gebrauche aus der Apotheke zu beziehen. (Sehr theuer, die genannte Lösung kostet 5 Mark.) Ist im Dunkeln oder im dunkeln Glase aufzubewahren und wenn gut verschlossen, viele Monate haltbar.

14. Chromosmium-Essigsäure. Man bereite sich eine 1 %ige Chromsäurelösung (5 ccm der 10 %igen Lösung [pag. 4] zu 45 ccm destillirtem Wasser) giesse dazu 12 ccm der 2 %igen Osmiumsäure, und füge noch 3 ccm Eisessig hinzu. Diese Mischung muss nicht im Dunkeln aufbewahrt und kann lange vorräthig gehalten werden [1]).

15. Salpetersaures Silberoxyd. Man beziehe kurz vor dem Gebrauche aus der Apotheke eine Lösung von 1 gr Argent. nitric. in 100 ccm destillirtem Wasser. Die Flüssigkeit muss im Dunkeln oder in schwarzer Flasche aufbewahrt werden und ist lange haltbar.

16. Goldchlorid. Man beziehe kurz vor dem Gebrauche aus der Apotheke eine Lösung von 1 gr Aur. chlorat. in 100 ccm destillirtem Wasser. Im Dunkeln oder in schwarzer (brauner) Flasche zu halten.

Zur Goldchloridfärbung bedarf man

17. Ameisensäure. 50 ccm.

---

[1]) Mit alten Chromosmiumessigsäurelösungen fixirte Gewebe färben sich oft schlecht, weil die Essigsäure verdunstet ist; 5—10 Tropfen Eisessig der Lösung von Neuem zugesetzt, beseitigen diesen Uebelstand.

18. Konzentrirte (35 %ige) Kalilauge 30 cem. Das Fläschchen muss mit einem nichtvulkanisirten Kautschukpropfen, der von einem Glasstabe durchbohrt ist, verschlossen sein. Aus der Apotheke zu beziehen.

19. Glyeerin. 100 cem reines Glyeerin vorräthig zu halten, sowie eine Lösung von 5 eem reinem Glyeerin in 25 cem destillirtem Wasser. Zur Verhütung der rasch in diesem Gemische auftretenden Pilze kann man 5—10 Tropfen reine 1 %ige Carbolsäurelösung oder einen Chloralhydrat-Krystall zusetzen. Der Kork des Fläschchens muss mit einem Glasstabe versehen sein, ebenso wie bei

20. Lavendelöl 20 eem. Das vielfach verwendete (billigere) Nelkenöl verpestet das ganze Laboratorium und dessen Insassen.

21. Damarfirniss, von Dr. Fr. Schoenfeld & Co. in Düsseldorf, ist in Fläschchen von ca. 50 cem in Handlungen von Malerutensilien käuflich und kann, wenn er zu dickflüssig ist, mit reinem Terpentinöle verdünnt werden. Er hat die richtige Konsistenz, wenn von einem eingetauchten Glasstabe die Tropfen, ohne lange Fäden zu ziehen, abfallen. Damarfirniss ist dem zu stark aufhellenden (mit Chloroform verdünnten) Kanadabalsam vorzuziehen, hat aber den Nachtheil des sehr langsamen Troeknens, während Kanadabalsam rasch trocknet. Der Kork der Flasche muss mit einem Glasstabe versehen sein.

22. Deckglaskitt. Venetianisches Terpentin, wird mit so viel Schwefeläther verdünnt, bis das Ganze eine leicht tropfbare Flüssigkeit bildet; dann wird warm filtrirt (im heizbaren Trichter) und das Filtrat auf dem Sandbade eingedickt. Die richtige Konsistenz ist erreicht, wenn ein mit einem Glasstabe auf den Objektträger übertragener Tropfen sofort soweit erstarrt, dass er sich mit dem Fingernagel nicht mehr eindrücken lässt. Man lasse wegen Feuersgefahr den Kitt in der Apotheke anfertigen.

23. Haematoxylin nach Böhmer a) 1 gr krystallisirtes Haematoxylin (50 Pfg.) wird in 10 cem absolutem Alkohol gelöst. b) 20 gr Alaun werden in 200 cem destillirtem Wasser warm gelöst und nach dem Erkalten filtrirt. Am nächsten Tage werden beide Lösungen zusammengegossen und bleiben acht Tage in einem weitoffenen Gefässe stehen. Dann wird die Mischung filtrirt[1]) und ist von da ab verwendbar. Trübungen, Pilzentwickelung in der Flüssigkeit beeinträchtigen die Leistungsfähigkeit derselben nicht im Mindesten. Vorräthig zu halten.

24. Haematoxylin nach Weigert zur Darstellung der markhaltigen Nervenfasern des Gehirnes und Rückenmarkes. 1 gr krystallisirtes Haematoxylin wird in 10 cem Alkohol abs. + 90 cem destillirtes Wasser gebracht, gekocht und nach dem Erkalten filtrirt. Kurz vor dem Gebrauche anzufertigen.

[1]) Nach dem Erkalten des Alauns, sowie nachdem die Haematoxylin-Alaunmischung 8 Tage offen gestanden hat, finden sich am Boden des Gefässes (besonders bei niederer Temperatur) Alaunkrystalle, die nicht weiter verwendet werden.

Die Anwendung dieser Farbe beansprucht eine Zuhülfenahme von einer

24 a. Gesättigten Lösung von Lithion carbonicum; 3—4 gr Lith. carbon. in 100 ccm destillirtem Wasser gelöst. Vorräthig zu halten. Ferner einer

24 b. 0,25 %igen Lösung von übermangansaurem Kali; 0,5 gr Kali hypermangan. zu 200 ccm destillirtem Wasser. Vorräthig zu halten. Ferner einer

24 c. Säuremischung. 1 gr Acid. oxal. pur und 1 gr Kalium sulfurosum (SO_3K_2) werden in 200 ccm destillirtem Wasser gelöst. Diese Mischung ist einen Tag vor dem Gebrauche zu bereiten und in gut verschlossener Flasche zu halten.

25. Neutrale Karminlösung. Ein Gramm bester Karmin wird kalt gelöst in 50 ccm destillirtem Wasser + 5 ccm Liq. ammon. caust. Die tiefkirschrothe Flüssigkeit bleibt so lange offen stehen, bis sie nicht mehr ammoniakalisch riecht (ca. 3 Tage) und wird dann filtrirt. Vorräthig zu halten. Der Geruch dieser Lösung wird alsbald ein sehr übler; die Färbekraft wird dadurch nicht beeinträchtigt.

26. Pikrokarmin. Man giesse zu 50 ccm destillirtem Wasser, 5 ccm Liq. Ammon. caustic., schütte in diese Mischung 1 gr besten Karmin. Umrühren mit dem Glasstabe. Nach vollendeter Lösung des Karmins (ca. 5 Minuten) giesse man 50 ccm gesättigte Pikrinsäurelösung zu und lasse das Ganze zwei Tage in weit offenem Gefässe stehen. Dann filtrire man. Selbst reichliche Pilzentwickelung beeinträchtigt nicht die Färbekraft dieses vorzüglichen Mittels.

27. Alaunkarmin. 1—4 gr Alaun werden in 100 ccm warmem, destillirtem Wasser aufgelöst und dann 1 gr Karmin zugefügt. Diese Mischung wird 10—20 Minuten gekocht und nach dem Erkalten filtrirt; zuletzt werden der klaren, schön rubinrothen Flüssigkeit 2—3 Tropfen Acid. carbol. liquefact.[1]) zugesetzt.

28. Boraxkarmin. 4 gr Borax werden in 100 ccm warmem destillirtem Wasser aufgelöst, nach dem Erkalten der Lösung werden 3 gr guter Karmin unter Umrühren zugefügt und dann 100 ccm 70 %iger Alkohol (siehe pag. 4) zugegossen. Nach 24 Stunden filtrire man die Flüssigkeit, die sehr langsam (24 Stunden und noch länger) durch das Filter tropft.

Die Boraxkarminfärbung beansprucht die Nachbehandlung mit 70 %igem salzsaurem Alkohol, welcher bereitet wird durch Zufügen von 4—6 Tropfen reiner Salzsäure zu 100 ccm 70 %igem (pag. 4) Alkohol.

Beides vorräthig zu halten.

29. Saffranin. 2 gr des Farbstoffes in 60 ccm 50 %igem Alkohol (31 ccm 96 %iger Alkohol + 29 ccm destillirtes Wasser) zu lösen.

---

[1]) Vorsicht! diese Karbolsäure ätzt sehr stark.

Die Saffraninfärbung erfordert die Nachbehandlung mit absolutem salzsaurem Alkohol (8—10 Tropfen reine Salzsäure zu 100 ccm Alkoh. abs.) Beides kann vorräthig gehalten werden.

30. Eosin. 1 gr des Farbstoffes in 60 ccm 50 %igem Alkohol (31 ccm 96 %iger Alkohol + 29 ccm destillirtes Wasser) zu lösen.

Vorräthig zu halten.

31. Vesuvin oder

32. Methylviolet B. etc. können in gesättigten wässerigen Lösungen (1 gr zu 50 ccm destillirtem Wasser) vorräthig gehalten werden.

33. Nigrosin. 1 gr des Farbstoffes in 100 ccm destillirtem Wasser zu lösen.

II. Das Herstellen der Präparate.

Einleitung.

Die wenigsten Organe des thierischen Körpers sind so beschaffen, dass sie ohne Weiteres der mikroskopischen Untersuchung zugänglich sind. Sie müssen einen gewissen Grad von Durchsichtigkeit besitzen, den wir dadurch erreichen, dass wir die Organe entweder in ihre Elemente zertheilen, die Elemente isoliren, oder in dünne Schnitte zerlegen, schneiden. Nun haben aber wiederum die wenigsten Organe eine Konsistenz, welche sofortiges Anfertigen genügend feiner Schnitte gestattet; sie sind entweder zu weich, dann muss man sie härten, oder zu hart (verkalkt), dann muss man sie entkalken. Härten und Entkalken kann jedoch nicht an frischen Objekten vorgenommen werden, ohne deren Struktur zu schädigen; es muss demnach beiden Proceduren ein Verfahren vorausgehen, welches eine rasche Erstarrung und damit eine Festigkeit der kleinsten Theilchen ermöglicht, dieses Verfahren nennt man fixiren. Das Anfertigen feiner Schnitte ist demnach meist nur nach vorausgegangener Fixirung und Härtung (eventuell nachfolgender Entkalkung) des betreffenden Objektes möglich. Aber auch die Schnitte beanspruchen noch weitere Behandlung; sie können entweder sofort durchsichtig gemacht werden, durch Aufhellungsmittel, welche auch mit Erfolg bei frisch untersuchten Objekten angewendet werden oder sie können vor der Aufhellung gefärbt werden. Die Farbstoffe sind für die mikroskopische Untersuchung unschätzbare Hilfsmittel, sie lassen sich auch auf frische, ja selbst auf lebende Organe appliziren; eine grosse Zahl der wichtigsten Thatsachen ist nur mit Hilfe der Farbstoffe aufgedeckt worden. In die Gefässe eingespritzt, injizirt, lehren sie uns die Vertheilung und den Verlauf der feinsten Verzweigungen derselben kennen.

1. Beschaffen des Materiales.

Für Studien über die Formelemente und die sog. „einfachen Gewebe" sind Amphibien: Frösche, Molche (am besten der gefleckte Salamander, dessen Elemente sehr gross sind) zu empfehlen, für Studien der Organe dagegen nehme man Säugethiere. Für viele Fälle genügen hier unsere Nagethiere (Kaninchen, Meerschweinchen, Ratte, Maus), ferner junge Hunde, Katzen etc. Doch versäume man keine Gelegenheit, die Organe des Menschen sich zu verschaffen. Vollständig frisches Material ist in chirurgischen Kliniken zu haben; im Winter sind viele Theile selbst vor 2—3 Tagen Verstorbener noch vollkommen brauchbar.

Im Allgemeinen empfiehlt es sich, die Organe lebenswarm einzulegen. Um möglichst rasch dieser Aufgabe sich zu entledigen, ist es geboten, zuerst die zur Aufnahme der Objekte bestimmten Gläser mit der betreffenden Flüssigkeit zu füllen und mit einer Objekt, Flüssigkeit und Datum (ev. Stunde) anzeigenden Etikette zu versehen; danach lege man die zur Sektion nöthigen Instrumente (das anatomische Präparirbesteck) zurecht und dann erst tödte man das Thier [1]).

2. Tödten und Seziren der Thiere.

Amphibien durchschneide man mit einer starken Scheere die Halswirbelsäule [2]) und zerstöre Hirn und Rückenmark vermittelst einer von der Wunde aus in die Schädelhöhle resp. in den Wirbelkanal eingestossenen Nadel. Säugethieren durchschneide man den Hals mit einem kräftigen bis zur Halswirbelsäule reichenden Schnitte oder man tödte sie mit Chloroform, das man auf ein Tuch giesst und so den Thieren vor die Nase drückt. Kleine, bis 4 cm grosse Thiere, Embryonen, können im Ganzen in die Fixirungsflüssigkeit geworfen werden. Nach ca. 6 Stunden öffne man diesen die Bauch- und Brusthöhle durch Einschnitte. Bei der Sektion halte womöglich ein Gehilfe die Extremitäten; kleine Thiere kann man mit starken Stecknadeln an den Fussflächen auf Kork- oder Wachsplatten spannen. Die Organe müssen sauber herauspräparirt werden (am besten mit Pincette und Scheere), Quetschen und Drücken der Theile, Anfassen mit den Fingern ist vollkommen zu vermeiden. Die Pincette darf nur am Rande der Objekte eingreifen; anhängende Verunreinigungen, Schleim, Blut, Darminhalt dürfen nicht mit dem Skalpell abgekratzt werden, sondern sind durch langsames Schwenken in der betreffenden Fixationsflüssigkeit zu entfernen.

Bei den im Folgenden angegebenen Methoden ist es nicht zu vermeiden, dass Scheeren, Pincetten, Nadeln, Glasstäbe etc. mit den verschiedensten Flüssigkeiten, z. B. mit Säuren benetzt werden. Man reinige die Instrumente

1) Dem lebenden Thiere Theile zu entnehmen, ist eine ganz nutzlose Grausamkeit.

2) Frösche fasse man dabei mit der linken Hand mit einem Tuche an den Hinterschenkeln.

sofort nach dem Gebrauche durch Abspülen in Wasser und Abtroeknen. Vor allem vermeide man, einen z. B. mit einer Säure oder mit einem Farbstoff besehmutzten Glasstab in eine andere Flüssigkeit zu tauchen. Abgesehen davon, dass die Reagentien dadureh verdorben werden, wird oft das Gelingen der Präparate in Folge dessen gänzlich vereitelt. Gläser, Uhrsehalen etc. sind leicht zu reinigen, wenn dies sofort nach der Benützung geschieht; lässt man dagegen z. B. einen Farbstoffrest in einem Glase antroeknen, so ist das Reinigen immer sehr zeitraubend. Man versäume also nie, auch die Gläser sofort nach dem Gebrauche zu reinigen; Uhrsehalen werfe man wenigstens in eine Schüssel mit Wasser.

Alle Gefässe, in denen man isolirt, fixirt, härtet, färbt etc., müssen geschlossen gehalten (Uhrschalen deeke man mit einer zweiten Uhrschale zu, wenn die Manipulationsdauer 10 Minuten übersteigt), und dürfen nieht in die Sonne gestellt werden.

3. Isoliren.

Man isolirt entweder durch Zerzupfen der frischen Objekte oder nach vorhergehender Behandlung der Objekte mit lösenden Flüssigkeiten, welche ein Zerzupfen ganz oder theilweise unnöthig machen. Es gehört zu den schwierigen Aufgaben, ein gutes Zupfpräparat anzufertigen. Viel Geduld und genaue Erfüllung nachstehender Vorschriften sind unerlässlich. Die Nadeln müssen spitz und ganz rein sein; man spitze und polire sie zuvor auf dem angefeuchteten Schleifsteine. Das kleine Objekt, von höchstens 5 mm Seite, wird nun in einen kleinen Tropfen auf den Objektträger gelegt, und wird, wenn es farblos ist, auf schwarzer, wenn es dunkel (etwa gefärbt) ist, auf weisser Unterlage zerzupft. Ist das Objekt faserig (z. B. ein Muskelfaserbündel), so setze man beide Nadeln an dem einen Ende des Bündels an und zerreisse dasselbe der Länge nach in zwei Bündel[1]); das eine dieser Bündel wird auf dieselbe Weise, immer durch Ansetzen der Nadeln an das Ende wieder in zwei Bündel getrennt und so fort, bis ganz feine einzelne Fasern erzielt sind. Durch Betrachtung des (unbedeckten) Präparates mit schwacher Vergrösserung kann man kontrolliren, ob der nöthige Grad von Feinheit erreicht ist[2]).

[1]) Zuweilen ist es schwierig, das Bündel in zwei der ganzen Länge nach getrennte Hälften zu theilen; es genügt dann oft, nur $^3/_4$ der Gesammtlänge auseinandergezogen zu haben, so dass dann die isolirten Fasern am anderen Ende noch alle zusammenhängen.

[2]) In wenig Flüssigkeit liegende, nicht mit einem Deckglase bedeckte Präparate sehen oft unklar aus, zeigen schwarze Ränder etc., Fehler, die durch Zusatz eines hinreichend grossen Tropfens und durch ein Deckglas wieder ausgeglichen werden.

Als isolirende Flüssigkeiten sind zu empfehlen:

a) Für Epithelien

ist Ranvier's Drittelalkohol (s. pag. 4) ein ausgezeichnetes Isolationsmittel. Man lege Stückchen von 5—10 mm Seite (z. B. der Darmschleimhaut) in ca. 10 ccm dieser Flüssigkeit ein. Nach 5 Stunden (bei geschichtetem Pflasterepithel nach 10—24 Stunden und später) werden die Stückchen mit einer Pincette vorsichtig, langsam herausgehoben und ein paar Mal leicht auf einen Objektträger aufgestossen, der mit einem Tropfen der gleichen Flüssigkeit bedeckt ist. Durch das Aufstossen fallen viele Epithelzellen isolirt ab, manchmal ganze Fetzen, die man nur mit der Nadel leicht umzurühren braucht, um eine vollkommene Isolation zu erzielen. Nun lege man ein Deckglas auf (pag. 21) und untersuche. Will man das Objekt färben, so bringe man die ganzen Stückchen vorsichtig aus dem Alkohol in ca 6 ccm Pikrokarmin (s. pag. 7). Nach 2—4 Stunden wird das Stückchen sehr vorsichtig in ca. 5 ccm destillirtes Wasser gelegt und nach 5 Minuten auf den Objektträger aufgestossen, der diesmal mit einem Tropfen verdünntem Glycerin (s. pag. 6) bedeckt ist. Deckglas. Das Präparat kann konservirt werden.

b) Für Muskelfasern, Drüsen

eignet sich 35%ige Kalilauge (s. pag. 6). Stückchen von 10—20 mm Seite werden in 10—20 ccm dieser Flüssigkeit eingelegt; nach etwa einer Stunde sind die Stückchen in ihre Elemente zerfallen, die mit Nadeln oder einer Pipette herausgefischt und in einem Tropfen der gleichen Kalilauge unter Deckglas betrachtet werden. Verdünnte Kalilauge wirkt ganz anders; würde man die Elemente in einem Tropfen Wasser betrachten wollen, so würden dieselben durch die nunmehr verdünnte Lauge in kürzester Zeit zerstört werden. Gelingt die Isolation nicht (statt dessen tritt zuweilen eine breiige Erweichung der Stückchen ein), so ist die Kalilauge zu alt gewesen. Man wende deshalb stets frisch bezogene Lösungen an. Auch die gelungenen Präparate lassen sich nicht konserviren.

Ferner ist geeignet eine Mischung von chlorsaurem Kali und Salpetersäure. Man bereitet sich dieselbe, indem man in 20 ccm reiner Salpetersäure (s. pag. 4) so viel chlorsaures Kali (ca. 5 gr) wirft, dass ein ungelöster Satz am Boden bleibt. Nach ca. 14 Stunden (manchmal früher, oft später) ist das Objekt genügend gelockert und wird nun in 20 ccm destillirtes Wasser übertragen, in dem es eine Stunde bleibt, aber ohne Schaden auch 8 Tage verweilen kann. Dann wird es auf den Objektträger übertragen, wo es in einem Tropfen dünnem Glycerin (s. pag. 6) mit Leichtigkeit zerzupft werden kann. Wenn die Salpetersäure gut ausgewaschen ist, lassen sich die Präparate konserviren und auch unter dem Deckglase färben (s. pag. 25). Einlegen der noch nicht zerzupften Stückchen in Pikrokarmin (s. die Isolation von Epithelien) gelingt nicht, da diese Farbflüssigkeit die Objekte brüchig macht.

c) Für Drüsenkanälchen

ist vorzüglich das Einlegen kleiner Stücke (von ca. 1 cm Seite) in 10 ccm reiner Salzsäure. Nach 10—20 Stunden werden die Stückchen in ca. 30 ccm destillirtes Wasser gebracht, das innerhalb 24 Stunden mehrmals gewechselt werden muss. Die Isolation gelingt dann leicht durch vorsichtiges Ausbreiten des Stückchens mit Nadeln in einem Tropfen verdünntem Glycerin. Die so hergestellten Präparate können konservirt werden.

4. Fixiren.

Allgemeine Regeln. 1. Zum Fixiren muss stets reichliche, das Volum des zu fixirenden Objektes 50—100mal übertreffende Flüssigkeit verwendet werden. 2. Die Flüssigkeit muss stets klar sein, sie muss, sobald sie trübe geworden ist, gewechselt, d. h. durch frische Flüssigkeit ersetzt werden. Die Trübung tritt oft schon eine Stunde (oder früher) nach dem Einlegen ein. 3. Die zu fixirenden Objekte sollen möglichst klein sein, im Allgemeinen 1—2 ccm nicht überschreiten. Sollte die Erhaltung des ganzen Objektes nöthig sein (z. B. zur nachherigen Orientirung), so mache man wenigstens viele tiefe Einschnitte (5—10 Stunden nach dem ersten Einlegen) in dasselbe. Die Objekte sollen nicht am Boden liegen; man hänge sie entweder im Glase auf oder man bringe auf den Boden des Gefässes eine dünne (ca. 1 cm hohe) Lage Watte oder Glaswolle.

1. Alkohol absolutus ist für Drüsen, Haut, Blutgefässe etc. sehr geeignet. Er wirkt zugleich als Härtungsmittel. In absolutem Alkohol eingelegte Objekte können schon nach 24 Stunden geschnitten werden [1]). Er eignet sich deshalb vorzugsweise zur raschen Herstellung von Präparaten. Besonders zu beachten ist Folgendes: 1. Der absolute Alkohol muss, auch wenn er nicht getrübt ist, nach 3—4 Stunden gewechselt werden. 2. Man vermeide, dass die eingelegten Objekte auf dem Boden des Glases fest aufliegen oder gar festkleben [2]): man hänge deshalb die Objekte entweder an einem Faden im Alkohol auf, oder lege auf den Boden des Glases ein Bäuschchen Watte.

Nicht absoluter (z. B. 90%iger) Alkohol wirkt ganz anders, schrumpfend und kann deshalb nicht statt des absoluten Alkohols verwendet werden.

2. Chromsäure kommt hauptsächlich in zwei wässerigen Lösungen zur Verwendung:

a) als 0,1—0,5 %ige Lösung (s. pag. 5) ist sie besonders geeignet für Organe, die viel lockeres Bindegewebe enthalten. Diese starke Lösung

1) Man verschiebe die Verarbeitung der in absolutem Alkohol fixirten Objekte auf nicht zu lange Zeit, da die Elemente doch allmählich leiden; man schneide nach 3 bis 8 Tagen. Schnitte von Objekten, die nur 24 Stunden in absolutem Akholol gelegen hatten, färben sich zuweilen schlecht.

2) Die betreffenden Stellen erscheinen auf dem Schnitte stark komprimirt.

verleiht dem Bindegewebe eine vorzügliche Konsistenz, hat aber den Nachtheil, dass Färbungen erschwert werden; sie ist ferner geeignet zur Fixirung von Kerntheilungen. Die Objekte verweilen hier 1—8 Tage, werden dann 3—4 Stunden in fliessendes Brunnenwasser gebracht, oder wenn das nicht möglich ist, ebensolange in 3—4mal zu wechselndes Wasser, dann in destillirtes Wasser auf einige Minuten übertragen und endlich in allmählich verstärktem Alkohol (s. pag. 14) unter Ausschluss des Tageslichtes (pag. 14, Anmerk. 1) gehärtet.

b) als 0,05 %ige Lösung, die man sich bereitet, indem man die 0,1 %ige Lösung mit der gleichen Menge destillirten Wassers verdünnt. Behandlung wie Lösung a), doch verweilen die Objekte nur ca. 24 Stunden in Lösung b).

Chromsäurelösungen dringen langsam ein; es dürfen demnach bei 24stündiger Einwirkung nur kleine Stücke (von 5—10 mm Seite) eingelegt werden.

3. Kleinenberg's Pikrinschwefelsäure (s. pag. 5). Zarte Objekte (Embryonen) werden 5 Stunden, festere Theile 12—20 Stunden in diese Flüssigkeit eingelegt; dann zum Härten ohne vorhergegangenes Auswaschen mit Wasser in allmählich verstärkten Alkohol übertragen (s. pag. 14).

4. Müller'sche Flüssigkeit (s. pag. 5). Die Objekte werden 1—6 Wochen [1]) in grosse Quanten (—400 ccm) dieser Lösung eingelegt; danach 4—8 Stunden in (womöglich fliessendem) Wasser ausgewaschen, in destillirtem Wasser kurz abgespült und endlich unter Ausschluss des Tageslichtes in allmählich verstärkten Alkohol verbracht (s. pag. 14, Anmerk. 1). Wer nicht mit peinlicher Gewissenhaftigkeit die oben (pag. 12) angegebenen allgemeinen Regeln für das Fixiren befolgt, erzielt hier Misserfolge, für welche dann selbst von sonst erfahrenen Mikroskopikern die schuldlose Müller'sche Lösung verantwortlich gemacht wird.

5. Osmiumsäurelösung (s. pag. 5.) Beim Gebrauche derselben nehme man sich vor dem Einathmen der die Schleimhäute sehr reizenden Dämpfe in Acht. Man fixirt entweder durch Einlegen sehr kleiner (bis 5 mm Seite) Stückchen in die (meist in 1 %iger Lösung angewendete, also zur Hälfte mit destillirtem Wasser zu verdünnende) Säure, die nur in kleinen Quanten (1—6 ccm) angewendet zu werden braucht, oder dadurch, dass man das feuchte Objekt den Dämpfen der Osmiumsäure aussetzt. Zu letzterem Zwecke giesse man in ein ca. 5 cm hohes Reagenzgläschen, ca. 1 ccm der 2 %igen Lösung, füge ebensoviel destillirtes Wasser hinzu und stecke das Objekt mit Igelstacheln an die Unterseite des Korkstöpsels, mit welchem man das Reagensgläschen fest verschliesst. Nach 10—60 Minuten (je nach der Grösse des Objektes) wird das Stückchen abgenommen und direkt in die in dem Gläschen enthaltene Flüssigkeit geworfen. In beiden Fällen ver-

1) Man kann die Stücke noch länger, bis zu 6 Monaten, in Müller'scher Flüssigkeit halten; sie lassen sich alsdann oft ohne Alkoholhärtung schneiden und färben.

weilen die Objekte 24 Stunden in der Säure; dabei müssen die Gläser gut verschlossen und im Dunkeln gehalten werden. Dann werden die Objekte herausgenommen, in (womöglich fliessendem) Wasser ½—2 Stunden ausgewaschen, in destillirtem Wasser kurz abgespült und in allmählich verstärktem Alkohol gehärtet (s. pag. 14).

6. Chromosmium-Essigsäure (s. pag. 5), vorzügliches Mittel zur Fixirung der Kerntheilungen. Man lege ganz frische, noch lebenswarme Stückchen von 2—5 mm Seite in 4 ccm dieser Flüssigkeit, woselbst sie 1, besser 2 Tage verweilen, aber auch noch länger liegen bleiben können. Dann werden die Stückchen 1 Stunde lang oder länger in (womöglich fliessendem) Wasser ausgewaschen, in destillirtem Wasser abgespült und in allmählich verstärktem Alkohol gehärtet (s. pag. 14).

Die zum Fixiren verwendeten Flüssigkeiten können nicht mehr weiter gebraucht werden; man giesse sie weg.

5. Härten.

Mit Ausnahme des absoluten Alkohols erfordern sämmtliche Fixirungsmittel eine nachfolgende Härtung. Das beste Härtungsmittel ist der Alkohol in steigender Verstärkung. Auch hier gilt die Regel, reichlich Flüssigkeit zu verwenden, sowie trüb oder farbig gewordenen Alkohol zu wechseln[1]). Die genauere Handhabung ist folgende: Nachdem die Objekte (in einer der oben aufgezählten Flüssigkeiten) fixirt und in Wasser ausgewaschen sind[2] werden sie auf 12—20 Stunden in 70 %igen Alkohol übertragen und nach Ablauf dieser Zeit in 90 %igen Alkohol gebracht, wo sich die Härtung nach weiteren 24—48 Stunden vollendet. In diesem Alkohol können die Objekte bis zur definitiven Fertigstellung Monate lang verweilen. Der zum Härten benutzte 90 %ige Alkohol wird in einer eigenen Flasche gesammelt und zum Härten von Klemmleber oder zum Brennen verwendet.

6. Entkalken.

Die zu entkalkenden Objekte können nicht frisch in die Entkalkungsflüssigkeit eingelegt werden, sie müssen vielmehr vorher fixirt und gehärtet

---

1) Die in Chromsäure und Müller'scher Flüssigkeit fixirten Stücke geben, wenn nicht lange ausgewaschen wurde — und das muss man wegen eintretender Schädigung vermeiden — noch im Alkohol Stoffe ab, die bei gleichzeitiger Einwirkung des Tageslichtes in Form von Niederschlägen auftreten; hält man dagegen den Alkohol im Dunkeln, so entstehen keine Niederschläge, sondern der Alkohol färbt sich nur gelb, bleibt aber klar. Aus diesem Grunde ist oben der Ausschluss des Tageslichtes empfohlen worden; es genügt, die betreffenden Gläser in einer dunkeln Stelle des Zimmers aufzustellen. Auch der 90 %ige Alkohol muss, so lange er noch intensiv gelb wird, täglich einmal gewechselt werden.

2) Ausgenommen sind die in Pikrinschwefelsäure fixirten Objekte, die direkt aus dieser Flüssigkeit in den 70 %igen Alkohol übertragen werden. Hier muss schon der 70 %ige Alkohol während des ersten Tages mehrmals gewechselt werden.

werden. Zu diesem Zwecke lege man kleine Knochen (bis zur Grösse von Metakarpen) und Zähne ganz, von grösseren Knochen ausgesägte Stücke (von 3—6 cm Länge) in ca. 300 ccm Müller'sche Flüssigkeit und nach 2—4 Wochen (nach vorhergegangenem Auswaschen) in ca. 150 ccm allmählich verstärkten Alkohol (s. pag. 14). Nachdem der Knochen 3 Tage (oder beliebig länger) in 90%igem Alkohol verweilt hat, wird er in die Entkalkungsflüssigkeit: verdünnte Salpetersäure (reine Salpetersäure 9—27 ccm zu 300 ccm Aq. destill.) übertragen. Auch hier müssen grosse Quanten (mindestens 300 ccm) verwendet werden, die anfangs täglich, später alle 4 Tage zu wechseln sind, bis die Entkalkung vollendet ist. Man kontrollirt den Prozess durch Einstechen mit einer alten Nadel und Einschneiden mit einem Skalpell[1]). Enkalkter Knochen ist biegsam, weich und lässt sich leicht schneiden. Foetale Knochen, Köpfe von Embryonen etc. werden in schwächerer Salpetersäure (1 ccm der reinen Säure (s. pag. 4) zu 99 ccm destillirtem Wasser) oder in 500 ccm gesättigter wässeriger Pikrinsäurelösung (pag. 5) entkalkt. Der Entkalkungsprozess nimmt bei dicken Knochen mehrere Wochen in Anspruch, bei foetalen und kleinen Knochen 3—12 Tage.

Sobald die Entkalkung vollendet ist, werden die Knochen 6—11 Stunden in (womöglich fliessendem) Wasser ausgewaschen und abermals in allmählich verstärktem Alkohol gehärtet (s. pag. 14).

Anfängern begegnet es nicht selten, dass der Knochen noch vor vollständiger Entkalkung in Alkohol gebracht wird und dann bei Schneideversuchen sich noch unbrauchbar erweist. In solchen Fällen muss dann die ganze Entkalkungsprocedur wiederholt werden. Allzulanges Liegen der Objekte in der Entkalkungsflüssigkeit führt schliesslich zu gänzlichem Verderben.

7. Schneiden.

Das Rasirmesser (s. pag. 2) muss scharf sein: das Gelingen guter Schnittpräparate hängt von der Schärfe des Messers ab. Beim Schneiden muss die Klinge mit Alkohol befeuchtet werden (nicht mit Wasser, welches die Klinge nur unvollkommen benetzt). Zu dem Zwecke tauche man das Messer vor jedem dritten oder vierten Schnitte in eine mit ca. 30 ccm 90%igem Alkohol gefüllte flache Glasschale, die zugleich zur Aufnahme der angefertigten Schnitte dient. Das Messer ist horizontal zu halten, leicht zu fassen, der Daumen gegen die Seite der Messerschneide, die übrigen Finger gegen die Messerrückenseite, die Handrückenfläche nach oben gerichtet. Zuerst stelle man an dem zu schneidenden Objekte eine glatte Fläche her, indem man ein Stück von beliebiger Dicke mit einem Zuge vom Objekte trennt. Dann beginnt das Herstellen der Schnitte, die immer mit einem leichten, nicht zu raschen Zuge[2]) möglichst glatt und gleichmässig dünn ausgeführt

[1]) Nadel und Skalpell sind sofort nach dem Gebrauche sorgfältig zu reinigen.

[2]) Man darf das Messer nicht durch das Objekt drücken, man muss ziehen.

werden sollen. Es ist geboten, stets eine grössere Anzahl (10 — 20) von Schnitten anzufertigen, die mit der Nadel oder durch Eintauchen des Messers in die Glasschale übertragen werden[1]). Dann stelle man die Schale auf eine schwarze Unterlage und suche die besten Schnitte aus. Die dünnsten Schnitte sind nicht immer die brauchbarsten; für viele Präparate, z. B. für einen Durchschnitt durch sämmtliche Magenhäute, sind dickere Schnitte mehr zu empfehlen. Für Uebersichtsbilder fertige man grosse, dicke, für feinere Strukturen kleine dünne Schnitte an; für letztere genügen oft allerkleinste, durch zu oberflächliche Messerführung erzielte Bruchstücke von 1—2 mm Seite oder Randpartien etwas dickerer Schnitte.

Ist das zu schneidende Objekt zu klein, um nur mit den Fingern gehalten zu werden, so bettet man dasselbe ein. Die einfachste Methode ist das Einbetten resp. Einklemmen in Leber.

Man nehme entweder Rindsleber oder besser menschliche Fett- oder Amyloidleber (aus patholog.-anatomischen Instituten zu erhalten)[2]), schneide sie in ca. 3 cm hohe, 2 cm breite und 2 cm dicke Stücke, die man sofort in 90 %igen Alkohol wirft, der am nächsten Tage gewechselt werden muss; nach weiteren 3—5 Tagen hat die Leber die erforderliche Härte. Nun schneide man eines dieser Stücke von oben her zur Hälfte der Höhe ein, und klemme das zu schneidende Objekt in die so entstandene Spalte. Ist das Objekt zu dick, so kann man mit einem schmalen Skalpell Rinnen in die Leber schneiden, in welche das Objekt eingepasst wird. Das Objekt bedarf keiner weiteren Fixirung (etwa durch Zubinden mit einem Seidenfaden oder dergl.)

Ich klemme die meisten Schnittobjekte in Leber; man kann so sehr feine Schnitte erzielen, sofern man nur einigermassen Uebung hat und die kann man sich in wenigen Wochen leicht aneignen.

8. Färben.

Vor dem Gebrauche ist die betreffende Farbstofflösung stets zu filtriren. Die aus einem Stückchen Filtrirpapier von 5 cm Seite bestehenden kleinen Trichter werden einfach durch zweimaliges Zusammenlegen hergestellt und in einen Korkrahmen gesteckt, den man sich durch Ausschneiden eines Stückes von ca. 2 cm Seite aus einer Korkplatte von ca. 5 cm Seite verfertigt hat. Der Korkrahmen wird auf 4 lange Stecknadeln gestellt. Solche Trichter können viele Male benutzt werden; Trichter und Rahmen sollen nur für ein und dieselbe Flüssigkeit in Anwendung kommen.

1. Kernfärbung mit Böhmer'schem Haematoxylin (s. pag. 6). Man filtrire 3—4 ccm der Farblösung in ein Uhrschälchen und bringe in dasselbe

1) Sehr feine Schnitte kann man (wenn sie nicht gefärbt werden sollen oder wenn sie schon durchgefärbt sind) am Besten von der geneigten Klinge direkt auf den Objektträger hinüberziehen oder spülen.

2) Auch Hundeleber (von physiologischen Instituten zu erhalten) ist zu empfehlen.

die Schnitte. Die Zeit, in welcher die Schnitte sich färben, ist eine sehr verschiedene. Schnitte in Alkohol fixirter und gehärteter Objekte färben sich in 1 bis 3 Minuten. War die Fixirung mit Müller'scher Flüssigkeit erfolgt, so müssen die Schnitte etwas länger (bis 5 Minuten) liegen [1]). Aus der Farbe werden die Schnitte zunächst in ein Uhrschälchen mit destillirtem Wasser gebracht, abgespült, d. h. mit der Nadel etwas bewegt, um sie von dem überschüssigen Farbstoffe zu befreien, und nach 1—2 Minuten in eine grosse mit ca. 30 ccm destillirtem Wasser gefüllte Schale übertragen. Hier müssen die Schnitte mindestens 5 Minuten lang verweilen, dabei geht ihre blaurothe Farbe allmählich in ein schönes Dunkelblau über, das um so reiner wird, je länger (bis 24 Stunden) man die Schnitte im Wasser liegen lässt [2]).

Der benützte Farbstoff wird durch das Filter wieder in die Haematoxylinflasche zurückgegossen. Das Uhrschälchen ist sofort zu reinigen. Anfängern ist zu empfehlen, die Schnitte verschieden lange Zeit 1, 3, 5 Minuten in der Farbe zu belassen und dann zu kontrolliren, welche Zeitdauer zu einer gelungenen Färbung die passende ist. Die Hauptsache bei der Haematoxylinfärbung ist das ordentliche Auswaschen.

2. Kernfärbung mit Alaunkarmin (s. pag. 7). Man filtrire 3 bis 4 ccm der Farblösung in ein Uhrschälchen und bringe in dasselbe die Schnitte, welche hier mindestens 5 Minuten verweilen müssen. Der Vortheil dieser Färbung besteht darin, dass die Schnitte beliebig länger in der Lösung verweilen können, ohne überfärbt zu werden, was bei Haematoxylin leichter eintritt; ein Nachtheil ist, dass die Alaunkarminfärbung eine reine Kernfärbung ist, während bei Haematoxylinfärbung auch das Protoplasma einen grauen oder grauvioletten Ton erhält und damit leichter kenntlich ist.

3. Diffuse Färbung. Zum Färben des Protoplasma und der Intercellularsubstanzen.

a) Langsame Färbung. Ein kleiner Tropfen der neutralen Karminlösung (pag. 7) wird mit dem Glasstabe in eine mit 20 ccm destillirtem Wasser gefüllte Schale gebracht, auf deren Grund ein Stückchen Filtrirpapier liegt [3]). Die Schnitte kommen über Nacht in die Flüssigkeit. Je heller rosa die Flüssigkeit ist, desto länger braucht die Färbung, desto schöner

---

1) Schnitte in starker Chromsäure fixirter oder sonst nicht ganz säurefreier Objekte färben sich oft sehr langsam, zuweilen gar nicht. Man kann diesem Uebelstande abhelfen entweder durch 2—3 Monate langes Aufbewahren in 2—3 mal zu wechselndem 90 %igem Alkohol, oder dadurch, dass man solche Schnitte, bevor man sie in das Haematoxylin bringt, auf 5—10 Minuten einlegt in ein Uhrschälchen mit ca. 5 ccm destillirtem Wasser, dem 3—7 Tropfen 35 %ige Kalilauge zugesetzt sind. Dann übertrage man die Schnitte auf 1—2 Minuten in ein Uhrschälchen mit reinem destillirtem Wasser und von da in das Haematoxylin. Nach 5—10 Minuten färben sich auch solche Schnitte.

2) Anfangs sehen die Schnitte ganz verwaschen blau aus; meist nach 5 Minuten, manchmal erst nach Stunden erfolgt die Differenzirung, die schon manche Details mit unbewaffnetem Auge erkennen lässt.

3) Wird das versäumt, so färben sich die Schnitte nur auf der einen Seite.

wird sie auch. Der Anfänger ist stets geneigt, die blassrosa Flüssigkeit für zu dünn zu halten, als dass sie eine gute Färbung erzielen könnte, bis am anderen Tage die dunkelrosa bis rothen Schnitte ihn eines besseren belehren.

Diese Färbung ist allein für sich nur in seltenen Fällen verwendbar, dagegen für Doppelfärbungen sehr zu empfehlen. Man färbe zuerst mit der Karminlösung, dann mit Haematoxylin.

b) Schnelle Färbung. Man giesse ca. 10 Tropfen der Eosinlösung (pag. 8) zu 3—4 ccm destillirtem Wasser. Die Schnitte bleiben darin 1 bis 5 Minuten, werden dann in einem Uhrschälchen mit destillirtem Wasser kurz „abgespült" (s. bei Haematoxylinfärbung) und auf ca. 10 Minuten in ca. 30 ccm destillirtes Wasser gebracht. Die Färbung ist allein und kombinirt mit Haematoxylin anzuwenden; zuerst ist die ganze Procedur der Haematoxylinfärbung und dann die Eosinfärbung zu vollziehen.

4. Färbung der chromatischen Substanz (für Kerntheilungen). Die Objekte werden auf 16—48 Stunden (je länger, je besser) in nur 3 ccm der Saffraninlösung (s. pag. 7) eingelegt. Dann wird die Lösung sammt den Schnitten in eine Schale mit destillirtem Wasser gegossen, die ganz undurchsichtigen Schnitte (oder Häute) mit der Nadel herausgefangen und in ca. 5 ccm salzsaurem Alkohol (s. bei Saffranin pag. 8) zum Entfärben eingelegt. Giebt der Schnitt nicht mehr viel Farbe ab (meist nach $^1/_2$—2 Minuten), so wird er in 5 ccm reinen absoluten Alkohol übertragen und nach einer weiteren Minute aufgehellt und eingelegt (s. pag. 22). Zu langes Verweilen sowohl in dem salzsauren, als in dem absoluten Alkohol kann bis zu völliger Entfärbung des Präparates führen. Misslingen der Färbung beruht meist auf zu geringem Essigsäuregehalt der Chromosmium-Essigsäure (pag. 5 Anmerk.).

5. Durchfärben. (Kernfärbung ganzer Organstücke vor Zerlegung derselben in Schnitte.)

Die fixirten und gehärteten Objekte werden, wenn sie klein (ca. 5 mm Seite) sind, auf 24 Stunden, wenn sie grösser sind, auf 2—3 Tage in ca. 30 ccm Boraxkarmin gebracht; daraus werden sie direkt in ca. 25 ccm salzsauren 70 %igen Alkohol (pag. 7) übertragen; (das gebrauchte Boraxkarmin wird in die Flasche zurückgegossen). Nach wenigen Minuten ist der Alkohol roth und muss nun durch neuen salzsauren Alkohol ersetzt werden, nach etwa $^1/_4$ Stunde wird der Alkohol abermals gewechselt; dieser Wechsel wird so oft wiederholt, bis der Alkohol nicht mehr gefärbt ist[1]).

Dann wird das Stück in 90 %igen Alkohol und, wenn es hier nach 24 Stunden nicht hart genug zum Schneiden geworden ist, auf 24 und mehr Stunden in absoluten Alkohol übertragen.

---

[1]) Das kann 1—3 Tage in Anspruch nehmen; während des ersten Tages wechsle man alle 2, während der folgenden Zeit alle 4 Stunden. Wenn man sparsam sein will, kann man mit einer Nadel das Objekt aus dem rothen Flüssigkeitshof, in dem es liegt, langsam hinausschieben und an eine andere ungefärbte Stelle der Flüssigkeit bringen.

6. Pikrokarmin. Doppelfärbung: Kerne und Bindegewebe roth Protoplasma gelb.

Ca. 5 ccm der Flüssigkeit werden in ein Uhrschälchen filtrirt. Die Zeitdauer, in welcher Pikrokarmin wirkt, ist für die einzelnen Objekte eine sehr verschiedene und kann nur bei den speziellen Anweisungen annähernd angegeben werden. Nach vollendeter Färbung wird die Farbe in die Flasche zurückfiltrirt und das Objekt auf 10—30 Minuten in ca. 10 ccm destillirtes Wasser übertragen. (Fällt beim Färben unter dem Deckglase pag. 25 natürlich weg.) Soll das Objekt, z. B. ein Schnitt in Alkohol absol. wasserfrei gemacht werden (s. pag. 22), so darf derselbe nicht lange (1—2 Minuten) daselbst verweilen, da der Alkohol die gelbe Farbe auszieht[1]).

Vorzugsweise wird Pikrokarmin bei Untersuchungen frischer Objekte verwendet. Ist die Lösung gut, so erzielt man sehr hübsche Färbung, die besonders bei nachheriger Anwendung des angesäuerten Glycerins (s. pag. 25) scharf hervortritt.

7. Kernfärbung mit Anilinfarben.

Die besten Anilinfarben sind hierfür Vesuvin und Methylviolett B (s. pag. 8). Man filtrire ca. 4 ccm der Flüssigkeit in eine Uhrschale; die hier eingelegten Schnitte färben sich nach 2—5 Minuten ganz dunkel, werden dann in 5 ccm destillirtem Wasser kurz abgewaschen und in ein Uhrschälchen mit absol. Alkohol gebracht, wo sie abermals viel Farbe abgeben; nach wenigen (3—5) Minuten sind die Schnitte heller geworden, man kann einzelne Theile (z. B. bei Haut die Drüsen) schon mit unbewaffnetem Auge erkennen; nun werden die Schnitte in eine zweite Uhrschale mit (5 ccm) absol. Alkohol gebracht und nach ca. 2 Minuten aufgehellt und in Damarfirniss eingeschlossen (pag. 22). Der Effekt ist eine sehr schöne dauerhafte Kernfärbung. Ein Nachtheil liegt in dem starken Verbrauche von absolutem Alkohol.

8. Versilbern. Zur Darstellung von Zellengrenzen, Färbung der Kittsubstanzen.

Der Gebrauch von Metallinstrumenten ist zu vermeiden, man bediene sich der Glasstäbe; statt Stecknadeln nehme man Igelstacheln.

Das Objekt wird in 10—20 ccm der 1 %igen oder schwächeren (s. die speziellen Angaben) Lösung von Argent. nitric. (s. pag. 5) getaucht, nach $^1/_2$—10 Minuten (je nach der Dicke des Objektes) aus der Flüssigkeit, die sich unterdessen meist milchig getrübt hat, mit Glasstäben (nicht mit Stahlinstrumenten) wieder herausgenommen, abgespült und in einer grossen weissen Schale (einem Porzellanteller) mit ca. 100 ccm destillirtem Wasser dem direkten Sonnenlichte ausgesetzt; nach wenigen Minuten wird eine leichte Bräunung eintreten, das Zeichen der gelungenen Reduktion. Sobald das Objekt dunkelrothbraun geworden ist (gewöhnlich nach 5—10 Minuten), wird

1) Man kann dieser Entfärbung vorbeugen, indem man in die Uhrschale mit absolutem Alkohol einen kleinen Pikrinsäurekrystall wirft.

es herausgenommen, in ein Uhrschälchen mit destillirtem Wasser, dem ein paar Körner Kochsalz zugefügt sind, gebracht und nach 5—10 Minuten in ca. 30 ccm 70 %igen Alkohol im Dunkeln aufbewahrt; nach 3—10 Stunden ersetzt man den 70 %igen durch 90 %igen Alkohol. Das Einlegen in die Silberlösung muss unter Ausschluss des Sonnenlichtes geschehen, die Reduktion dagegen soll nur bei Sonnenlicht vorgenommen werden [1]). Scheint keine Sonne, so hebt man das aus der Silberlösung genommene und in destillirtem Wasser kurz abgewaschene Objekt im Dunkeln in ca. 30 ccm 70 %igem (später 90 %igem) Alkohol auf, um es in diesem beim ersten Sonnenblicke dem Lichte auszusetzen.

9. Vergolden. Zur Darstellung von Nervenendigungen.

Stahlinstrumente dürfen nicht in die Goldlösung getaucht werden; alle Manipulationen in der Goldlösung sind mit Glasnadeln oder Holzstäbchen vorzunehmen.

Man erhitze in einem Reagenzgläschen 8 ccm der 1 %igen Goldchloridlösung + 2 ccm Ameisensäure (pag. 5) bis zum Sieden. Die Mischung muss dreimal aufwallen. In die erkaltete Mischung werden sehr kleine Stückchen (von höchstens 5 mm Seite) eine Stunde lang eingelegt (im Dunkeln zu halten), dann in einem Uhrschälchen mit destillirtem Wasser kurz abgewaschen und in einer Mischung von 10 ccm Ameisensäure mit 40 ccm destillirtem Wasser dem Lichte (es bedarf nicht des Sonnenlichtes) ausgesetzt. Die Reduktion (die Stückchen werden dabei aussen dunkelviolett) erfolgt sehr langsam (oft erst nach 24—48 Stunden), dann werden die Stücke in ca. 30 ccm 70 %igen Alkohol und am anderen Tage in ebensoviel 90 %igen Alkohol übertragen, woselbst sie zur Verhinderung weiterer Reduktion im Dunkeln mindestens 8 Tage bis zur definitiven Verarbeitung verbleiben müssen.

9. Injiziren.

Das Füllen der Blut- und Lymphgefässe mit farbigen Massen ist eine besondere Kunst, die nur durch sehr viel Uebung erworben werden kann. Die Kenntniss der vielen, kleinen, hier zur Anwendung gelangenden Kunstgriffe lässt sich kaum durch die Lektüre selbst in aller Breite gegebener Anweisungen aneignen. Hier ist der praktische Unterricht unerlässlich. Dem entsprechend glaube ich in dem für Anfänger bestimmten Buche auf die Angabe einer ausführlichen Injektionstechnik verzichten zu müssen.

Wer sich im Injiziren versuchen will, muss eine gut schliessende, mit leicht beweglichem Stempel versehene Spritze und Kanülen von verschiedener Dicke haben. Als Injektionsmasse empfehle ich: Berlinerblau von Grübler (Adr. pag. 3) 3 gr in 600 ccm destill. Wasser gelöst. Man beginne mit der Injektion einzelner Organe, z. B. der Leber, welche den Vorzug hat, dass

[1]) Die Reduktion erfolgt zwar auch bei gewöhnlichem Tageslichte, aber nur langsam und liefert dann weniger scharfe Bilder.

selbst eine unvollkommene Füllung ihrer Gefässe noch brauchbare Resultate ergiebt. Das injizirte Objekt fixire man 2—4 Wochen in Müller'scher Flüssigkeit (pag. 13) und härte es in allmählich verstärktem Alkohol (pag. 14). Die Schnitte dürfen nicht zu dünn sein.

10. Einschliessen und Konserviren der Präparate.

Die fertigen Schnitte etc. werden nun zur mikroskopischen Untersuchung auf einen Objektträger übertragen und mit einem Deckglase bedeckt. Die Medien, in welchen sich die Schnitte befinden, sind entweder 1. Wasser, oder wenn man die Schnitte aufhellen und konserviren will: 2. Glycerin oder 3. Damarfirniss.

Das Uebertragen auf den Objektträger geschieht so, dass man in der Regel zuerst einen kleinen Tropfen der betreffenden Flüssigkeit auf die Mitte des Objektträgers bringt; dann fängt man mit dem Spatel den Schnitt auf und zieht ihn von da mit der Nadel auf den Objektträger. Sehr feine Schnitte werden besser mit der Spitze eines Glasstabes aufgefangen und durch Rollen desselben auf den Objektträger gebracht. Liegt der Schnitt glatt auf, so bedeckt man ihn mit einem Deckglase[1]). Dieses muss an den Kanten, nicht an den Flächen angefasst werden, beim Bedecken wird das Deckglas mit der linken Kante auf den Objektträger aufgesetzt und nun langsam auf das Präparat gesenkt, indem man die Deckglasunterfläche mit einer in der rechten Hand gehaltenen Nadel stützt. Einfacher ist es noch, an die Unterfläche des Deckglases einen Tropfen der betreffenden Flüssigkeit anzuhängen und dann das Deckglas sanft auf das Präparat fallen zu lassen. Die Flüssigkeit, in welcher sich der Schnitt etc. befindet, muss genau den ganzen Raum zwischen Deckglas und Objektträger ausfüllen. Ist nicht genug Flüssigkeit da (das ist an grossen unter dem Deckglase befindlichen Luftblasen kenntlich), so setze man mit der Spitze eines Glasstabes noch einen Tropfen der Flüssigkeit an den Rand des Deckglases. Ist zuviel Flüssigkeit da — und darin pflegt der Anfänger ganz Besonderes zu leisten —, so muss die über den Rand des Deckglases hinausgetretene Flüssigkeit mit Filtrirpapier aufgesogen werden. Die Oberfläche des Deckglases muss stets trocken sein. Kleine Luftblasen unter dem Deckglase entferne man durch öfteres vorsichtiges Heben und Senken desselben mit der Nadel (s. ferner pag. 23).

---

[1]) Untersuchungen mit schwachen Vergrösserungen ohne Deckglas sind nur zu alleroberflächlichster Orientirung, ob z. B. ein Objekt hinreichend zerzupft ist, zulässig. In allen anderen Fällen ist das Deckglas unentbehrlich. Um sich davon zu überzeugen, betrachte man einen unbedeckten Schnitt, decke ihn dann mit dem Deckglase zu und betrachte wieder. Manches gute Präparat, das man zu bedecken versäumt hat, erscheint unbrauchbar. Untersuchungen mit starken Objektiven (Nr. 7) ohne Deckglas sind überhaupt unzulässig.

ad. 1. Man versäume nie, ungefärbte wie gefärbte Schnitte in Wasser oder Kochsalzsösung (pag. 4) zu betrachten, da hier viele Struktureigenthümlichkeiten, z. B. Bindegewebsformationen scharf hervortreten, während dieselben unter dem aufhellenden Einflusse des Glycerins oder des Damarfirniss sich der Beobachtung fast gänzlich entziehen. In Wasser (oder auch in Kochsalzlösung) eingelegte Objekte lassen sich nicht aufheben.

ad. 2. Die in Glycerin eingelegten Präparate lassen sich konserviren; um die leichte Verschiebung des Deckglases zu verhindern, fixire man dasselbe mit Deckglaskitt (s. pag. 6). Vorbedingung: Der Rand des Deckglases muss vollkommen trocken sein; denn nur an trockener Glasfläche haftet der Kitt. Das Trocknen geschieht in der Weise, dass man zuerst mit Filtrirpapier das über den Deckglasrand heraustretende Glycerin absaugt und dann mit einem mit 90 %igem Alkohol befeuchteten Tuche, das man sich über die Fingerspitze stülpt, sorgfältig den Objektträger rings um das Deckglas abwischt, ohne letzteres zu berühren. Nun erhitze man einen Glasstab und tauche ihn in den harten Kitt [1]), bringe zunächst vier Tropfen an die Ecken des Deckglases und ziehe dann einen vollständigen Rahmen, der so beschaffen sein muss, dass er einerseits das Deckglas, andererseits den Objektträger in einer Breite von 1—3 mm deckt. Schliesslich glätte man mit dem nochmals erhitzten Stabe die Oberfläche des Rahmens.

In Glycerin konservirte Präparate werden oft erst am zweiten oder dritten Tage schön durchsichtig. Haematoxylin und andere Farbstoffe verblassen darin nach kurzer Zeit; Pikrokarmin und Karmin sind dagegen haltbar.

ad. 3. Das Einlegen der Objekte in Damarfirniss ist die beliebteste Konservirungsmethode. Damarfirniss hat dem Glycerin gegenüber den Vortheil, dass er die Farben erhält, ein Nachtheil besteht aber darin, dass er viel stärker aufhellt, als das verdünnte Glycerin und mancherlei feine Strukturen dadurch vollkommen verschwinden macht.

Die in Wasser oder Alkohol befindlichen Schnitte können nicht ohne Weiteres in Damarfirniss eingelegt werden, sie müssen vorher wasserfrei gemacht werden. Zu dem Zwecke werden die Schnitte in ein bedecktes Uhrschälchen mit 4 ccm absolutem Alkohol gebracht, wo sie 2 Minuten (dünne Schnitte) — 10 Minuten (dickere Schnitte) oder beliebig länger verweilen können [2]). Dann fische man die Schnitte mit der Nadel (sehr feine Schnitte mit Spatel und Nadel) heraus und bringe sie zum Aufhellen in die

[1]) Die Glasstäbe springen dabei sehr leicht, doch sind sie Metallstäben vorzuziehen, da letztere sich zu rasch abkühlen. Man kann dem Springen etwas vorbeugen, indem man die Glasstäbe unter fortwährendem Drehen lang, bis zum Rothglühen erhitzt; nur kurz erhitzte Glasstäbe springen sofort bei dem Eintauchen in den Kitt.

[2]) Anfängern ist zu empfehlen, die aus Wasser kommenden Schnitte zuerst in 4 ccm 90 %igen und dann erst in ebensoviel absoluten Alkohol zu bringen.

Uhrschälchen mit ca. 3 ccm Lavendelöl[1]). Stellt man das Schälchen auf schwarzes Papier, so kann man das allmähliche Transparentwerden der Schnitte beobachten. Man vermeide in das Uhrschälchen zu hauchen, eine sofortige Trübung des Lavendelöles ist die Folge. Werden einzelne Stellen der Schnitte nach 2—3 Minuten nicht durchsichtig (solche Stellen erscheinen alsdann bei auffallendem Lichte trübweiss, bei durchfallendem Lichte schwarzbraun), so ist der Schnitt nicht wasserfrei gewesen und muss noch einmal in den absoluten Alkohol zurückgebracht werden. Nach vollzogener Aufhellung wird der Schnitt auf den trockenen Objektträger übertragen, das überflüssige Oel[2]) mit Filtrirpapier oder mit einem über den Zeigefinger gestülpten Leinwandlappen sorgfältig abgewischt[3]) und ein Deckglas aufgelegt, an dessen Unterfläche ein Tropfen Damarfirniss angehängt worden ist. Sollen mehrere Schnitte unter ein Deckglas gebracht werden, so ordne man zuerst die Schnitte mit der Nadel nahe zusammen, breite dann den Damarfirniss auf der Deckglasunterfläche mit einem Glasstabe in gleichmässig dünner Schicht aus und setze dann das Deckglas auf. Grosse Luftblasen werden durch Anfügen eines kleinen Tropfens Damarfirniss an den Deckglasrand vertrieben; am nächsten Tage sieht man, dass die Luftblase unter dem Deckglase hervorgetreten ist. Kleine Luftblasen verschwinden von selbst, können sich also überlassen werden.

Anfängern begegnet es nicht selten, dass der Firniss sich trübt und schliesslich das ganze Präparat oder Theile desselben durchsichtig macht. Der Grund liegt darin, dass der Schnitt nicht vollkommen wasserfrei war. Bei geringer Trübung, die unter dem Mikroskop als aus kleinsten Wassertröpfchen bestehend sich erweist, genügt oft ein leichtes Erwärmen des Objektträgers, bei stärkeren Trübungen lege man den ganzen Objektträger in Terpentinöl, hebe das Deckglas nach einer halben Stunde vorsichtig ab, lege den Schnitt zwei Minuten in Terpentinöl, um den anhaftenden Firniss zu lösen und dann zur vollkommenen Wasserentziehung in 4 ccm absoluten Alkohol, der nach 5 Minuten zu wechseln ist. Dann Lavendelöl und Damarfirniss.

Der Damarfirniss trocknet sehr langsam, die Objektträger dürfen deshalb nicht auf die Kante gestellt werden.

---

[1]) Man kann den Schnitt auch aus dem absoluten Alkohol direkt auf den Objektträger bringen, den überflüssigen Alkohol abwischen und einen Tropfen Lavendelöl daraufsetzen; anfangs wird das Oel immer vom Schnitte ablaufen und muss wiederholt mit einer Nadel zum Schnitt geleitet werden; nach vollendeter Aufhellung, die man unter dem Mikroskop bei schwacher Vergrösserung konstatiren kann, wird das Oel möglichst abgewischt und ein Deckglas mit Damarfirniss aufgelegt. Beim Betrachten des unbedeckten, in Oel liegenden Schnittes trüben sich durch Anhauchen Schnitt und Oel; in solchen Fällen lasse man das trübe Oel ablaufen und setze einen Tropfen neues Oel auf.

[2]) Das zum Aufhellen benützte Oel in der Uhrschale kann wieder in die Flasche zurückgegossen werden.

[3]) Die Entfernung auch des Oeles gelingt immer am leichtesten durch Neigen und nachheriges Abwischen des Objektträgers.

Die Reihe, welche somit ein frisches Objekt zu durchlaufen hat, bis es als fertig gefärbter Schnitt konservirt ist, ist sohin eine sehr lange. Wenn z. B. in der speziellen Technik angegeben wird: „Fixiren in Müller'scher Flüssigkeit 14 Tage, härten in allmählich verstärktem Alkohol, Schnitte färben in Karmin und Haematoxylin, Einschluss in Damarfirniss", so ist die Procedur folgende:

Das frische ca. 1 ccm grosse Objekt wird eingelegt in 100 ccm [1]) Müller'sche Flüssigkeit, welche, sobald Trübung eingetreten ist, (gewöhnlich schon nach einer Stunde) gewechselt wird. Nach 24 Stunden abermaliges Wechseln der Flüssigkeit, in welcher nun das Objekt 14 Tage lang verbleibt.

Nach Ablauf derselben

Auswaschen in (womöglich fliessendem) Wasser — 1—4 Stunden lang,
dann Einlegen in 20 ccm destillirtes Wasser — ca. 15 Minuten lang,
dann Einlegen in 50 ccm 70%igen Alkohol und
Dunkelstellen (s. pag. 14 Anmerk. 1) — ca. 24 Stunden lang,
dann Einlegen in 50 ccm 90%igen Alkohol — ca. 24 Stunden lang,
dann Wechseln des 90%igen Alkohols.

Das nun fixirte und gehärtete Objekt kann nach beliebig langer Zeit, während welcher der 90%ige Alkohol vielleicht noch einmal gewechselt wird, geschnitten werden. Der Schnitt kommt aus der Alkoholschale (pag. 15) in

20 ccm dünne Karminlösung	—	ca. 24 Stunden lang,
dann in 5 ccm destillirtes Wasser	—	ca. 10 Minuten lang,
dann in 5 ccm Haematoxylin	—	ca. 5 Minuten lang,
dann in 20 ccm destillirtes Wasser	—	10—120 Minuten lang,
dann in 5 ccm Alkohol absolut.	—	10 Minuten lang,
dann in 3 ccm Lavendelöl	—	2 Minuten lang,

endlich Einschluss in Damarfirniss.

11. Untersuchung frischer Objekte.

Ich habe dieselbe an das Ende sämmtlicher Methoden gestellt, weil sie das Schwerste von Allem ist und ein schon etwas geübtes Auge voraussetzt. Diese Uebung lässt sich am leichtesten durch vorhergehende Untersuchung schon präparirter (gehärteter und gefärbter etc.) Objekte aneignen; hat man einmal Struktureigenthümlichkeiten deutlich gesehen und studirt, so ist es nicht so schwer, dieselben auch an frischen Objekten wieder aufzufinden, obwohl die meisten Einzelheiten an Deutlichkeit manches zu wünschen übrig lassen. Zu beachten ist hier folgendes:

Objektträger und Deckglas dürfen nicht fett sein. Man reinige sie mit Alkohol und trockne sie mit einem ganz reinen Tuche. Dann bringe man

1) Die Maassangaben sind nur für das eine 1 ccm grosse Stück berechnet, bei mehr oder bei grösseren Stücken muss natürlich mehr Fixirungs- und Härtungsflüssigkeit verwendet werden.

einen Tropfen 0,75%iger Kochsalzlösung (pag. 4) auf den Objektträger, lege dann ein kleines Stück des zu untersuchenden Gegenstandes ein und bedecke dasselbe mit dem Deckglase. Dabei muss jeder Druck sorgfältig vermieden werden; bei sehr zarten Objekten (s. spezielle Technik) bringe man zwei feine Papierstreifchen an die Seiten derselben, auf denen dann das Deckglas ruht, ohne das Objekt selbst zu drücken. Bedarf das Objekt keiner weiteren Behandlung, so umrahme man, um Verdunstung zu verhindern, das Deckglas mit Paraffin. Man schmelze auf einem alten Skalpell oder dergl. ein etwa linsengrosses Stückchen Paraffin und lasse es nicht von der Spitze, sondern von der Schneide des Skalpells an den Deckglasrand fliessen, etwaige Lücken kann man mit nochmals erhitztem Skalpell verstreichen. In den meisten Fällen prüft man aber bei frischen Objekten die Einwirkung gewisser Reagentien (Essigsäure, Kalilauge, Farbstoffe) direkt unter dem Mikroskop. Es handelt sich also darum, einen Theil des Medium, in dem das Objekt sich augenblicklich befindet (also in unserem Falle die Kochsalzlösung) zu entfernen und durch eine andere Flüssigkeit zu ersetzen. Zu diesem Zwecke bringe man zuerst an den rechten Deckglasrand mit einem Glasstabe einen Tropfen z. B. Pikrokarmin. Reicht der Tropfen nicht ganz bis an den Deckglasrand, so neige man nicht etwa den Objektträger, sondern man führe mit einer Nadel den Tropfen bis zum Rande des Deckglases. Man sieht nun, dass ein wenig des Farbstoffes sich mit der Kochsalzlösung mischt, aber ein ordentliches Fliessen der Farbflüssigkeit unter das Deckglas findet nicht statt. Um das zu ermöglichen, setze man an den linken Rand des Deckglases etwas Filtrirpapier[1]) und alsbald sieht man das Pikrokarmin die ganze Unterfläche des Deckglases einnehmen[2]). Nun schiebe man das Filtrirpapier zur Seite und lasse die Farbe wirken; ist die Färbung vollendet — das lässt sich ja stets unter dem Mikroskop kontrolliren —, so bringe man jetzt an den rechten Deckglasrand einen Tropfen z. B. verdünntes Glycerin, dem man bei Pikrokarminfärbungen soviel Essigsäure zusetzt, als von einer einmal eingetauchten Stahlnadel abtropft (also einen ganz kleinen Tropfen), während links wieder das Filtrirpapier angesetzt wird. Auf diese Weise kann man eine ganze Reihe von Flüssigkeiten unter dem Deckglase durchleiten, und so ihre Wirkungen auf die Gewebe erproben. Einzelne der Flüssigkeiten, z. B. Pikrokarmin nach vorhergegangener Osmiumfixirung, müssen sehr lange mit den Objekten in Berührung bleiben. Man verhindert alsdann die Verdunstung, indem man das Präparat in die feuchte Kammer verbringt. Zur Herstellung der feuchten Kammer braucht man einen Porzellanteller und einen kleinen Glas-

1) Ich schneide ein ca. 4 cm langes, 2 cm breites Stückchen aus, knicke es der Quere nach und stelle das so geformte Papierdach so auf den Objektträger, dass es mit dem einen 2 cm breiten, ganz gerade geschnittenen Rande den linken Rand des Deckglases berührt.

2) Wenn der erste Tropfen eingedrungen ist, setze man je nach Bedürfniss 2—3 weitere Tropfen an den rechten Deckglasrand.

sturz von mindestens 9 cm Durchmesser[1]). In den Teller giesse man Wasser ca. 2 cm hoch, dann stelle man in die Mitte ein Glasnäpfchen oder eine auf vier Holzfüssen stehende Korkplatte; auf diese wird der Objektträger mit dem Präparat gelegt und das Ganze mit dem Glassturze bedeckt, dessen freier Rand überall in das Wasser taucht.

12. Aufbewahren der Dauerpräparate.

Die fertigen Präparate müssen sofort etikettirt werden. Man nehme keine gummirten Papieretiketten, sondern solche aus ca. 1,2 mm dicker Pappe, welche man mit Wasserglas[2]) aufklebt. Dadurch werden besondere Schutzleisten überflüssig; die Objektträger können aufeinander gelegt werden, ohne dass die Präparate gedrückt werden. Die Etiketten sollen möglichst gross (von ca. 2 cm Seite bei Objektträgern englischen Formates) und mit dem Namen des Thieres, des Organs und womöglich mit kurzer Andeutung der Methode versehen sein. Zum Aufbewahren wähle man nur solche Kästen, in denen die Objektträger liegen, nicht solche, in denen sie auf der Kante stehen[3]).

III. Handhabung des Mikroskops.

Gemäss der in der Einleitung erwähnten Voraussetzung kann hier auf eine eingehende Beschreibung der optischen und mechanischen Theile des Mikroskops nicht eingegangen werden. Figur 1 möge noch einmal die für die einzelnen Theile des Mikroskops üblichen Benennungen dem Leser in das Gedächtniss zurückrufen.

Die erste Bedingung ist vollkommene Reinheit sämmtlicher Bestandtheile des Mikroskops (s. auch pag. 1). Spiegel, Objektive und Okulare dürfen an den Oberflächen nicht mit den Fingern berührt werden. Die Objektive halte man mit dem unteren Ende gegen das Fenster und prüfe so die Klarheit des reflektirten Bildes. Das Anschrauben an den Tubus geschieht so, dass man das Objektiv festhält und den Tubus dreht (nicht um-

---

[1]) Ein Topf, ein grösseres Präparatenglas etc. thut dieselben Dienste.

[2]) Ist in allen Droguenhandlungen als eine syrupdicke Flüssigkeit zu haben (10 Pf.) und muss in gut verschlossenem Gefässe aufbewahrt werden; auch „Syndetikon“ ist zu empfehlen.

[3]) Die besten und billigsten Kästen erhält man bei Th. Schroeter, Leipzig, grosse Windmühlenstrasse Nr. 37. Ich empfehle für Etuisform Sorte O (für ca. 300 Objektträger) zu 2 Mark; für Tafelform Sorte P mit flachgewölbten Klappdeckeln (für 12—20 Objektträger je nach der Grösse) zu 45 Pf.; die Tafelform hat den grossen Vorzug der Uebersichtlichkeit der Präparate.

gekehrt). Dann wird das Okular eingesetzt; Verunreinigungen desselben erkennt man durch Drehen des Okulars im Tubus; klebt die Verunreinigung am Okular, so dreht sie sich mit.

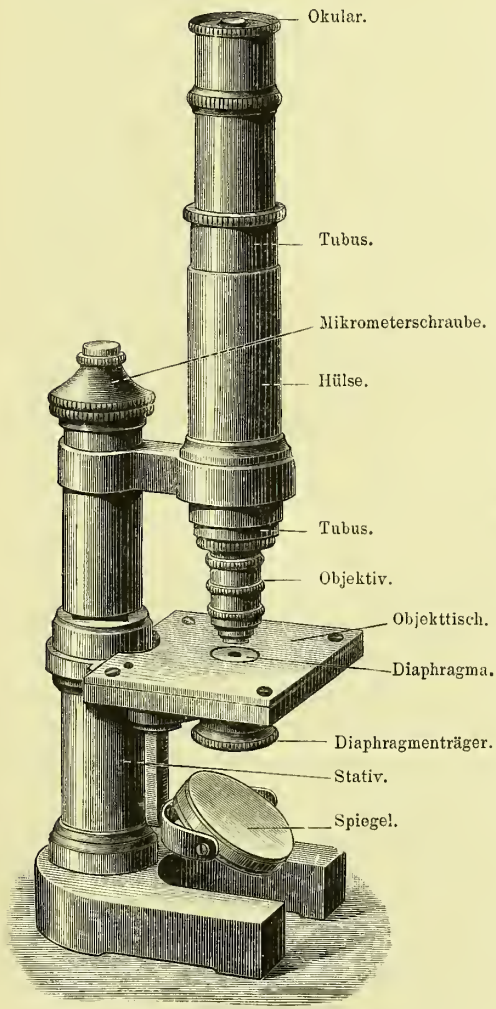

Fig. 1.
Mikroskop von Leitz Nr. III. 17. $^1/_2$ natürl. Grösse.

Nun suche man sich das Licht. Zu dem Zwecke ziehe man den Tubus aus der Hülse und sehe durch die leere Hülse und das Loch im Diaphragma in den Spiegel, den man so lange dreht, bis man die gewünschte Lichtquelle erblickt[1]). Als Lichtquellen sind zu empfehlen eine weisse von der Sonne beleuchtete Wolke, oder weisse von der Sonne beschienene Vorhänge; weniger gut, aber noch brauchbar, ist der blaue Himmel; direktes Sonnenlicht ist zu vermeiden. Arbeitet man Abends bei künstlicher Beleuchtung, so nehme man das Licht von der Innenfläche des weissen Lampenschirmes, nicht direkt von der Flamme. Eine grüne Glasplatte, vor den Spiegel gestellt, dämpft das künstliche Licht in wohlthuender Weise, ohne die Schärfe der Bilder wesentlich zu beeinträchtigen. Es ist selbstverständlich, dass auch der Mikroskopirende nicht im Sonnenschein sitze; man stelle das Mikroskop etwa 2 Meter vom Fenster entfernt auf.

Nun kann die Untersuchung beginnen. Stets untersuche man zuerst mit schwachen, dann mit starken Vergrösserun-

[1]) Die von dem so gestellten Spiegel reflektirten Lichtstrahlen treffen das Objekt senkrecht, man nennt diese Beleuchtungsart die centrale Beleuchtung. Zur Erkennung feiner Niveaudifferenzen wendet man mit Vortheil die schiefe oder seitliche Beleuchtung an, bei welcher der Spiegel so nach der Seite verschoben wird, dass die von ihm reflektirten Strahlen schräg auf das Objekt treffen. Bei dieser Beleuchtung müssen Diaphragma und Diaphragmaträger, sowie der meist verschiebliche Schlitten, in welchem letzterer steckt, weggenommen werden, so dass die Oeffnung im Objekttisch möglichst gross ist.

gen, ganz besonders sei gewarnt vor dem Gebrauche starker Okulare. Das den gewöhnlichen Mikroskopen beigegebene schwächste, event. das mittlere Okular (bei Leitz Ok. I). ist für die allermeisten Fälle ausreichend, zu starke Okulare verkleinern und verdunkeln das Gesichtsfeld und erschweren die Untersuchung in hohem Grade [1]). Auch das Ausziehen des Tubus ist für viele Fälle entbehrlich. Bei schwachen Vergrösserungen nehme man das Diaphragma mit grösster, bei starken Vergrösserungen das Diaphragma mit kleinster Oeffnung. Für die gewöhnlichen Objektive Nr. 3 und Nr. 7 ist nur der Konkavspiegel zu benutzen. Beim groben Einstellen, d. h. beim Senken des Tubus bis die undeutlichen Konturen des Präparates erscheinen, stosse man den Tubus nicht gerade herab, sondern senke ihn unter spiraliger Drehung. Dann folgt die feine Einstellung bis zur vollkommensten Schärfe des Bildes. Dabei halte die linke Hand den Objektträger, die rechte ruhe auf der Mikrometerschraube. Da wir nur die in einer Ebene liegenden Punkte des Präparates deutlich sehen, durchmustere man das Präparat unter feinem Heben und Senken des Tubus, d. h. unter leisem Drehen der Mikrometerschraube. Man gewöhne sich daran, beide Augen beim Mikroskopiren offen zu halten.

Zeichnen.

Ein unschätzbares Hilfsmittel ist das Zeichnen der mikroskopischen Objekte. Die Beobachtung wird dadurch ganz bedeutend verschärft, manche Details, die bis dahin vollkommen übersehen worden waren, werden beim Zeichnen entdeckt; selbst die aufmerksamste Betrachtung vermag die Vortheile, welche das Zeichnen bietet, nicht zu ersetzen. Auch der im Zeichnen wenig Geübte versuche die Objekte bei schwachen und starken Vergrösserungen zu skizziren. Man lege zu dem Zwecke das Zeichenpapier in die Höhe des Objekttisches [2]), sehe mit dem linken Auge ins Mikroskop, mit dem rechten auf Papier und Bleistiftspitze. Anfangs fällt das etwas schwer, bei einiger Uebung eignet man sich jedoch rasch die nöthige Fertigkeit an.

Messen.

Zu diesem Zwecke benütze man ein Okularglasmikrometer und ein Objektivmikrometer [3]). Man lege letzteres auf den Objekttisch und zähle,

[1]) Sämmtliche den Abbildungen dieses Buches zu Grunde liegenden Präparate sind mit schwachen Okularen untersucht und gezeichnet.

[2]) Gewöhnlich sind die Mikroskopkästen von annähernd gleicher Höhe wie der Objekttisch.

[3]) Die Okularmikrometer sind theils zum Einlegen (bei Leitz) oder zum Einschieben (bei Seibert) in die Okulare eingerichtet, theils sind besondere Messokulare (z. B. bei Zeiss) den Mikroskopen beigegeben. Die Grösse der Theile der Okularmikrometer braucht natürlich nicht bekannt zu sein. Das Objektivmikrometer ist ein Objektträger, auf welchem ein Millimeter in 100 Theile getheilt eingeritzt ist. Man

durch das mit dem Okularmikrometer versehene Mikroskop blickend, wie viel Theile des Okularmikrometers auf einen Theil des Objektivmikrometers treffen[1]). Indem der Werth der Theile des Objektivmikrometers bekannt ist, berechnet sich leicht, wie gross das Objekt ist, welches bei bestimmten Vergrösserungen einen, resp. mehrere Theile des Okularmikrometers deckt. Folgende Beispiele mögen die Manipulation verständlich machen. Bei Leitz Objektiv 3, Okular I und eingeschobenen Tubus decken 5 Theile des Okularmikrometers einen Theil des Objektivmikrometers; jeder Theil des von uns verwendeten Objektivmikrometers = $^1/_{20}$ mm. Also sind 5 Theile des Okularmikrometers $^1/_{20}$ (0,05 mm) und ein Theil des Okularmikrometers 0,01 mm gross. Deckt demach ein Objekt, z. B. eine quergestreifte Muskelfaser, deren Breite gemessen werden soll, bei dieser Vergrösserung 4 Theile des Okularmikrometers, so ist die Fasser 0,04 mm breit.

Es ist oft, besonders bei schwachen Vergrösserungen, schwierig, die feinen Theilstriche des Okularmikrometers zu zählen. Man kann sich die Sache erleichtern, wenn man die je 5 und 10 Theile abgrenzenden grossen Theilstriche des Okularmikrometers zu Hilfe nimmt. Z. B. bei Leitz Objektiv 3 Okular I und ausgezogenem Tubus decken 40 Theile des Okularmikrometers 5 Theile des Objektivmikrometers. Also sind 40 Theile $^5/_{20}$ mm = 0,25 mm gross, und 1 Theil des Okularmikrometers bei dieser Vergrösserung = 0,0062 mm. 2 Theile = 0,0124 mm u. s. w.

Bei Leitz Obj. 7 Okul. I und eingeschobenem Tubus gehen 30 Theile des Okularmikrometers auf einen Theil des Objektivmikrometers. Also sind 30 Theile 0,05 mm, 1 Theil 0,0017 mm = 17 μ gross. Endlich gehen bei Leitz Obj. 7 Ok. I, und ausgezogenem Tubus 40 Theile des Okularmikrometers auf einen Theil des Objektivmikrometers. Demnach 40 Theile = 0,05 mm; 1 Theil = 0,0012 mm oder 12 μ.

Derjenige, welcher viele Messungen vorzunehmen hat, wird gut thun, sich eine Tabelle von 1 bis zu 20 und von da in Zehnern bis zu 100 anzulegen. Es muss hervorgehoben werden, dass obige Berechnungen keineswegs für alle aus der Leitz'schen Werkstätte hervorgegangenen Mikroskope Geltung haben. Für jedes Instrument müssen nach der oben angegebenen Methode die Maasse besonders ermittelt werden.

Zum Schlusse sei dem Mikroskopiker Geduld, viel Geduld empfohlen; misslingen Präparate, so suche er die Schuld nicht in der Mangelhaftigkeit

---

kann statt dessen auch ein zweites Okularmikrometer, welches gewöhnlich die Eintheilung eines Millimeters in nur 20 Theile enthält, benützen. Die damit erzielte Berechnung ist freilich nicht so genau, doch sind die Fehler so unbedeutend, dass sie kaum eine Berücksichtigung verdienen.

1) Anfänger haben oft Mühe, die Striche des Objektivmikrometers einzustellen; schwache oder schräge Beleuchtung des Objektes erleichtert das Aufsuchen der Striche.

der angegebenen Methoden — ich habe sie oft erprobt — sondern in sich selbst; wer sich nicht daran gewöhnen kann, die angegebenen Vorschriften gewissenhaft[1]) auszuführen, wer die zarten Objekte mit allen fünf Fingern anfasst, wer die Reagentien ineinander giesst, die in den Flüssigkeiten zu fixirenden Stücke der Sonne aussetzt oder eintrocknen lässt, hat nicht das Recht, gute Resultate seiner unsauberen Arbeit zu beanspruchen.

---

1) Die für Färben, Entwässern etc. im Einzelnen angegebene Zeitdauer kann nur annähernde Geltung beanspruchen. Sie wechselt in nicht unerheblichen Grenzen je nach der Dicke des Schnittes, der Konzentration der Lösung etc. Uebung wird den Mikroskopirenden bald lehren, den richtigen Zeitpunkt herauszufinden.

II. Abschnitt.

Mikroskopische Anatomie und spezielle Technik.

Die mikroskopische Anatomie hat die Aufgabe, die Beschaffenheit der kleinsten Bestandtheile des Körpers, der Elementartheile, darzulegen und zu zeigen, in welcher Weise dieselben mit einander verbunden werden. Demgemäss zerfällt die mikroskopische Anatomie 1. in die Lehre von den Elementartheilen d. s. die Zellen und deren Abkömmlinge und 2. in die Lehre von den aus einer gesetzmässigen Vereinigung der Elementartheile hervorgegangenen, mit bestimmten Verrichtungen betrauten Formationen, den Organen.

Manche Formationen bestehen fast ausschliesslich aus einer Art von Zellen; man hat daraus Veranlassung genommen, solche Formationen als einfache Gewebe[1]) von anderen zu trennen, an deren Aufbau verschiedene Arten von Zellen sich betheiligen; letztere nennt man zusammengesetzte Gewebe. Als einfache Gewebe wurden Epithelgewebe, Gewebe der Bindesubstanz, Muskelgewebe und Nervengewebe aufgeführt. Zusammengesetzte Gewebe würde man die aus der Vereinigung verschiedener einfacher Gewebe hervorgegangenen Bildungen nennen müssen, Bildungen, welche mit dem besseren Namen „Organe" bezeichnet worden sind. Nun sind aber in Wirklichkeit auch die allermeisten einfachen Gewebe aus verschiedenen Geweben zusammengesetzt. So besteht z. B. das Muskelgewebe aus Muskelzellen, aus Gewebe der Bindesubstanz und aus Gefässen und Nerven, die selbst wieder aus den verschiedensten Geweben zusammengesetzt sind.

Die Eintheilung in Gewebe erscheint somit bei Betrachtung nur des vollendeten Körpers künstlich; sie ist dagegen berechtigt, sobald wir derselben die Entwickelungsgeschichte zu Grunde legen.

A. Die Zellen und ihre Abkömmlinge.

I. Allgemeine Zellenlehre.

Sämmtliche Organe des thierischen Körpers bestehen aus Zellen und deren Abkömmlingen, den Intercellularsubstanzen. Unter Zelle,

[1]) Die Erforschung dieser ist die Aufgabe der Gewebelehre, Histologie, welche somit nur einen Theil der mikroskopischen Anatomie bildet.

Cellula, versteht man ein räumlich begrenztes Formelement, welches unter gewissen Bedingungen im Stande ist, sich zu ernähren, zu wachsen und sich fortzupflanzen. Wegen dieses Vermögens führt die Zelle den Namen „Elementarorganismus".

Die wesentlichen Bestandtheile einer Zelle sind 1. das Protoplasma („Zellsubstanz"), eine feinkörnige, weiche Substanz, die, in Wasser unlöslich, leicht quellungsfähig ist und hauptsächlich aus Eiweisskörpern, Wasser und Salzen besteht. Mit Hilfe sehr starker Vergrösserungen erkennt man im Protoplasma statt der Körnchen ein Fadenwerk („Filarmasse"), welches in eine formlose Grundsubstanz („Interfilarmasse")[1]) eingebettet ist. 2. Der Kern (Nucleus), ein meist helles, scharf begrenztes Bläschen, das von einem Häutchen, der Kernmembran begrenzt wird und ein Netzwerk verschieden feiner Fädchen, das Kerngerüst, enthält. In den Maschen dieses Netzwerkes befindet sich die weiche Kerngrundsubstanz („Kernsaft"), sowie ein oder mehrere Kernkörperchen. Viele Farbstoffe färben nur den grössten Theil des Kerngerüstes und das Kernkörperchen, deren Substanz deswegen chromatische Substanz (Chromatin) genannt wird; die Kerngrundsubstanz dagegen bleibt ungefärbt, sie heisst achromatische Substanz (Achromatin)[2]). Auch die Kerne bestehen aus Eiweisskörpern, aus Wasser und Salzen. Dazu kommt noch ein dem Kerngerüste eigenthümlicher Stoff, das Nuclëin.

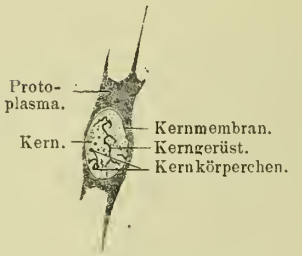

Fig. 2.

Bindegewebszelle aus der Cutis von Triton taeniatus. Flächenbild 560mal vergrössert. Nur die gröberen Fädchen des Kerngerüstes sind deutlich zu sehen; bei dieser Vergrösserung erscheinen die feineren Fädchen als Punkte, die Kernkörperchen als Theile des Kerngerüstes. Technik Nr. 1.

Die meisten Zellen enthalten einen Kern, nur einzelne Zellen besitzen mehrere Kerne (manche Wanderzellen, Riesenzellen u. a.). Die kernlosen Zellen (verhornte Zellen der Epidermis, farbige Blutzellen der Säugethiere) besitzen ursprünglich einen Kern, verlieren jedoch denselben im Verlaufe der Entwickelung.

Als unwesentliche Bestandtheile der Zellen gelten; die Zellmembran, welche vielen Zellen fehlt und da, wo sie vorhanden ist, entweder die fester gewordene, peripherische Protoplasmaschicht ist oder als ein dünnes, meist strukturloses Häutchen erscheint; ferner die im Protoplasma einzelner Zellen befindlichen Pigmentkörnchen und Tropfen von Fett, von wässeriger und schleimiger Flüssigkeit; endlich der Nebenkern, welcher in manchen Zellen, in Drüsenzellen, im

1) Filarmasse = Spongioplasma = Protoplasma } anderer Autoren.
Interfilarmasse = Hyaloplasma = Paraplasma }
Die Anwendung letzterer Benennungen dürfte wegen möglicher Verwechslung mit Protoplasma (= Zellsubstanz) nicht zu empfehlen sein.

2) Gewisse Fixirungsmittel, z. B. die Müller'sche Flüssigkeit, sowie manche Farbstoffe, z. B. Haematoxylin, ermöglichen, auch die achromatische Substanz zu färben.

Ei etc. gefunden wird und durch Abschnürung vom Hauptkerne entstanden ist. Der Zweck dieser Abschnürung ist jedoch nicht Vermehrung, sondern Zerfall des abgetrennten Theiles.

Die Form der Zellen ist eine sehr mannigfaltige. Die Zellen können sein: kugelig, das ist die Grundform aller Zellen in embryonaler Zeit, beim Erwachsenen sind z. B. die Leukocyten kugelig; scheibenförmig z. B. die farbigen Blutkörperchen; polyedrisch z. B. die Leberzellen; cylindrisch z. B. die Epithelzellen des Dünndarmes; kubisch (sogen. Pflasterzellen) z. B. die Epithelzellen der Linsenkapsel; abgeplattet (sogen. Plattenzellen) z. B. die Epithelzellen der Blutgefässe; spindelförmig z. B. viele Bindesubstanzzellen; zu langen Fasern ausgezogen z. B. glatte Muskelfasern und sternförmig z. B. viele Ganglienzellen. Die Form der Kerne passt sich meistens der Form der Zellen an; sie ist abgerundet länglich bei cylindrischen, spindelförmigen und sternförmigen Zellen, rundlich bei runden und kubischen Zellen. Gelappte, sogen. polymorphe Kerne finden sich bei Leukocyten und bei Riesenzellen; sie sind der Ausdruck einer Aktivität der Zelle, die entweder auf Form- oder Ortsveränderung oder auf Theilung hinzielt (vergl. auch pag. 34 Anmerk. 3 und pag. 61).

Die Grösse der Zellen schwankt von mikroskopisch kleinen, 4 μ [1]) grossen Gebilden (farbige Blutzellen) bis zu makroskopischen Körpern (Eier von Vögeln, Amphibien).

Die vitalen Eigenschaften der Zellen können hier nur insoweit erörtert werden, als sie direkt mikroskopischer Beobachtung zugänglich sind; im Uebrigen muss auf die Lehrbücher der Physiologie verwiesen werden. Es kommen demnach hier in Betracht: die Bewegungserscheinungen, die Fortpflanzung der Zelle, sowie die an die Sekretbildung geknüpften mikroskopischen Vorgänge.

Die Bewegungserscheinungen treten zu Tage in Form der amoeboiden [2]) Bewegung, der Flimmerbewegung und der Kontraktionen gewisser Fasern (Muskelfasern). Die amoeboide Bewegung ist die wichtigste; weit verbreitet, ist sie bei fast allen Zellenarten des thierischen Körpers beobachtet worden. In ausgesprochenen Fällen, z. B. bei Leukocyten, äussert sie sich dadurch, dass das Protoplasma der Zelle feinere oder gröbere Fortsätze ausstreckt, die sich theilen, wieder zusammen fliessen und auf diese Weise die mannigfaltigsten Gestalten erzeugen. Die Fortsätze können wieder zurückgezogen werden oder sie heften sich irgendwo an und ziehen gewissermassen den übrigen Zellenleib nach sich, die Folge davon sind Ortsveränderungen, die man „Wandern" der Zellen nennt und die im Haushalte des thierischen Körpers eine grosse Rolle spielen. Die Fortätze können

1) Ein Mikron = μ = 0,001 mm.

2) Die Amoeben sind einzellige Organismen, welche die oben beschriebenen Bewegungen in ausgezeichneter Weise erkennen lassen, daher der Name „amoeboide Bewegung".

Körnchen oder kleine Zellen umfliessen und so den Zellenleib einschliessen, ein Vorgang der „Fütterung“ der Zelle genannt worden ist [1]). Die amoeboiden Bewegungen erfolgen sehr langsam, bei Warmblütern nur bei künstlicher Erwärmung des Objektes. Flimmerbewegung und Kontraktionserscheinungen s. pag. 39 und pag. 44.

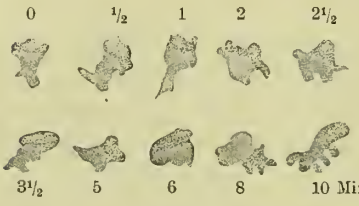

Fig. 3.
Leukocyt eines Frosches. 560mal vergrössert. Gestaltwechsel 10 Minuten lang beobachtet. 0, zu Beginn der Beobachtung. ½, ½ Minute später, etc. gezeichnet. Technik No. 71.

Es giebt noch eine andere Bewegungserscheinung, die nicht nur an der lebenden Zelle, sondern auch an der abgestorbenen beobachtet wird. Es ist dies die sog. Molekularbewegung, ein Oscilliren kleinster Körnchen in der Zelle, die Folge molekularer Flüssigkeitsströmungen. Man kann sie oft bei Speichelkörperchen beobachten.

Bildung und Fortpflanzung der Zellen. Früher unterschied man zwei Arten von Zellenbildung: die freie Entstehung der Zellen, (Urzeugung, Generatio aequivoca), und die Entstehung der Zellen durch Theilung. Nach der Lehre von der Urzeugung sollten sich Zellen in einer geeigneten Flüssigkeit, dem Cytoblastema, bilden. Diese Lehre ist aber nun völlig verlassen; wir kennen jetzt nur mehr eine Art der Zellenentstehung, das ist die Bildung der Zellen durch Theilung schon vorhandener Zellen. „Omnis cellula e cellula“ [2]). Bei der Theilung einer Zelle trennt sich zuerst der Kern und dann das Protoplasma gewöhnlich in zwei meist gleiche Theile [3]). Bei diesem Vorgange erfolgt eine Vermehrung und eine besondere Gruppirung des Kerngerüstes (pag. 32). Nur in wenigen Fällen (oft bei Leukocyten) ist diese Gruppirung eine unregelmässige. Es zerschnürt sich dabei zuerst der Kern und dann das Protoplasma in zwei Theile. Diese Art der Theilung wurde „direkte Theilung“ genannt [4]). In den meisten Fällen dagegen geschieht die Gruppirung, die Umordnung des Kerngerüstes nach bestimmten

1) Nicht zu verwechseln mit Ernährung der Zelle, welche durch eine ganze Reihe komplizirter Vorgänge, chemische Prozesse im Innern der Zelle, diosmotische Strömungen, Imbibition, Druckwirkung etc. vermittelt wird.

2) Ebenso kann ein neuer Kern nur durch Theiluug eines schon vorhandenen Kernes entstehen. Die Lehre von der „freien Kernbildung“, nach welcher Kerne direkt aus dem Protoplasma, also unabhängig von bestehenden Kernen der Zellen sich bilden sollen, entbehrt eines unzweideutigen Beweises.

3) Erfolgt die Theilung des Kernes in ebenen Trennungsflächen, so wird sie auch „Segmentirung“ genannt, erfolgt sie in unregelmässigen Trennungskonturen, so spricht man von „Fragmentirung“. Je nach dem Verhalten des Kerngerüstes unterscheidet man direkte und indirekte Segmentirung resp. Fragmentirung. Die polymorphen Kerne (pag. 33) sind oft Vorstadien der Fragmentirung.

4) Es ist indessen nicht unmöglich, dass auch hier „indirekte Theilung“ vorliegt, die nur durch die Ungunst des Objektes nicht erkannt wird. Wäre dem so, dann hätten wir nur einen Typus und zwar den der indirekten Theilung.

Gesetzen. Diese Theilungsart heisst „indirekte Theilung“, („Theilung durch Mitose“) [1]). Sie vollzieht sich auf folgende Weise: Der Kern vergrössert sich, das Chromatin (s. pag. 32) wird vermehrt und aus dem Kerngerüste werden mehrere gewundene Fäden [2]) „Spirem“ (Fig. 4, 2.), während Kernkörperchen und Kernmembran verschwinden. Dann theilen sich die Fäden der Quere nach in Stücke, welche die Form von kurzen Schleifen annehmen. Die Schleifen sind anfangs unregelmässig gestellt (3), ordnen sich aber alsbald derart, dass die Scheitel der Schleifen gegen die helle Mitte des Kernes,

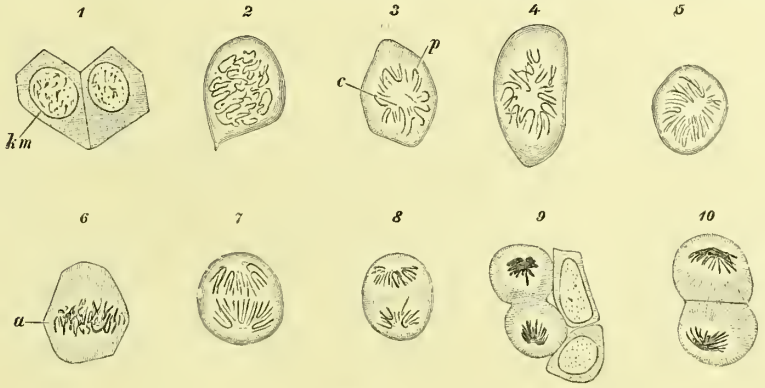

Fig. 4.

Kerntheilungsbilder aus Flächenpräparaten des Hornhautepithels von Triton taeniatus, 560 mal vergrössert. 1. Zwei Epithelzellen, deren Kerne die Kernmembran *km* und das dunkelgefärbte Netzwerk zeigen. 2. Kernmembran verschwunden, Spirem. 3. Kernfäden in Stücke zerfallen, Schleifenscheitel theils centralwärts *c*, theils nach der Peripherie *p* gekehrt. 4. Monaster, sämmtliche Schleifenscheitel centralwärts gewendet. 5. Die Schleifen sind dünn und zahlreichor geworden (Folge der Spaltung). 6. Metakinesis (*a* Aequatorialplatte). 7. Tonnenform. 8. Dyaster. 9. Einschnürung des Protoplasma der Zelle; die beiden nebenanliegenden Zellen zeigen Kerne, deren Netzwerk nicht erkennbar (weil ungenügend gefärbt) ist. 10. Vollendete Theilung der Zelle, die Kerne sind noch nicht in den Ruhestand zurückgekehrt. Technik Nr. 2.

die freien Enden der Schleifen gegen die Peripherie des Kernes gekehrt sind (4). Diese Form heisst Monaster. Jetzt theilen sich die Schleifen der Länge nach, dadurch wird die Zahl der Schleifen verdoppelt, die Schleifen selbst werden dünner (5). Die aus der Theilung einer dicken Schleife hervorgegangenen zwei dünnen Schleifen heissen Schwesterschleifen. Um diese Zeit treten feine ungefärbte Fäden auf, die in ihrer Gesammtheit die Form einer Spindel, die Kernspindel (Karyaster), bilden. An den Spitzen, den „Polen“, der Spindel, also da, wo die Fäden zusammentreffen, ist das Protoplasma der Zelle strahlig angeordnet und bildet die sogen. „Polstrahlung“ (Cytaster) [3]). Die Schleifen liegen, gleichweit von den Polen entfernt, am Aequator der Kernspindel. Darauf erfolgt eine Umordnung der Schleifen

---

1) μίτος der Faden, weil das Kerngerüst in Form von Fäden auftritt.

2) Nach anderen Autoren wird aus dem Kerngerüste ein einziger vielfach gewundener Faden.

3) Kernspindel und Polstrahlung sind bei der zur Herstellung der Fig. 4 angewendeten Methode nicht sichtbar. Auch die „Polkörperchen“, kleine, glänzende, an den Polen der Kernspindel gelegene Bildungen, sind nicht wahrzunehmen.

„Metakinesis“ (6)[1]), die sich in der Weise vollzieht, dass von den Schwesterschleifen die eine zum einen, die andere zum anderen Pol der Kernspindel zieht, was zu einer Theilung der Schleifen in zwei Gruppen führt; die so entstandene Figur heisst Tonnenform (7). Die Schleifengruppen stehen nunmehr jederseits mit dem Scheitel polwärts gekehrt und bilden, indem sie weiter auseinander rücken, einen Doppelstern, Dyaster (8). Nun beginnt am Aequator der Zelle eine Theilung des bis dahin einfachen Protoplasma (9), welche bis zur vollkommenen Trennung in zwei Hälften führt (10). Die Schleifengruppe jeder Zelle bildet sich wieder zu einem Knäuel (ähnlich 2), Dispirem, und kehrt endlich in den Zustand des ruhenden Kernes zurück (ähnlich 1). Kernspindel und Polstrahlungen sind wieder verschwunden.

In seltenen, vorzugsweise in pathologischen Fällen erfolgt auch eine gleichzeitige Theilung in mehr als zwei Kerne nach dem Typus der Mitose.

Die Dauer einer Zellentheilung schwankt von $^1/_2$ Stunde (beim Menschen) bis 5 Stunden (bei Amphibien). Als besondere Modifikationen der Zellentheilung gelten die sogen. endogene Zellenbildung und die Knospung. Die endogene Zellenbildung kommt bei Zellen vor, die eine feste Hülle besitzen (Ei, Knorpelzellen). Der Theilungsvorgang ist ganz derselbe wie oben beschrieben, nur bleiben die aus einer Zelle (Mutterzelle) durch wiederholte Theilung entstandenen (Tochter- resp. Enkel-) Zellen von einer gemeinsamen Hülle umgeben. Fig. 30 *B*. Von Knospung spricht man dann, wenn eine Zelle Sprossen treibt, die, sich abschnürend, zu selbständigen Zellen werden (s. pag. 61).

Die jungen Zellen tragen stets den Charakter der Mutterzelle; Fälle der Art, dass z. B. aus einer Epithelzelle durch Theilung Bindegewebszellen entstünden, kommen nie vor.

Sekretionserscheinungen. Die bei Bildung und Ausscheidung des Sekretes sich abspielenden Vorgänge äussern sich durch gewisse Verschiedenheit in Form und Inhalt der Drüsenzelle, welche den sekretleeren und sekretgefüllten Zustand der Zelle anzeigen. Bei vielen, z. B. den serösen Drüsenzellen beschränken sich diese Verschiedenheiten auf ein geringes Volum und ein dunkles Aussehen im sekretleeren, auf ein vermehrtes Volum und ein helleres Aussehen im sektretgefüllten Zustande.

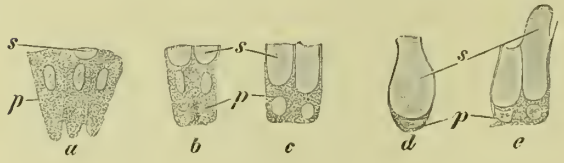

Fig. 5.

Secernirende Epithelzellen. Aus einem feinen Schnitte durch die Magenschleimhaut des Menschen. 560mal vergrössert. *p*. Protoplasma. *s*. Sekret. *a*. Zwei sekretleere Zellen; die zwischen diesen gelegene Zelle zeigt den Beginn der schleimigen Metamorphose. *e*. Die obere Wand der rechten Zelle ist geplatzt, der Inhalt tritt aus, das körnige Protoplasma hat sich wieder vermehrt, der Kern ist wieder rund geworden. Technik Nr. 93.

[1]) Die Umordnung der Schleifen beginnt mit der Bildung eines aus den verworrenen Schleifen bestehenden platten Körpers, der „Aequatorialplatte“ oder dem „Aequatorialstern“ Fig. 4, 6 *a*.

Bei anderen Drüsenzellen, z. B. bei vielen Schleimdrüsenzellen, lässt sich dagegen die Bildung des Sekretes genauer verfolgen. Beginnen wir mit dem sekretleeren Zustande, in welchem die cylindrische Zelle durch ein körniges Protoplasma und einen etwa in der Mitte gelegenen, meist länglich-runden Kern gekennzeichnet ist (Fig. 5. a). Die Sekretbildung hebt nun an der dem Drüsenlumen resp. der freien Oberfläche zugekehrten Seite der Zelle an und äussert sich durch Umwandelung des körnigen Protoplasma in eine helle Masse (b *s*), die sich mehr oder weniger scharf gegen das noch nicht umgewandelte Protoplasma (b *p*) abgrenzt. Mit fortschreitender Sekretbildung (c) werden immer grössere Mengen Protoplasmas zu Sekret umgewandelt, Kern und Rest des nicht umgewandelten Protoplasma werden gegen die Basis der Zelle gedrückt, dabei wird der Kern allmählich rund oder selbst abgeplattet (d). Die ganze sekretgefüllte Zelle ist bedeutend grösser geworden. Endlich platzt die Zellenwand an der freien Oberfläche. Das Sekret tritt allmählich aus, während gleichzeitig das sich regenerirende Protoplasma, sowie der emporrückende Kern der nunmehr wieder verkleinerten Zelle das Aussehen des sekretleeren Zustandes verleihen. Die meisten Drüsenzellen gehen beim Sekretionsakte nicht zu Grunde, sondern sind im Stande, denselben Prozess mehrfach zu wiederholen; ausgenommen davon sind die Talgdrüsen, deren Sekret durch zerfallende Zellen gebildet wird.

Die Lebensdauer aller Zellen ist eine beschränkte; die alten Elemente gehen zu Grunde, neue treten an deren Stelle. Indem man diesen Vorgang vom Sekretionsprozesse nicht zu unterscheiden wusste, gelangte man zu der irrthümlichen Auffassung, das der Sekretionsakt stets mit dem Untergange der secernirenden Zelle endige. Absterbende Zellen sind charakterisirt durch Volumabnahme von Kern und Protoplasma, welch letzteres oft am Rande angenagt erscheint, während im Kerne die chromatische Substanz abnimmt. Auch Vakuolen im Kerne sind Zeichen absterbender Zellen.

Das Wachsthum der Zellen betrifft vorzugsweise das Protoplasma und erfolgt nur selten nach allen Richtungen gleichmässig, wobei die ursprüngliche Form der Zelle erhalten bleibt (z. B. Eizelle); in der Regel findet ein ungleichmässiges Wachsthum statt. Dabei wird natürlich die ursprüngliche Form der Zelle verändert, die Zelle wird gestreckt oder abgeplattet oder verästelt etc. Die meisten Zellen sind weich und im Stande, unter mechanischen Einflüssen ihre Form zu verändern; so werden z. B. die in der leeren Harnblase cylindrischen Epithelzellen in der gefüllten Blase zu niedrig abgeplatteten Gebilden.

II. Arten der Zellen.

1. Die Leukocyten (lymphoiden Zellen) sind membranlose Zellen, welche aus einem körnigen, klebrigen Protoplasma und einem oder mehreren Kernen bestehen. Eine bestimmte Gestalt kann ihnen deshalb nicht zugeschrieben werden, weil sie während des Lebens in amoeboider Bewegung be-

griffen sind (s. pag. 33); im Zustande der Ruhe sind sie kugelig (Fig. 6), ihre Grösse schwankt zwischen 4 und 14 μ. Die Leukocyten führen nach den Orten an denen sie gefunden werden, verschiedene Namen, so heissen sie in den Lymph- und Chylusgefässen „Lymph- und Chyluskörperchen", in den Blutgefässen „weisse oder farblose Blutkörperchen", im Knochenmark „Markzellen"; sie finden sich ferner im adenoiden Gewebe (s. pag. 55) und zerstreut im Bindegewebe und zwischen Epithel- und Drüsenzellen, wohin sie vermöge ihrer amoeboiden Bewegungen gewandert sind; deshalb führen sie den Namen „Wanderzellen" (s. pag. 33).

2. Die farbigen Blutzellen (farbige Blutkörperchen, Fig. 6) sind weiche, dehnbare, sehr elastische Gebilde und besitzen eine glatte, schlüpfrige Oberfläche. Sie haben beim Menschen und bei den Säugethieren die Gestalt meist platter kreisrunder Scheiben [1]), die auf jeder Fläche leicht ausgehöhlt sind und deshalb bikonkaven Linsen gleichen. Ausgenommen hiervon sind Lama und Kameel, deren Blutkörperchen oval sind. Ihr Flächendurchmesser beträgt beim Menschen durchschnittlich 7,5 μ, ihr Dickendurchmesser 1,6 μ. Die farbigen Blutkörperchen unserer einheimischen Säugethiere sind alle kleiner; die grössten sind diejenigen des Hundes (7,3 μ). Die farbigen Blutkörperchen bestehen aus einem Stroma (Protoplasma), welches mit Blutfarbstoff, dem Haemoglobin, gefüllte Lücken enthält. Das Haemoglobin verleiht den Blutkörperchen die gelbe oder gelblich grüne Farbe. Ein Kern, sowie eine eigentliche Zellenmembran fehlen. Die farbigen Blutkörperchen der Fische, Amphibien, Reptilien und Vögel unterscheiden sich von denen der Säugethiere durch ihre Gestalt, sie sind oval und bikonvex, durch ihre meist bedeutende Grösse (beim Frosch 22 μ lang, 15 μ breit), sowie durch das Vorhandensein eines runden oder ovalen Kernes; im Uebrigen zeigen sie die gleichen Eigenschaften wie diejenigen der Säugethiere.

Fig. 6.

Blutkörperchen 560mal vergrössert. *A.* des Menschen. *B.* des Frosches 1—6. Scheibenförmige, farbige Blutkörperchen. 1. Tiefe Einstellung. 2 Hohe Einstellung des Objektivs, 3. u. 4. von der Seite, 5. durch Verdunstung stechapfelförmig geworden, 6. nach Wasserzusatz, 7. kugeliges, farbiges Blutkörperchen, 8. farblose Blutkörperchen. 9. Blutplättchen (s. bei Blut). 10—13. Farbige Blutkörperchen des Frosches. 10. Ganz frisch, Kern wenig deutlich. 11. Einige Minuten später, Kern deutlich sichtbar, 12. von der Seite gesehen, 13. nach Wasserzusatz. 14. Lebendes, 15. todtes, farbloses Blutkörperchen. Technik Nr. 67—69.

3. Die Epithelzellen sind scharf begrenzte aus Protoplasma und Kern bestehende Zellen; eine Membran fehlt häufig, oft wird sie nur durch eine festere Beschaffenheit der peripherischen Protoplasmaschicht hergestellt. Die meisten Epithelzellen sind weich und leicht im Stande, sich umgebenden

[1]) Ausserdem finden sich im menschlichen Blute noch kugelige, farbige Blutkörperchen, Fig. 6, *A*, 7.; sie sind kleiner (5 μ) und nur in geringer Anzahl vorhanden.

Druckverhältnissen anzupassen, daraus resultirt der Formenreichthum der Epithelzellen. Im Allgemeinen können wir zwei Hauptformen unterscheiden: die platte und die cylindrische (besser prismatische) Form. Zahlreiche Uebergänge verbinden diese beiden Extreme.

Die platten Epithelzellen, Plattenzellen, Pflasterzellen, sind nur selten regelmässig gestaltet; nur das Pigmentepithel (s. Retina) besteht aus ziemlich regulären, sechsseitigen Zellen, meistens ist der Kontur sehr unregelmässig.

Die cylindrischen Epithelzellen, Cylinderzellen, sind von der Seite betrachtet, gestreckte Elemente, deren Höhe die Breite bedeutend überwiegt, von oben her gesehen erscheinen sie sechsseitig, sie sind also in Wirklichkeit prismatisch. Zellen, die so hoch wie breit sind, werden kubische Epithelzellen genannt[1]). Viele Cylinderzellen tragen an ihrer freien Oberfläche einen oft von Streifen[2]) durchsetzten Saum (Fig. 7, 3 *s*), der ein Produkt der Zelle, eine Kutikularbildung ist. Andere Cylinderzellen sind an ihrer freien Oberfläche mit feinen Härchen (Wimpern, Flimmern) besetzt, die während des Lebens in lebhafter, nach einer bestimmten Richtung hinschwingender Bewegung begriffen sind. Man nennt diese Zellen Flimmer oder Wimperzellen.

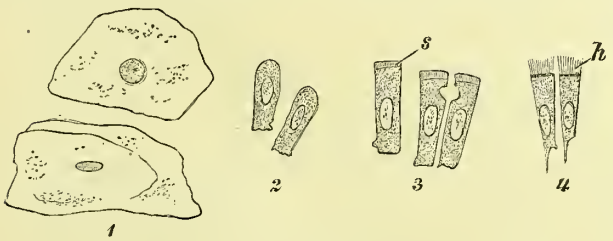

Fig. 7.

Epitelzellen des Kaninchens isolirt. 560 mal vergr. 1. Pflasterzellen (Mundschleimhautepithel). 2. Cylinderzellen (Cornealepithel) 3. Cylinderzellen mit Kutikularsaum *s*. (Darmepithel) 4. Flimmerzellen *h*. Wimpern. (Bronchusepithel). Technik Nr. 82, im Uebrigen nach pag. 11 a.

Die besonders differenzirten Sinnesepithelzellen werden bei den Sinnesorganen genauer beschrieben werden.

Die Epithelzellen sind derart mit einander verbunden, dass sie entweder sich mit glatten Flächen berühren (d. h. durch Vermittelung der in sehr geringer Menge vorhandenen Zwischen- oder Kittsubstanz), oder mit verschieden gestalteten Fortsätzen (Druckeffekte) in einander eingreifen. Als solche Fortsätze wurden auch feine Stacheln und Leisten aufgefasst, welche an der Oberfläche gewisser Epithelzellen (s. unten) sichtbar sind. Dieselben sind jedoch Verbindungsfäden, welche die zwischen zwei Epithelzellen gelegene Kittsubstanz durchsetzen und einen innigen Zusammenhang mit Nachbarepithelzellen vermitteln. Mit solchen Stacheln und Leisten versehene Zellen werden Stachel- oder Riffzellen genannt; die Stacheln selbst bezeichnet man neuerdings mit dem geeigneten Namen „Intercellularbrücken“ (Fig. 8).

[1]) Solche Zellen werden häufig auch Pflasterzellen genannt.

[2]) Die Streifen sind der Ausdruck feiner Stäbchen, die zuweilen schon mit mittelstarken Vergrösserungen deutlich gesehen werden können (Fig. 10 c.)

Zusammenhängende Lagen von Epithelzellen, welche äussere und innere Flächen des Körpers bedecken, nennt man „Epithel“. Die Lagen sind bald in einfacher, bald in mehrfacher Schicht angeordnet. Wir unterscheiden demnach

1. einfaches Pflasterepithel, Fig. 9 (Pigmentepithel der Retina, Epithel der Lungenalveolen, des Bauchfelles, des Rete vasculos. Halleri,

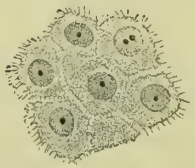

Fig. 8.

Aus einem senkrechten Schnitte durch das geschichtete Pflasterepithel des Stratum mucosum der Epidermis. 560 mal vergr. Sieben Pflasterepithelzellen durch Intercellularbrücken miteinander verbunden. Technik wie Nr. 58.

Fig. 9.

Einfaches Pflasterepithel (Pigmentepithel der Retina) des Menschen. 560 mal vergrössert. Technik Nr. 159 b.

Fig. 10.

Einfaches Cylinderepithel (Darmepithel) des Menschen. 560 mal vergr. *c*. Streifiger Kutikularsaum, *z*. Cylinderzelle, *tp*. Tunica propria. Dünndarmstückchen behandelt nach Technik Nr. 93.

des häutigen Labyrinthes, ferner das Epithel der Gelenkhöhlen, der Sehnenscheiden, der Schleimbeutel, der Blut- und Lymphbahnen)[1]. Hierher wird auch das aus einer Lage kubischer Zellen gebildete Epithel gezählt, wie es als Bekleidung der Plexus chorioidei, ferner an der Innenfläche der Linsenkapsel, in der Schilddrüse und in den meisten anderen Drüsen gefunden wird;

Fig. 11.

Geschichtetes Pflasterepithel (Kehlkopf des Menschen). 240mal vergr. 1. Cylindrische, 2. Stachel-, 3. platte Zellen. Technik Nr. 112.

2. einfaches Cylinderepithel, Fig. 10 (Epithel des Darmkanales und vieler Drüsenausführungsgänge);

3. einfaches Flimmerepithel (in den feinsten Bronchen, im Uterus, in den Tuben, den Nebenhöhlen der Nase, im Centralkanale des Rückenmarkes);

3. geschichtetes Pflasterepithel. Nicht alle Elemente desselben sind Pflasterzellen, die unterste Schicht besteht aus cylindrischen Zellen; darauf folgen mehrere Lagen sehr verschieden gestalteter, meist unregelmässig polygonaler Stachelzellen (s. oben), denen sich nach oben immer stärker abgeplattete Zellen anreihen (Fig. 11). Das geschichtete Pflasterepithel findet sich im Munde und in der Schlundhöhle, in der Speiseröhre, auf den Stimmbändern, auf der Conjunctiva bulbi, in der Scheide und in der weiblichen Urethra. Auch die äussere Haut ist mit geschichtetem Pflasterepithel überzogen; dasselbe ist aber dadurch charakterisirt, dass die

[1]) Letztgenannte fünf Epithelien wurden aus entwickelungsgeschichtlichen Gründen (Abstammung von einem Theile des mittleren Keimblattes) als „Endothelien“, ihre Elemente als „Endothelzellen“ von den Epithelien geschieden, was nach der oben gegebenen Definition von „Epithel“ unnöthig ist.

Zellen der oberflächlichsten Schichten zu verhornten Schüppchen umgestaltet sind und ihren Kern verloren haben. Auch an Nägeln und Haaren finden wir verhornte, hier aber kernhaltige Schüppchen;

5. geschichtetes Cylinderepithel, beim Menschen nur auf der Conjunctiva palpebrarum, zu finden. Die Anordnung der Schichten ist die gleiche wie bei

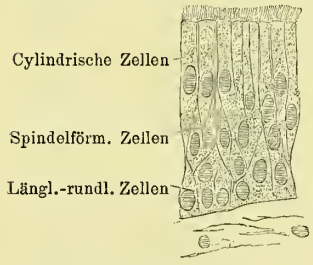

Fig. 12.

Geschichtetes Flimmerepithel, 560 mal vergr. Nasenschleimhaut (Regio respirat.) des Menschen. Technik Nr. 179.

6. geschichtetem Flimmerepithel, nur die oberflächlichsten Zellen sind cylindrisch und tragen Wimperhaare, in den tiefsten Schichten sind vorzugsweise rundliche, in den mittleren Schichten spindelförmige Elemente zu treffen (Fig. 12). Geschichtetes Flimmerepithel findet sich im Kehlkopfe, in der Trachea und in den grossen Bronchen, in der Nasenhöhle und im oberen Theile des Schlundkopfes, in der Tuba Eustachii und im Nebenhoden.

4. Die Bindesubstanzzellen sind nur durch ihren Fundort als solche zu erkennen. In ihrer Form sind sie ausserordentlich variable Gebilde; wir kennen platte, polygonale, nach verschiedenen Richtungen hin verbogene oder geknickte, ferner rundliche, ovale, spindel- und sternförmige Bindesubstanzzellen (s. Fig. 26 u. Fig. 27). Sie sind im Gegensatze zu den Epithelzellen in der Regel durch ansehnliche Mengen von Intercellularsubstanz von ihren Nachbarn getrennt (Fig. 25). Der einen Kern einschliessende Protoplasmaleib der Bindesubstanzzellen kann Farbstoffkörnchen enthalten, die Zellen werden dadurch zu Pigmentzellen, die beim Menschen nur an einzelnen Stellen der Haut und im Auge, bei niederen Thieren dagegen sehr verbreitet vorkommen; andere Bindesubstanzzellen können Fettröpfchen enthalten, die, wenn sie sehr gross sind, der Zelle eine Kugelgestalt und den Namen Fettzelle verleihen. An solchen Fettzellen bildet das Protoplasma nur einen schmalen, an der Peripherie gelegenen Saum; ebendaselbst befindet sich der stark abgeplattete Kern. Häufig ist der Saum so dünn, dass er nicht mehr zu sehen ist. Das gleiche Aussehen zeigen

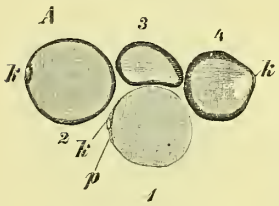

Fig. 13 *A*.

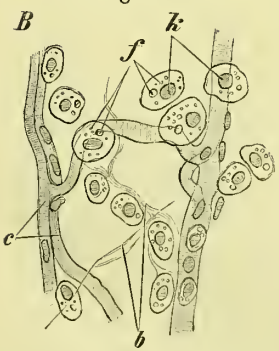

Fig. 13 *B*.

Fettgewebszellen aus der Achselhöhle. 240 mal vergr. *A* eines nur wenig abgemagerten Individuum. 1. Bei Einstellung des Objektivs auf den Aequator der Zelle. 2. Objektiv etwas gehoben. 3. 4. Zellen durch Druck verunstaltet. *p* Spuren von Protoplasma in der Umgebung des platten Kernes *k* gelegen. *B* eines hochgradig abgemagerten Individuums. *k* Kern. *f* Fetttröpfchen. *c* Blutcapillaren. *b* Bindegewebsbündel. Technik Nr. 9.

5. die Fettgewebszellen (Fig. 13), welche, den Fettzellen nahe verwandt, sich dadurch von

ihnen unterscheiden, dass sie ohne Vermittelung einer entwickelten Zwischensubstanz sich an bestimmten Körperstellen zu einer von zahlreichen Blutgefässen, Lymphgefässen und Nerven durchzogenen Formation, dem Fettgewebe, das in physiologischer Beziehung (Stoffwechsel) eine sehr wichtige Rolle spielt, vereinen. Bei hohen Graden der Abmagerung findet man in einzelnen Fettgewebszellen das Fett bis auf kleine Tröpfchen verschwunden; ein blasses mit schleimiger Flüssigkeit vermengtes Protoplasma ist an dessen Stelle getreten, die Zelle ist nicht mehr kugelrund, sondern platt geworden. Man nennt solche Zellen seröse Fettzellen.

6. Die Muskelfasern treten in zwei Formen auf, die wir glatte und quergestreifte nennen. Beide sind Zellen, deren Leib ausserordentlich in die Länge gestreckt ist.

Die glatten Muskelfasern (Fig. 14) (kontraktile Faserzellen) sind spindelförmige, cylindrische oder leicht abgeplattete Zellen, deren Enden zugespitzt sind. Ihre Länge schwankt zwischen 45 und 225 μ, ihre Breite zwischen 4 und 7 μ; im schwangeren Uterus hat man noch längere, bis $^1/_2$ mm messende glatte Muskelfasern gefunden. Sie bestehen aus einem homogenen Protoplasma [1]) und einem gestreckten stäbchenförmigen Kerne, der für glatte Muskelfasern charakteristisch ist. Die glatten Muskelfasern sind sehr fest mit einander verbunden und bilden vorzugsweise häutige Ausbreitungen; sie finden sich im Darmkanale, in den zuführenden Luftwegen, in der Gallenblase, im Nierenbecken, in den Ureteren, in der Harnblase, in den Geschlechtsorganen, in Blut- und Lymphgefässen, im Auge und in der äusseren Haut. Ihre Kontraktion ist eine langsame und nicht dem Willen unterworfene.

Fig. 14.

Zwei glatte Muskelfasern aus dem Dünndarm eines Frosches. 240 mal vergr. Durch 35 %ige Kalilauge isolirt. Die Kerne haben durch die Kalilauge ihre charakteristische Form eingebüsst. Technik Nr. 36.

Die quergestreiften Muskelfasern sind nur mit Hilfe der Entwickelungsgeschichte als Zellen zu erkennen. Durch ein kolossales Wachsthum in die Länge, durch wiederholte Theilung ihres Kernes, sowie durch eigenthümliche Differenzirung ihres Protoplasma sind sie zu höchst komplizirten Gebilden geworden. Sie haben die Form langer, cylindrischer Fäden, die an den Enden gewöhnlich abgerundet oder stumpf zugespitzt, in einzelnen Fällen (Augenmuskeln, Muskeln der Zunge, der äusseren Haut) aber verästelt sind (Fig. 15, 4); ihre Länge schwankt zwischen 5,3 und 12,3 cm [2]), ihre Dicke zwischen 15 und 50 μ; die Muskeln des Gesichtes haben feinere

[1]) An einzelnen glatten Muskelfasern ist ein längsstreifiger Bau des Protoplasma nachgewiesen worden, welcher zur Annahme eines Aufbaues der Muskelfaser aus Fibrillen geführt hat.

[2]) Es ist wahrscheinlich, dass es noch längere Fasern giebt, doch ist deren vollkommene Isolirung mit grossen Schwierigkeiten verknüpft.

Fasern, als die Rumpfmuskeln. Unter dem Mikroskope zeigt jede quergestreifte Muskelfaser abwechselnd dunkele breitere und helle schmälere Querbänder. Die Substanz der dunkeln Querbänder ist doppeltbrechend (anisotrope Substanz), diejenige der hellen Querbänder ist einfachbrechend (isotrope S.). Stärkere Vergrösserungen zeigen, dass jedes Querband selbst quergegliedert ist; so findet sich regelmässig im isotropen Querband ein dunkler Streifen, die Querlinie (Fig. 15), sowie über und unter dieser eine dunkle Scheibe, die Nebenscheibe, auch im anisotropen Querband ist ein heller Streifen, die Mittelscheibe, beobachtet worden. Nebenscheiben und Mittelscheiben fehlen oft. Ausser der Querstreifung ist eine mehr oder minder ausgesprochene Längsstreifung der Muskelfasern zu beobachten. Gewisse Reagentien (z. B. Chromsäurelösungen) lassen diese Längsstreifung noch deutlicher hervortreten und bewirken selbst einen Zerfall der Muskelfaser der Länge nach in feine ebenfalls quergestreifte Fäden, welche „Fibrillen" heissen. Diese Fibrillen sind die primären Formelemente der Muskelfaser[1]), ihre Vereinigung vollzieht sich in der Weise, dass eine Anzahl Fibrillen parallel zu einander gelagert ein Längsbündel („Muskelsäulchen") bilden, welches durch das Sarkoplasma zusammengehalten und mit benachbarten Bündeln vereinigt wird. Unter Sarkoplasma versteht man den Rest des nicht in Bildung der Fibrillen aufgegangenen ursprünglichen Zellenprotoplasma. Seine Anordnung ist am Besten (bei starken Vergrösserungen) an Querschnitten zu sehen. Hier erscheint es in Form eines hellen Netzes, in dessen Maschen die Querschnitte der Fibrillenbündel (sie sind unter dem Namen „Cohnheim'sche Felder" bekannt) gelegen sind. Das Sarkoplasma enthält körnige Einlagerungen (interstitielle Körnchen) und Kerne. Letztere sind ovale, parallel der Längsachse der Muskelfaser gestellte Gebilde, welche bei den Säugethieren an der Oberfläche der Muskelfaser unter dem Sarkolemm bei den übrigen Wirbelthieren im Innern der Muskelfaser liegen.

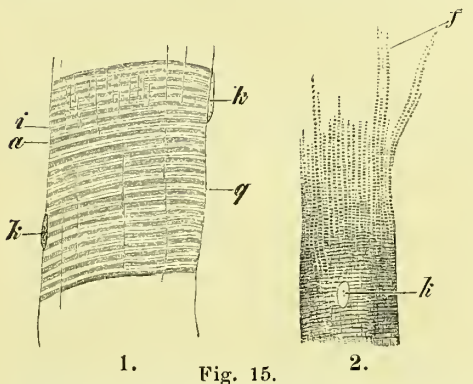

Fig. 15.

1. Muskelfaserstück des Menschen. 560mal vergr. *a* anisotrope, *i* isotrope Querbänder, *q* Querlinie, *k* Kerne. Technik Nr. 28a. 2. Ein Muskelfaserende des Frosches 240mal vergr. Zerfall in Fibrillen *f*. *k* Kern. Technik Nr. 31.

[1]) Bei manchen Thieren zerfällt nach Einwirkung gewisser Reagentien die Muskelfaser statt in Fibrillen in Querscheiben (Discs). Fibrillen und Discs können in noch kleinere rundlicheckige, anisotrope Stückchen zerfallen, welche „primitive Fleischtheilchen" (Sarcous elements) genannt wurden. Einzelne Autoren haben deswegen die Discs, andere die primitiven Fleischtheilchen als die primären Formelemente erklärt.

Jede Muskelfaser wird von einer strukturlosen Hülle, dem Sarkolemm eng umschlossen. Somit besteht die quergestreifte Muskelfaser aus Fibrillen, Sarkoplasma und Sarkolemm.

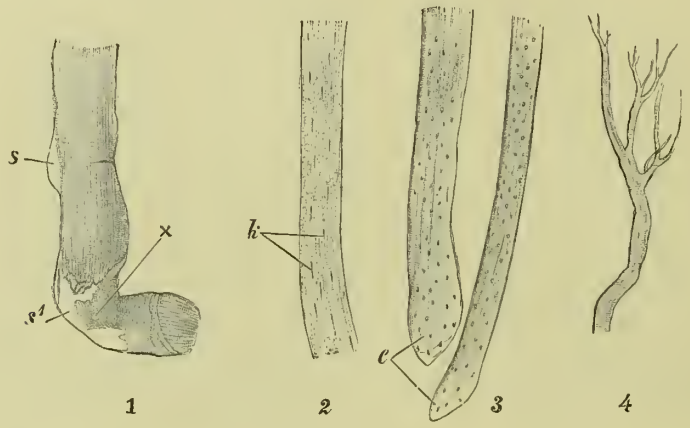

Fig. 16.

Stücke isolirter quergestreifter Muskelfasern des Frosches, 50 mal vergrössert. 1. Wasserwirkung. *s'* Sarkolemm. Bei × ist die Muskelsubstanz zerrissen, ihre Querstreifung ist nicht, die Längsstreifung dagegen deutlich zu sehen. 2. Essigsäurewirkung. *k* Kerne. Die feine Punktirung entspricht interstitiellen Körnchen. 3. Wirkung einer konzentrirten Kalilösung, *e* abgerundete Enden, die zahlreichen Kerne erscheinen bläschenförmig gequollen, die Querstreifung der Muskelsubstanz ist in 2 und 3 bei dieser Vergrösserung nicht sichtbar. Technik Nr. 29, 30, 32. 4. Verästelte Muskelfasern aus der Froschzunge. Technik Nr. 33.

Die quergestreiften Muskelfasern finden sich in den Muskeln des Stammes, der Extremitäten, des Auges, des Ohres, ferner in der Zunge, im Schlunde, in der oberen Speiseröhrenhälfte, im Kehlkopf, in den Muskeln der Genitalien und des Mastdarmes. Bei manchen Thieren, z. B. beim Kaninchen, lassen sich zweierlei Arten von quergestreiften Muskeln nachweisen: rothe (z. B. der Semitendinosus, der Soleus) und weisse (z. B. der Adductor magnus). Beide Arten verhalten sich der Elektricität gegenüber verschieden: die rothen Muskeln kontrahiren sich langsam, die weissen plötzlich, und zeigen auch mikroskopische Differenzen, indem die Fasern der rothen Muskeln eine weniger regelmässige Querstreifung, eine deutlichere Längsstreifung und eine sehr grosse Anzahl rundlicher Kerne besitzen. Während bei den einen Thieren die zwei Muskelfaserarten von einander gesehieden in besonderen Muskeln auftreten, finden sie sich bei anderen (auch beim Menschen) gemischt in denselben Muskeln. Die Kontraktion der quergestreiften Muskeln ist (den glatten Muskelfasern gegenüber) eine schnelle und ist dem Willen unterworfen.

Eine besondere Stellung nehmen die Muskelfasern des Herzens ein. Sie sind zwar quergestreift, allein die Entwickelungsgeschichte sowohl wie ihr mikroskopisches Verhalten ergiebt, dass die Herzmuskelfasern als eine Modifikation der kontraktilen Faserzellen (pag. 42) aufzufassen sind. Sie sind bei niederen Wirbelthieren (z. B. beim Frosche) spindelförmige, mit

gestrecktem Kerne versehene Fasern, deren Protoplasma deutlicher der Quere, als der Länge nach gestreift ist (Fig. 17 *A*); bei den Säugethieren sind es kurze Cylinder, deren Enden oft treppenförmig abgestuft sind (Fig. 17 *B*). Das Protoplasma ist zu quergestreiften Fibrillen differenzirt, zwischen denen Reste nicht differenzirten Protoplasmas gelegen sind. Dadurch wird auch eine, oft sehr deutliche, Längsstreifung bedingt. Um den einfachen oder doppelten Kern liegen etwas grössere Mengen homogenen Protoplasmas und sehr häufig Fettkörnchen. Ein Sarkolemm fehlt. Charakteristisch für die Herzmuskelfasern höherer Thiere ist die Verbindung durch kurze schiefe oder quere Abzweigungen der Muskelfasern (Fig. 17, ×).

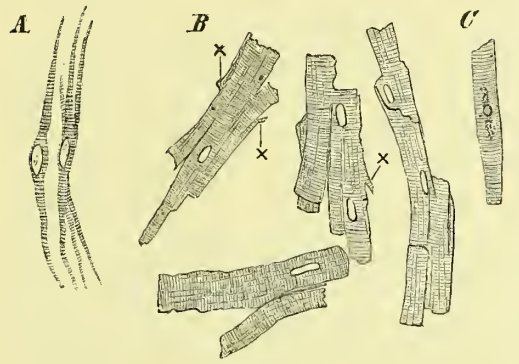

Fig. 17.

A und *B* Herzmuskelfasern in Kali isolirt, *A* vom Frosche, *B* vom Kaninchen, × schiefe Abzweigungen. Technik wie Nr. 32. *C* aus einem Längsschnitte durch einen Papillarmuskel des Menschen, Fettkörnchen an den Polen des Kernes. Technik Nr. 62. Alle Fasern 240 mal vergrössert.

7. Die Nervenzellen (Ganglienzellen) sind sehr verschieden geformte Zellen von sehr wechselnder Grösse (10 bis 100 μ). Es giebt kugelige und spindelförmige Ganglienzellen; sehr häufig ist die unregelmässige Sternform, d. h. das Protoplasma sendet mehrere Fortsätze aus. Die meisten derselben theilen sich wiederholt und gehen schliesslich in ein Gewirr feinster Fäserchen über; solche Fortsätze heissen Protoplasmafortsätze, (Fig. 18 *p*); ein Fortsatz aber verläuft auf lange Strecken ungetheilt und erhält eine Markscheide, wodurch er zur markhaltigen Nervenfaser (s. unten) wird. Dieser Fortsatz entspricht demnach einem Achsencylinder und heisst deshalb

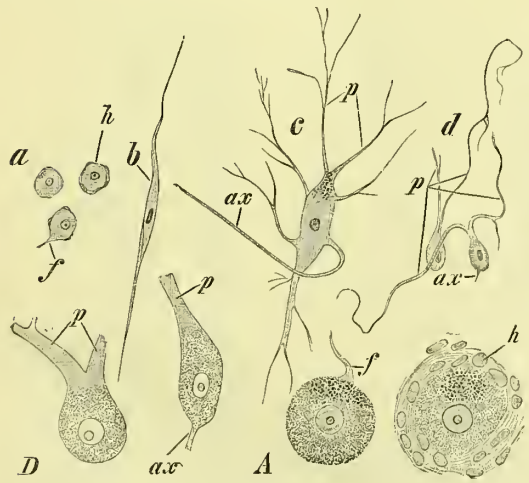

Fig. 18.

Verschiedene Formen von Ganglienzellen. *aA* kugelige, unipolare Ganglienzellen aus dem Ganglion Gasseri des Menschen. *a* 80 mal, *A* 240 mal vergrössert. Nur zwei Zellen zeigen den Fortsatz, *f*, zwei andere Zellen sind von einer kernhaltigen Hülle *h* umgeben. Technik Nr. 37.
b spindelförmige, *c* multipolare Ganglienzelle aus dem Rückenmarke des Rindes 80mal vergrössert. Technik Nr. 38. *dD* multipolare (Purkinje'sche) Ganglienzellen aus der menschlichen Kleinhirnrinde. *d* 80 mal, *D* 240 mal vergrössert. *p* Protoplasmafortsätze. *ax* Achsencylinderfortsatz. Technik Nr. 38. Die Kerne von *b*, *c* und *d* haben durch die Methode ihre charakteristische Form eingebüsst.

Achsencylinderfortsatz; er fehlt gewissen Ganglienzellen (s. Retina). Ganglienzellen mit zwei Fortsätzen heissen bipolare, Ganglienzellen mit mehreren Fortsätzen multipolare Ganglienzellen; man spricht auch von unipolaren und apolaren Ganglienzellen. Es lässt sich jedoch in Spinalganglien nachweisen, dass der einzige Fortsatz vieler unipolarer Ganglienzellen in Wirklichkeit aus zwei Fortsätzen besteht, die eine Strecke weit in gleicher Richtung verlaufen, dann aber meist unter rechtem Winkel von einander abbiegen. Sie werden Zellen mit T-förmigen Fasern genannt. Apolare, also fortsatzlose Ganglienzellen sind entweder Jugendformen oder durch Abreissen der Fortsätze beim Isoliren entstandene Kunstprodukte. Jede Ganglienzelle besteht aus einem körnigen oder feinstreifigen Protoplasma, das nicht selten gelbbraune Pigmentkörnchen enthält (Fig. 18 *c* und Fig. 63) und aus einem bläschenförmigen Kern, der ein ansehnliches Kernkörperchen einschliesst. Dieser Kern ist charakteristisch für Ganglienzellen. Eine Zellenmembran fehlt. Die Ganglienzellen finden sich im Centralnervensystem, in den Ganglien, ferner im Verlaufe sowohl cerebrospinaler, als sympathischer Nervenfasern.

Eine Verbindung der Ganglienzellen findet in der Weise statt, dass das oben erwähnte Gewirr von Protoplasmafortsätzen mehrerer Ganglienzellen

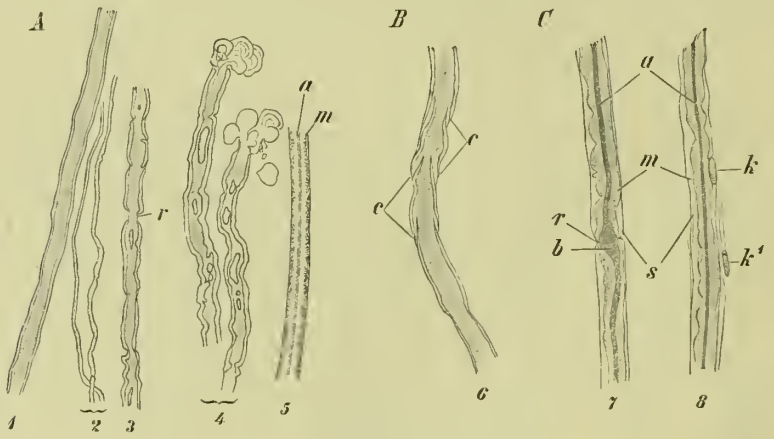

Fig. 19.

A Markhaltige Nervenfasern aus dem N. ischiadicus des Frosches. 240 mal vergr. 1, 2, 3 Frisch mit Kochsalzlösung. Technik Nr. 39a. 3 Faser mit Schnürring *r*. 4 Nervenfasern untor Einwirkung von Wasser. Technik Nr. 40. 5 Nervenfaser mit absolutem Alkohol behandelt. Technik Nr. 41. *m* geronnenes Mark, *a* Achsencylinder. — *B* und *C* Markhaltige Nervenfasern des Kaninchens. 560 mal vergr. 6 Frisch, *c* cylindrokonische Segmente. Technik Nr. 39a. 7, 8 gehärtet. *a* Achsencylinder. *b* bikonische Anschwellung. *r* Schnürring. *m* Mark[1]) geronnen und abgehoben von *s* der Schwann'schen Scheide. *k* Kern der Schwann'schen Scheide. k^1 Kern des Endonourium. Technik Nr. 44a.

gebildet wird. In den Vorderhörnern des Rückenmarkes kommen kurze durch platte verästelte Fortsätze vermittelte Verbindungen der grossen Ganglienzellen vor.

---

[1]) Der von *m* rechts abgehende Strich ist ein wenig zu kurz gerathen.

Anschliessend an die Nervenzellen müssen die Nervenfasern besprochen werden, obwohl deren zellige Natur noch Gegenstand lebhafter Kontroverse ist.

8. Die Nervenfasern treten in zweierlei Formen auf, die wir als markhaltige und marklose Nervenfasern bezeichnen. Beide Formen sind jedoch keineswegs als örtlich und genetisch scharf getrennte Arten zu betrachten, es ist vielmehr eine ganz gewöhnliche Erscheinung, dass ein und dieselbe Nervenfaser in ihrem Verlaufe proximal markhaltig und distal marklos ist. Indessen befürworten praktische Erwägungen die oben getroffene Eintheilung.

a) Die markhaltigen Nervenfasern sind in frischem Zustande vollkommen gleichartige, matt glänzende Fasern, von 1—20 μ Dicke, deren Zusammensetzung erst mit Zuhilfenahme von Reagentien erkannt werden kann. Der wichtigste Theil ist ein in der Achse der Faser verlaufender, elastischer cylindrischer Faden, der Achsencylinder (Fig. 19 a). Feine Längsstreifen, die zuweilen an ihm beobachtet werden, sind der Ausdruck einer Zusammensetzung aus Fibrillen; eine sehr deutliche Querstreifung (Fig. 20), die nach Behandlung mit Höllensteinlösung sichtbar wird, ist in ihrer Bedeutung noch nicht aufgeklärt. Der Achsencylinder ist rings umgeben von der Markscheide, die aus einer flüssigen, stark lichtbrechenden, fettartigen Substanz, dem Myelin besteht. Unter günstigen Umständen sieht man, dass die Markscheide nicht kontinuirlich ist, sondern in etwas unregelmässigen Abständen durch schräge Einschnitte (Lantermann'sche Einkerbungen) in die („cylindrokonischen") Segmente getheilt wird (Fig. 19 *B*). Das im Leben ganz homogene Mark erfährt im Absterben auf Zusatz verschiedener Reagentien eine theilweise Umwandlung, anfangs wird die Nervenfaser doppelt konturirt[1]), später gestaltet sich das Mark zu eigenthümlich kugelig zusammengeballten Massen (3, 4). Der Markscheide liegt auf: die Schwann'sche Scheide (Neurilemm), ein feines strukturloses Häutchen, dessen Innenfläche längsovale von einer geringen Menge Protoplasmas umgebene Kerne anliegen. An bestimmten ringförmig eingeschnürten Stellen fehlt die Markscheide, so dass Achsencylinder und Schwann'sche Scheide sich berühren. Man nennt diese Stellen Schnürringe (Fig. 19, 3). Der Achsencylinder ist in der Nähe der Schnürringe mit einer bikonischen Anschwellung (*b*) versehen. Behandlung mit Höllensteinlösungen ergiebt ferner die Ansammlung von Kittsubstanz an den Schnürringen. (Fig. 20, *r*.) Jede

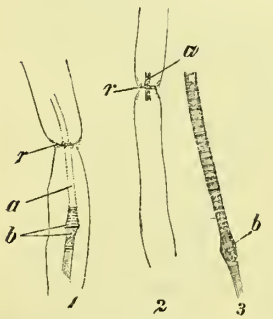

Fig. 20.

Markhaltige Nervenfasern des Frosches mit Höllensteinlösung behandelt, 560 mal vergrössert. 1. *r* Schnürring. *a* Achsencylinder nur eine kleine Strecke geschwärzt. *b* bikonische Anschwellung; beim Isoliren hat sich der Achsencylinder nach unten verschoben. 2. *a* Achsencylinder in situ nur eine kurze Strecke geschwärzt. 3. Achsencylinder mit Querstreifung. Das Mark ist bei dieser Methode nicht zu sehen, bei 3 war auch die dazu gehörige Faser nicht zu unterscheiden. Technik Nr. 42.

[1]) Daher der alte Name: „doppelt konturirte oder dunkelrandige Nervenfaser".

markhaltige Nervenfaser ist mit Schnürringen versehen, die, in regelmässigen Abständen angeordnet, die Nervenfasern in („interannuläre") Segmente theilen.

Die markhaltigen Nervenfasern finden sich in Stämmen und Aesten der cerebrospinalen Nerven, sind aber auch in sympathischen Nerven vorhanden. Weiterhin kommen sie vor im Hirn und Rückenmark, woselbst sie der Schwann'schen Scheide entbehren. Die Dicke einer Nervenfaser gestattet keinen Schluss auf die motorische oder sensitive Beschaffenheit derselben, dagegen ist konstatirt, dass die Fasern um so dicker sind, einen je längeren Verlauf sie haben. Theilung markhaltiger Nerven findet erst am peripherischen Ende derselben statt. Auch die markhaltigen Nervenfasern haben eine beschränkte Lebensdauer. Sie degeneriren, indem Mark- und Achsencylinder allmählich in eine körnige Masse, die reich an Kernen ist, zerfallen; aus dieser Masse entstehen von Neuem Markscheide und Achsencylinder.

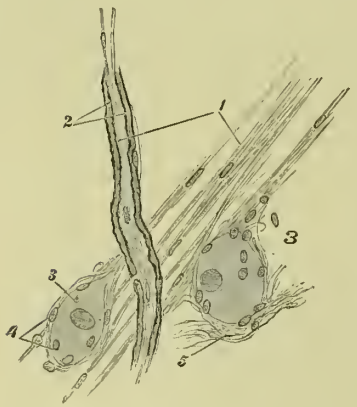

Fig. 21.

Zupfpräparat des N. sympath. vom Kaninchen, 240mal vergr. 1 marklose, 2. dünne markhaltige Nervenfasern. 3. Ganglienzellen; das charakteristische Aussehen der grossen Kerne ist durch die Osmiumsäure verloren gegangen. 4. Kerne bindegewebiger Hüllen. 5. Feine Bindegewebsfasern. Das die Kerne der blassen Nervenfasern umgebende Protoplasma ist bei dieser Vergrösserung nicht zu sehen. Technik Nr. 43.

b) Die marklosen (blassen) Nervenfasern. (Remaek'schen Fasern) sind durchscheinende, fein längsgestreifte Fäden von wechselnder Dicke. Sie bestehen aus einem Achsencylinder (einem Bündel feiner Fibrillen) und aus einer Schwann'schen Scheide mit Kernen. Die marklosen Fasern finden sich im Gehirn und Rückenmark, sowie (vorzugsweise) im sympathischen Nervensystem, woselbst sie nicht einfach neben einander verlaufen wie die markhaltigen Nervenfasern, sondern, indem sie sich theilen und wieder vereinen, langmaschige Geflechte bilden.

In den Endausbreitungen der cerebrospinalen Nerven giebt es marklose Nervenfasern ohne Schwann'sche Scheide, sog. nackte Achsencylinder.

III. Die Intercellularsubstanzen.

In früh-embryonaler Zeit besteht der thierische Leib lediglich aus Zellen, während späterhin zwischen den Zellen eine geringere oder grössere Menge ungeformter oder geformter Zwischensubstanz gefunden wird: diese „Intercellularsubstanz" ist durch Vermittelung der Zellen entstanden und zwar ist sie entweder eine Ausscheidung der Zellen oder durch eine Umwandelung der peripherischen Schichten des Zellenprotoplasma — in anderen Fällen selbst durch totale Umgestaltung der Zellen — gebildet. Es ist sehr schwierig, zu entscheiden, ob die einzelnen Intercellularsubstanzen

auf diese oder jene Weise gebildet worden sind; viele Punkte sind in dieser Hinsicht noch Gegenstand lebhafter Kontroverse.

Die Intercellularsubstanzen treten entweder in geringer Menge auf, dann spricht man von „Kittsubstanz“; diese ist ungeformt und findet sich zwischen Epithel, Bindegewebszellen, glatten Muskelfasern etc. Oder die Intercellularsubstanzen kommen in grösseren, die Masse der Zellen übertreffenden Mengen vor, dann heissen sie Grundsubstanzen. Die Grundsubstanz ist entweder ungeformt, z. B. die gallertige Grundsubstanz des Nabelschnurgewebes, oder geformt. Zu der geformten Grundsubstanz zählen:

1. Die Grundsubstanz des fibrillären Bindegewebes; die Elemente dieser Substanz sind die Bindegewebsfibrillen (Bindegewebsfasern)[1]), äusserst feine Fäden, welche durch eine geringe Menge ungeformter Kittsubstanz zu verschieden dicken Bündeln, den Bindegewebsbündeln, verbunden werden. Diese Bündel sind weich, biegsam, wenig dehnbar und charakterisirt durch ihre blassen Konturen, ihre Längsstreifung, ihren welligen Verlauf[2]), sowie durch ihr chemisches Verhalten: sie zerfallen durch Behandlung mit Pikrinsäure in ihre Fibrillen, quellen auf Zusatz verdünnter Säuren, z. B. von Essigsäure, bis zu vollkommener Durchsichtigkeit auf, werden durch alkalische Flüssigkeiten zerstört und geben beim Kochen Leim (Glutin).

Fig. 22.
Verschieden dicke Bindegewebsbündel des intermuskulären Bindegewebes des Menschen. 240mal vergrössert. Technik Nr. 5.

Da, wo fibrilläres Bindegewebe an Epithel stösst, kommt es nicht selten zur Bildung strukturloser Häute, die als Grundmembranen (Basement membrane), als Membranae propriae und als Glashäute beschrieben werden[3]). Sie sind Modifikationen des Bindegewebes.

Der Grundsubstanz des fibrillären Bindegewebes dürfte die Grundsubstanz des hyalinen Knorpels anzureihen sein, welche zwar bei den gewöhnlichen Untersuchungsmethoden ungeformt, durchaus gleichartig erscheint, aber bei gewissen Manipulationen (z. B. bei künstlicher Verdauung) in Faserbündel zerfällt. Auch das Verhalten bei polarisirtem Lichte spricht für eine fibrilläre Struktur der Grundsubstanz des hyalinen Knorpels. Sie ist sehr fest, sehr elastisch und giebt beim Kochen Knorpelleim (Chondrin).

---

1) Hier sind Fibrillen und Fasern gleichbedeutend, während bei den quergestreiften Muskelelementen erst eine Summe von Fibrillen eine Faser bilden, vergl. pag. 44.

2) Daher der Name „welliges oder lockiges Bindegewebe“.

3) Die Membranae propriae vieler Drüsen, z. B. der Speicheldrüsen, bestehen dagegen aus abgeplatteten, kernhaltigen Zellen, welche die Drüsenröhrchen korbartig umfassen.

2. Die Grundsubstanz des Knochens besteht ebenfalls aus leimgebenden Fibrillen, aber dieselben enthalten Kalksalze (vorzugsweise basisch-phosphorsauren Kalk), wodurch ein bedeutender Grad von Festigkeit und Härte erzielt wird. Aehnlich beschaffen ist die Grundsubstanz des Zahnbeines, nur ist diese noch härter.

3. Die elastische Substanz; ihr Formelement ist die elastische Faser (Fig. 23), welche durch ihre scharfen, dunklen Umrisse, durch ihr starkes Lichtbrechungsvermögen, sowie durch ihre bedeutende Widerstandsfähigkeit gegen Säuren und Alkalien charakterisirt ist. Die elastischen Fasern

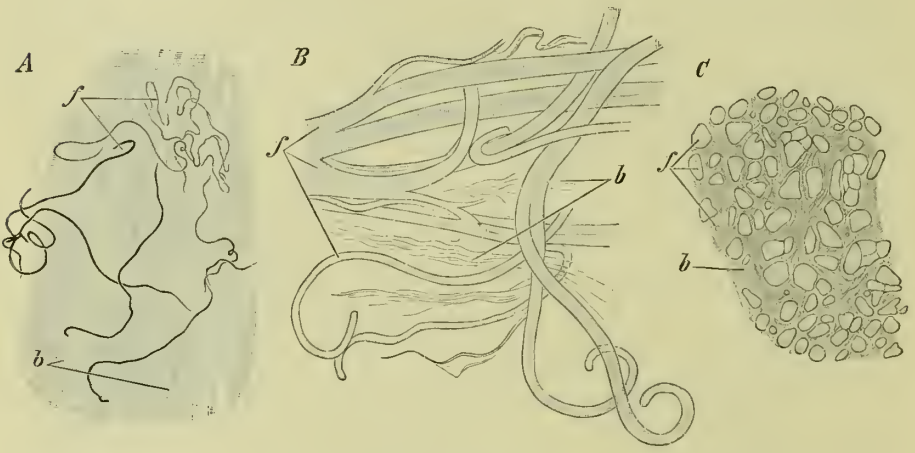

Fig. 23.

Elastische Fasern 560 mal vergrössert. *A* feine elast. Fasern (*f*) aus intermuskul. Bindegewebe des Menschen. *b* durch Essigsäure gequollene Bindegewebsbündel. Technik Nr. 10. — *B* sehr dicke elast. Fasern (*f*) aus dem Nackenbande des Rindes. *b* Bindegewebsbündel. Technik Nr. 11. — *C* aus einem Querschnitt des Nackenbandes des Rindes. *f* elastische Fasern. *b* Bindegewebsbündel. Technik Nr. 12.

sind von sehr verschiedener Dicke (bis zu 11 μ) und kommen meist in Form feinerer oder gröberer Netze vor, die wieder bald engmaschig, bald weitmaschig sind. Aus dicken, elastischen Fasern gewebte, engmaschige Netze bilden den Uebergang zu elastischen Häuten (Fig. 24), welche entweder homogen oder feinstreifig, von verschieden grossen Löchern durchbrochen sind (daher der Name „gefensterte Membranen") und wohl aus der Verschmelzung breiter elastischer Fasern hervorgehen.

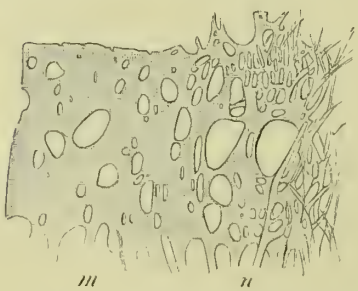

Fig. 24.

Netzwerk (*n*) dickerer elastischer Fasern, nach links in eine gefensterte Membran (*m*) übergehend. Aus dem Endokard des Menschen. 560 mal vergr. Technik Nr. 13.

Den Intercellularsubstanzen sind endlich anzureihen die Kutikularbildungen, d. s. ächte, auf der Oberfläche von Zellen befindliche Ausscheidungen.

TECHNIK.

No. 1. Zu Studien über Kernstrukturen und -theilungen eignen sich am besten Amphibienlarven. Am leichtesten kann man sich die Larven unserer Molche (der sog. Wassersalamander) verschaffen die in den Monaten Juni und Juli in Massen jeden kleinen Tümpel bevölkern. Man werfe die frischgefangenen 3—4 cm langen Exemplare in ca. 20 ccm Chromosmium-Essigsäure, in der sie rasch sterben. Nach 1—2 Tagen schneide man ein ca. 1 cm langes Stück des Schwanzes ab, suche mit 2 Pincetten ein Stückchen der Schwanzhaut abzuziehen; ist das gelungen, so kratze man vorsichtig mit einem Skalpell das Epithel weg, der Rest, das dünne Corium, wird in ca. 50 ccm allmählich verstärktem Alkohol gehärtet (pag. 14), in Saffranin gefärbt (pag. 18) und in Damarfirniss konservirt (pag. 22). Schöne Kernstrukturen bei starken Vergrösserungen. Fig. 2.

Auch quergestreifte Muskeln des Schwanzes und glatte Muskelfaserhäute, welch' letztere man sich leicht durch Abziehen der Darmmuscularis verschaffen kann, liefern schöne Bilder.

No. 2. Für Kerntheilungen, die schon bei der vorerwähnten Behandlung vereinzelt zur Beobachtung gelangen, empfehle ich folgendes: Nach 2tägiger Fixirung in der Chromosmium-Essigsäure werden die Molchlarven ca. 1 Stunde in (womöglich fliessendem) Wasser ausgewaschen und in allmählich verstärktem Alkohol gehärtet (s. pag. 14). Nach weiteren 2 Tagen umschneide man mit einer feinen Scheere den Hornhautrand und ziehe mit einer feinen Pincette die Hornhaut, eine dünne Schcibe, ab, was ganz leicht gelingt; färbe in Saffranin (pag. 18) und konservire in Damarfirniss. Das Präparat muss so liegen, dass die konvexe Hornhautseite nach oben gekehrt ist; im Epithel sieht man schon bei schwacher Vergrösserung viele Kerntheilungsbilder, welche sich durch ihre intensiv rothe Farbe verrathen; bei starker Vergrösserung Bilder wie in Figur 4.

No. 3. Lebende Flimmerzellen erhält man, wenn man einen Frosch tödtet (pag. 9), ihn auf den Rücken legt und mit einer Scheere den Unterkiefer abschneidet, so dass das Dach der Mundhöhle frei vorliegt. Von der Schleimhaut dieses Daches nehme man mit einer feinen Scheere einen schmalen, ca. 5 mm langen Streifen ab, bringe ihn in einige Tropfen Kochsalzlösung auf den Objektträger und bedecke ihn mit einem Deckglase. Bei schwacher Vergrösserung wird nun der Neuling kaum etwas wahrnehmen, wenn nicht Strömungen, in denen die grossen Blutkörperchen schwimmen (Fig. 6 B), ihn auf die richtige Stelle leiten; man nehme deshalb starke Vergrösserung und suche die Ränder des Präparates ab. Im Anfange ist die Bewegung der Flimmerhaare noch so lebhaft, dass der Beobachter die einzelnen Haare nicht sieht, der ganze Haarsaum wogt; man hat das Bild passend mit einem vom Winde bewegten Kornfelde verglichen; nach wenigen Minuten schon nimmt die Schnelligkeit ab, die Härchen werden deutlich. Ist die Bewegung erloschen, so kann man sie vermittelst Durchleiten (pag. 25) eines Tropfens konzentrirter Kalilauge von Neuem anfachen; der Effekt ist jedoch ein kurz vorübergehender, so dass das Auge des Beobachters während des Durchleitens das Okular nicht verlassen darf. Wasserzusatz hebt die Flimmerbewegung sofort auf.

B. Die Organe.

I. Organe der Stütz- und Bindesubstanz.

Hierher gehören 1. das Bindegewebe, 2. der Knorpel, 3. der Knochen und das Zahnbein. Die Zusammengehörigkeit dieser Organe ergiebt sich 1. aus der gemeinschaftlichen Herkunft: sie entstammen dem mittleren Keimblatte; 2. aus dem gemeinschaftlichen Baue: die zelligen Elemente stehen an Zahl und Ausdehnung meist gegen die ansehnlich entwickelte Intercellularsubstanz zurück, und 3. aus der gemeinschaftlichen Funktion: sie sind Stütz- und Bindemittel des ganzen Körpers. Die Zusammengehörigkeit erhellt ferner aus der Thatsache, dass die zu dieser Gruppe gehörenden Theile sich in der Thierreihe vertreten; so ist z. B. die Sklera bei vielen Fischen knorpelig, bei manchen Vögeln (zum Theil) knöchern, bei Säugethieren dagegen bindegewebig.

1. Das Bindegewebe.

Dasselbe lässt mehrere Arten unterscheiden: a) Das gallertartige Bindegewebe, b) das fibrilläre und c) das retikuläre Bindegewebe.

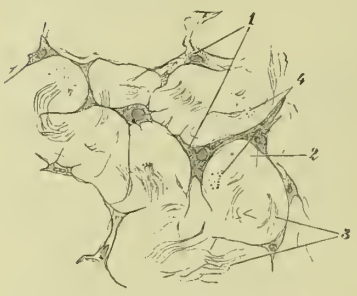

Fig. 25.

Aus einem Querschnitte des Nabelstranges eines ca. 4 Monate alten menschl. Embryo. 240 mal vergröss. 1. Zellen. 2. Zwischensubstanz. 3. Bindegewebsbündel meist schräg getroffen, bei 4. rein quer durchschnitten. Technik Nr. 4.

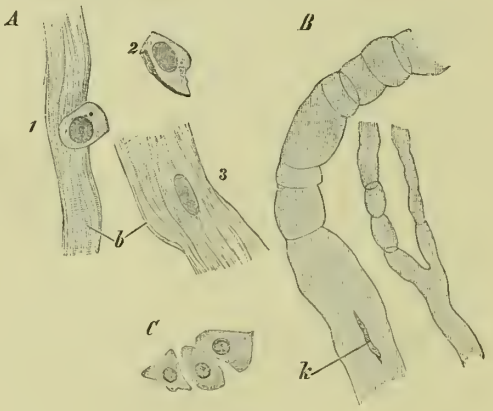

Fig. 26.

A Bindegewebszellen aus intermuskulärem Bindegewebe. 560 mal vergröss. 1. Platte Zelle, zum Theile einem Bindegewebsbündel anliegend. 2. geknickte Zelle. 3. Zelle, deren Protoplasma nicht sichtbar ist. *b* Bindegewebsbündel. Technik Nr. 6. — *B* Von Zellenausläufern umsponnene Bindegewebsbündel. *k* Kern. Technik Nr. 8. — *C* Plasmazellen aus dem Augenlide eines Kindes. Technik Nr. 171.

a) Das gallertartige Bindegewebe besteht aus einer grossen Menge ungeformter, „schleimhaltiger", feine Bindegewebsbündel einschliessender Zwischensubstanz und aus runden oder sternförmig verästelten Zellen. Es findet sich bei höheren Thieren nur im Nabelstrange sehr junger Embryonen, ist dagegen bei vielen niederen Thieren sehr verbreitet[1]).

---

1) Ueber den von manchen Autoren hierher gerechneten Glaskörper s. bei Glaskörper.

b) Das fibrilläre Bindegewebe besteht aus reichlicher Grundsubstanz, die zu Fibrillen geformt ist, ferner aus Zellen und aus elastischen Fasern. Die Grundsubstanz ist schon pag. 49 geschildert; zwischen den Bindegewebsbündeln finden sich verschieden ausgedehnte, spaltartige Räume, die Bindegewebsspalten, die mit einer schleimhaltigen Flüssigkeit erfüllt sind und in naher Beziehung zum Lymphgefässsystem stehen sollen.

Die Zellen (Fig. 26 *A*, Fig. 27) sind unregelmässig polygonal oder sternförmig, stark abgeplattet, verschiedenartig gebogen oder gekniekt. Die Abplattung und Kniekung erklärt sich aus der Anpassung der Bindegewebszellen an die zwischen den Bindegewebsbündeln befindlichen engen Räume. Nicht selten umgreifen sternförmige Bindegewebszellen mit ihren Ausläufern den ganzen Umfang eines Bindegewebsbündels. Behandelt man ein solches Bündel mit Essigsäure, so quillt es auf bis auf die Stellen, wo die Zellenausläufer liegen, dort erscheint das Bündel wie eingeschnürt; man hielt die Zellenausläufer früher für Fasern, und nannte sie „umspinnende Fasern" (Fig. 26 *B*). Andere Bindegewebszellen sind rundlich, protoplasmareich, grobkörnig und von verhältnissmässiger Grösse; sie werden Plasmazellen genannt und finden sich vorzugsweise in der Nähe kleiner Blutgefässe (Fig. 26 *C*). In die gleiche Kategorie gehören die Mastzellen, die durch ihre leichte Färbbarkeit mit Anilinfarbstoffen ausgezeichnet sind. Alle bisher beschriebenen Zellen werden unter dem Namen fixe Bindegewebszellen zusammengefasst. Ihnen stehen gegenüber die Wanderzellen, Leukocyten gleichende Gebilde, die ebenfalls, jedoch in geringerer Menge im fibrillären Bindegewebe vorkommen. Menge und Vertheilung beider Zellenarten unterliegen bedeutenden Schwankungen.

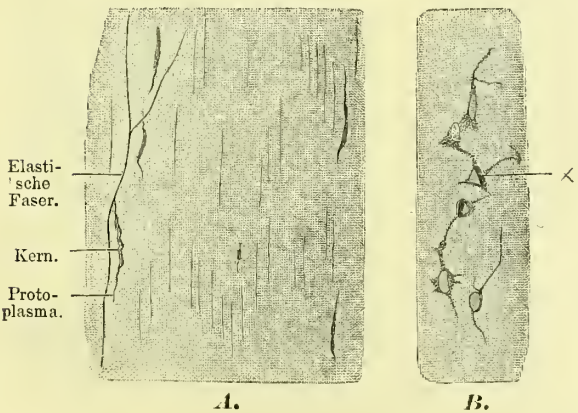

Fig. 27.

Stücke von Sehnen aus dem Schwanzo einer Ratte 240mal vergr. *A* Sehnenzellen von der Kante, *B* von der Fläche gesehen; bei × ist der Kern so gebogen, dass man ihn theils von der Kante (die dunkle Partie), theils von der Fläche (die helle Partie) sieht. Technik Nr. 16.

Die elastischen Fasern sind fast in jedem fibrillären Bindegewebe enthalten: Zahl und Dicke derselben verhalten sich sehr wechselnd.

Als accessorischer Bestandtheil des fibrillären Bindegewebes muss das Fett erwähnt werden, das in Form von Tropfen sich in den platten Bindegewebszellen entwickelt und diese zu Fettzellen (s. oben pag. 41) umwandelt.

Die verschiedenen Elemente des fibrillären Bindegewebes vereinen sich

entweder ohne eine bestimmte Gestaltung zu erfahren: „formloses Bindegewebe“, oder indem sie in bestimmte Formen geprägt werden: „geformtes Bindegewebe“. Das formlose Bindegewebe ist durch lockere Fügung und mannigfaltigste Richtung seiner Bindegewebsbündel ausgezeichnet; es befindet sich als Verbindungs- und Ausfüllungsmasse zwischen benachbarten Organen. Deswegen heisst es auch: „Interstitialgewebe“. Die Zellen des formlosen Bindegewebes enthalten nicht selten Fett. Das geformte Bindegewebe ist durch innigere Verbindung und gesetzmässigeren Verlauf seiner Bündel charakterisirt. Zum geformten Bindegewebe gehören: Die Lederhaut, die Schleimhäute, serösen Häute, die derben Hüllen des Nervensystems, der Blutgefässe, des Auges, vieler Drüsen, das Periost und das Perichondrium. Diese Theile sollen bei den betreffenden Organen beschrieben werden. Ferner gehören zum geformten Bindegewebe: die Sehnen, Fascien und Bänder.

Die Sehnen sind durch den parallelen Verlauf ihrer Fasern, durch ihre feste Vereinigung, sowie durch die Armuth an elastischen Fasern cha-

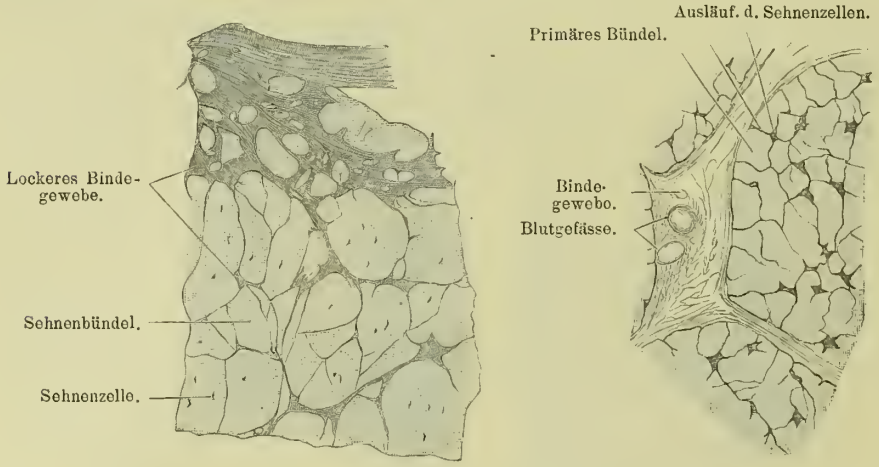

Fig. 28.

A Stück eines Querschnittes einer getrockneten Sehne eines erwachsenen Menschen. 50mal vergr. Technik Nr. 14. — *B* Stück eines Querschnittes einer mit Chromsäure fixirten Sehne eines erwachsenen Menschen. Technik Nr. 15.

rakterisirt. Sie bestehen aus straff-faserigen Bindegewebsbündeln, den „Sehnenbündeln“, welche von lockerem Bindegewebe zusammen gehalten werden.

Jedes dieser (sog. sekundären) Bindegewebsbündel besteht aus einer Anzahl ganz gerade verlaufender Fibrillen, die durch eine geringe Menge von Kittsubstanz zu kleineren (sog. primären) Bündeln vereinigt werden. Zwischen den primären Bündeln sind die zelligen Elemente der Sehnen gelegen, das sind bald spindel- oder sternförmige, bald vierseitige, platte, reihenweise hinter einander gestellte Bindegewebszellen, welche hohlziegelartig gekrümmt die primären Bündel unvollkommen umfassen und sich durch Ausläufer mit Nachbarzellen verbinden. Elastische Fasern sind nur im

lockeren Bindegewebe in grösserer Menge vorhanden, in den straffen Sehnenbündeln selbst sind sie nur sehr spärlich in Form feiner weitmaschiger Netze zu finden. Die Blutgefässe sind nur in dem lockeren, die Sehnenbündel umhüllenden Bindegewebe enthalten; Lymphgefässe finden sich vorzugsweise an der Oberfläche der Sehnen. Die spärlichen Nerven sollen als marklose Fasern in Endapparate sich einsenken, welche den motorischen Endplatten (s. pag. 98) ähneln.

Die Fascien sind ebenso gebaut wie die Sehnen.

Die Bänder unterscheiden sich von den Sehnen nur durch ihren mehr oder minder grossen Gehalt an elastischen Fasern (s. pag. 63).

c) Das retikuläre Bindegewebe. Die Ansichten über den Bau des retikulären Bindegewebes sind sehr getheilte: Nach der einen Meinung besteht dasselbe aus sternförmigen Zellen, die mit einander anastomosirend ein feines Netzwerk bilden. Dieser Auffassung entspricht der Name „cytogenes" das ist aus Zellen gebildetes Gewebe [1]). Nach der anderen Ansicht wird das Netzwerk (Fig. 29) nur von Bindegewebsfasern gebildet, denen platte kernhaltige Zellen anliegen. Es gelingt in der That, bei höheren Wirbelthieren mittelst komplizirter Methoden, die Umrisse der platten Zellen auf den Fasern nachzuweisen, auch spricht die Thatsache, dass fibrilläres Gewebe selbst noch beim Erwachsenen sich in retikuläres Gewebe umzuwandeln vermag, ebenso wie der Umstand, das die Anlagerung platter Zellen an Faserbündel eine für das Bindegewebe fast ausnahmslose Regel ist, sehr zu Gunsten der letzteren Ansicht. Die Maschen des retikulären Bindegewebes sind mit dicht gedrängten Leukocyten gefüllt. Das retikuläre, mit Leukocyten gefüllte Bindegewebe kommt hauptsächlich in Lymphdrüsen (besser Lymphknoten) vor; deswegen wird es auch adenoides, d. i. drüsenähnliches Gewebe genannt.

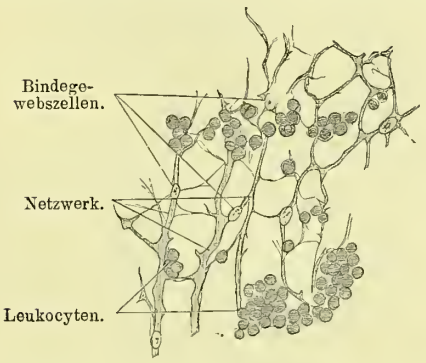

Fig. 29.
Retikuläres Bindegewebe. Aus einem geschüttelten Schnitt einer menschlichen Lymphdrüse. 560 mal vergr. Technik Nr. 76.

2. Der Knorpel.

Der Knorpel ist fest, elastisch, leicht schneidbar, von milchweisser oder gelblicher Farbe und besteht aus Zellen und aus Grundsubstanz. Die Zellen zeigen wenig charakteristische Gestaltung, rundliche oder einseitig abgeplattete Formen sind die häufigsten. Sie liegen in den Höhlen der Grundsubstanz, welche sie vollkommen ausfüllen und sind von einer stark lichtbrechenden, zuweilen konzentrisch gestreiften Schale, der Knorpel-

1) Als cytogenes Gewebe könnte demnach auch das gallertartige Bindegewebe angesprochen werden.

kapsel, umgeben. Die Grundsubstanz ist entweder gleichartig, homogen oder mit elastischen Fasern durchwebt oder sie wird von fibrillärem Bindegewebe hergestellt. Danach unterscheiden wir a) hyalinen Knorpel, b) elastischen Knorpel, c) Bindegewebsknorpel.

ad a) Der hyaline Knorpel ist von leicht bläulicher, milchglasartiger Farbe. Er findet sich in den Knorpeln des Respirationsapparates, der Nase, der Rippen, der Gelenke, ferner in den Synchondrosen und beim Embryo an vielen Stellen, die späterhin durch Knochen ersetzt werden. Er ist charakterisirt durch seine gleichartige Grundsubstanz (s. auch pag. 49). Diese kann in besonderen Fällen eigenthümliche Modifikationen erfahren. So wird die Grundsubstanz an Rippen- und Kehlkopfknorpeln stellenweise in

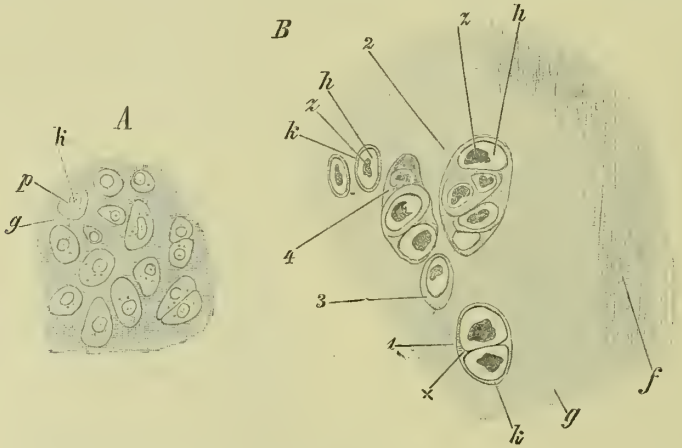

Fig 30.

Hyaliner Knorpel. 240mal vergrössert.
A Flächenbild des Proc. ensiform. des Frosches, frisch. *k* Kern. *p* Protoplasma der Knorpelzelle, welche die Knorpelhöhle vollkommen ausfüllt. *g* hyaline Grundsubstanz. Technik Nr. 17.
B Aus einem Querschnitte eines menschlichen Rippenknorpels mehrere Tage nach dem Tode in Wasser untersucht. Das Protoplasma der Knorpelzellen *z* hat sich von der Wand der Knorpelhöhle *h* zurückgezogen, der Kern der Knorpelzelle ist nicht zu sehen. 1. Zwei Zellen in einer Knorpelkapsel *k*, bei × beginnt die Entwickelung einer Scheidewand. 2. Fünf Knorpelzellen von einer Kapsel umfasst, die unterste Zelle ist herausgefallen, so dass man die leere Knorpelhöhle sieht. 3. Knorpelkapsel schräg angeschnitten, dieselbe erscheint deshalb auf der einen Seite dicker. 4. Knorpelkapsel gar nicht angeschnitten, die Knorpelzelle schimmert durch. *g* Hyaline Grundsubstanz bei *f* zu starren Fasern umgewandelt. Technik Nr. 18.

starre Fasern umgewandelt, die dem Knorpel einen schon makroskopisch sichtbaren, asbestähnlichen Glanz verleihen. Ferner finden sich im höheren Alter in der hyalinen Grundsubstanz Einlagerungen von Kalksalzen, die anfangs in Form kleiner Körnchen, dann als vollständige, um die Knorpelzellen gelegene Schalen auftreten. Die Zellen des hyalinen Knorpels zeigen sehr häufig Formen, welche ihre Ursache in Wachsthumsvorgängen haben. So sieht man zwei Zellen in einer Knorpelkapsel (Fig. 30, 1), sie sind durch (indirekte) Theilung einer Knorpelzelle entstanden; in anderen Fällen sieht man zwischen zwei solchen Zellen schon eine dünne Scheidewand hyaliner Substanz entwickelt. In wieder anderen Fällen kommt es nicht alsbald zur Bildung einer Scheidewand; die zwei Zellen können sich wiederholt theilen,

dann sieht man Gruppen von 4, 8 und noch mehr Knorpelzellen von einer einzigen Kapsel umgeben (Fig. 30, 2). Solche Erscheinungen wurden zur Aufstellung eines besonderen Zellentheilungsmodus, der sog. „endogenen Zellenbildung“ verwerthet (s. pag. 36). Knorpelzellen erwachsener Personen enthalten nicht selten Fettröpfchen.

ad b) Der elastische Knorpel ist von leicht gelblicher Farbe. Er kommt nur am Ohre, am Kehldeckel, an den Wrisberg'schen und Santorini'schen Knorpeln und am Proc. vocal. der Giessbeckenknorpel vor. Er zeigt

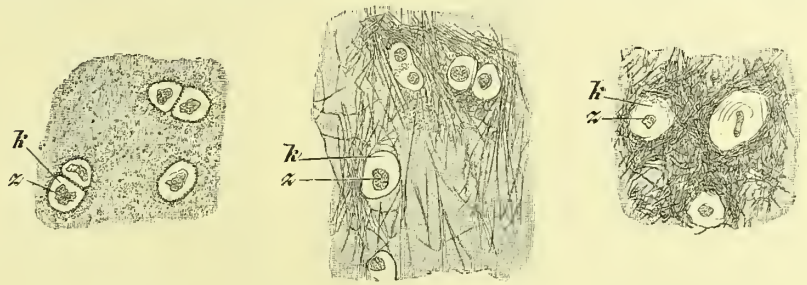

1. 2. 3.

Fig. 31.

Elastischer Knorpel. 240mal vergr. *z* Knorpelzelle (Kern nicht sichtbar), *k* Knorpelkapsel. 1. Aus einem Schnitte durch den Proc. vocal. dos Giessbeckenknorpels einer 30jährigen Frau. Elastische Substanz in Form von Körnchen. 2. und 3. Aus einem Schnitte durch die Epiglottis einer 60jährigen Frau. 2. Feineres Netz. 3. Dichteres Netz. Technik Nr. 19.

dasselbe Gefüge wie der hyaline Knorpel, nur ist seine Grundsubstanz von verschieden dichten Netzen bald feinerer, bald gröberer elastischer Fasern durchsetzt. Die elastischen Fasern entstehen nicht direkt aus den Zellen, sondern durch Umwandelung der Grundsubstanz und treten in der Umgebung der Knorpelzellen als Körnchen auf (Fig. 31, 1), die späterhin in Längsreihen verschmelzend zu Fasern werden. Nach anderer Ansicht bilden sich die elastischen Fasern aus dem Protoplasma der Zellen, während nach noch anderer Meinung sogar die Zellenkerne bei der Entwickelung der elastischen Fasern betheiligt sind.

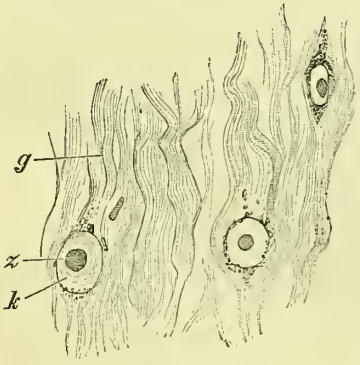

Fig. 32.

Aus einem Horizontalschnitte des Lig. intervertebr. des Menschen. 240mal vergröss. *g* Bindegewebige Grundsubstanz. *z* Knorpelzelle (der Kern ist nicht zu unterscheiden). *k* Knorpelkapsel umgeben von Kalkkörnchen. Technik Nr. 20.

ad c) Der Bindegewebsknorpel kommt in den Lig. intervertebralia, in den Labra glenoidea der Gelenke und in den Gelenkzwischenknorpeln vor, ferner da, wo Sehnen über Knochen hingleiten. Die Grundsubstanz des Bindegewebsknorpels ist fibrilläres Bindegewebe (Fig. 32 *g*), dessen lockere Bündel nach den verschiedensten Richtungen verlaufen. Die nur spärlichen dickwandigen Knorpelzellen (z) liegen zu kleinen Gruppen oder Zügen vereint in grossen Abständen.

Alle Knorpel mit Ausnahme der Gelenkknorpel sind an ihrer Oberfläche mit einer faserigen Haut, dem Perichondrium, überzogen, welches aus nach verschiedenen Richtungen verlaufenden Bindegewebsbündeln und elastischen Fasern besteht. Da, wo Knorpel und Perichondrium sich berühren, erfolgt ein allmählicher Uebergang der einen Gewebsart in die andere; in Folge dessen haftet das Perichondrium sehr fest am Knorpel. Das Perichondrium ist der Träger der Blutgefässe, welche bei wachsendem Knorpel auch in diesem selbst in eingegrabenen Kanälen liegen. Beim Erwachsenen ist der Knorpel gefässlos; die Ernährung erfolgt durch Diffusion von der Oberfläche her; ob es eigene kanalartige Bahnen, ähnlich denen des Knochens giebt, in denen die ernährende Flüssigkeit cirkulirt, ist trotz verschiedentlicher Behauptungen noch sehr zweifelhaft [1]).

3. Der Knochen.

Durchsägt man einen frischen Röhrenknochen, so sieht man ohne Weiteres, dass dessen Gefüge nicht allenthalben das gleiche ist; die Hauptmasse der Peripherie wird gebildet von einer sehr festen, harten Substanz, die auf den ersten Blick ganz gleichartig zu sein scheint; wir nennen diese „Substantia compacta". Gegen die axiale Höhle des Knochens finden wir dagegen feine Knochenplättchen und -bälkchen, die unter den verschiedensten Richtungen zusammenstossend ein unregelmässiges Maschenwerk bilden; diese Substanz heisst Substantia spongiosa. Die Maschen der Substantia spongiosa sind mit einer weichen Masse, dem Knochenmarke, ausgefüllt; die Oberfläche des Knochens wird von einer faserigen Haut, dem Periost, überzogen. Das Verhältniss zwischen kompakter und spongiöser Substanz ist etwas anderes bei kurzen Knochen, indem dieselben vorwiegend aus spongiöser Substanz bestehen und die kompakte Substanz nur auf eine schmale Zone an der Peripherie beschränkt ist. Platte Knochen haben bald dickere, bald dünnere Rinden kompakter Substanz, während das Innere von spongiöser Substanz erfüllt wird. Die Epiphysen der Röhrenknochen verhalten sich in dieser Hinsicht wie kurze Knochen, bestehen also vorwiegend aus spongiöser Substanz.

Feinerer Bau des Knochens.

1. Die Substantia spongiosa wird durch feine Knochenplättchen aufgebaut, welche aus einer Grundsubstanz und einem diese durchziehenden Kanalwerk bestehen. Die Grundsubstanz (s. auch pag. 50) besteht aus einer innigen Vermengung organischer und anorganischer Theile, wodurch ein hoher Grad von Härte, Festigkeit und Elasticität erreicht wird. Sie erscheint homogen

[1]) Viele diesbezügliche Beobachtungen sind als Irrthümer erkannt worden. Die vermeintlichen Kanälchen sind Schrumpfungsbilder, welche durch Behandlung des Knorpels mit absolutem Alkohol oder mit Aether hervorgerufen werden können.

oder leicht streifig und enthält zahlreiche, kürbiskernähnliche, 15—27 μ lange Hohlräume, die Knochenhöhlen (früher „Knochenkörperchen"), Fig. 33 *h*, welche durch zahlreiche verästelte, feine Ausläufer, die Knochen-

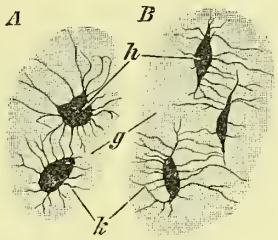

Fig. 33.

Aus einem trockenen Knochenschliffe des erwachsenen Menschen. 560 mal vergrössert. *h* Knochenhöhlen. *A* von der Fläche, *B* von der Seite gesehen. *k* Knochenkanälchen. *g* Knochengrundsubstanz. Technik Nr. 21.

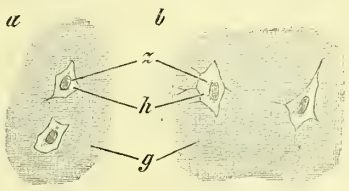

Fig. 34.

Aus Schnitten *a* des Humerus eines 4 monatlichen menschlichen Embryo, *b* der mittleren Muschel eines erwachsenen Menschen. 560 mal vergrössert. Knochenzellen *z* in den Knochenhöhlen *h* liegend, die Knochenkanälchen sind nur zum geringsten Theile zu sehen. *g* Grundsubstanz. Technik Nr. 27.

kanälchen (*k*) sowohl unter einander kommuniziren, als auch frei auf der Oberfläche des Knochenplättchens münden.

Auf diese Weise wird ein die ganze Grundsubstanz durchziehendes, feines Kanalsystem hergestellt. In den Knochenhöhlen liegen kernhaltige Zellen (Fig. 34 *z*), welche eine plattovale Gestalt haben. Ob die Zellen Fortsätze in die Knochenkanälchen sendend mit einander zusammenhängen, ist sehr zweifelhaft. Die Knochenplättchen der Substantia spongiosa enthalten keine Gefässe.

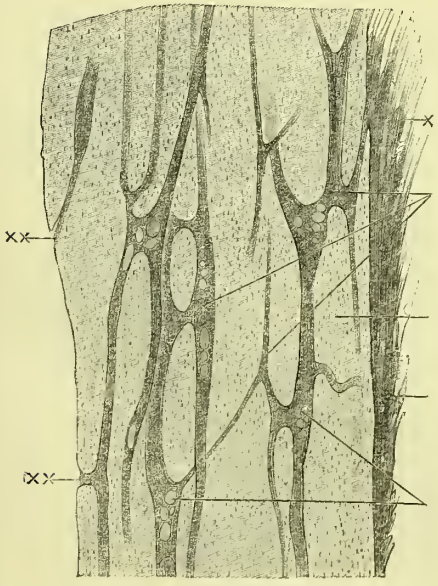

Fig. 35.

Stück eines Längsschnittes durch einen Metakarpusknochen des Menschen. 30 mal vorgrössert. Im Präparate sind in den Havers'schen Kanälen Fettropfen zu sehen. Bei × münden die Havers'schen Kanäle auf die äussere, bei ×× auf die innere Oberfläche des Knochens. Technik Nr. 23.

2. Die Substantia compacta ist etwas komplizirter gebaut. Sie enthält nämlich ausser dem soeben erwähnten feinen Kanalsystem ein System gröberer, 22—110 μ weiter Kanäle, welche sich ab und zu dichotomisch theilen und ein weitmaschiges Netzwerk bilden. Diese gröberen Kanäle enthalten die Blutgefässe und heissen die Havers'schen Kanäle. Ihre Verlaufsrichtung ist in den Röhrenknochen, in den Rippen, im Schlüsselbeine und im Unterkiefer eine der Längs-

achse des Knochens parallele; in kurzen Knochen wiegt eine Richtung vor, z. B. bei Wirbelkörpern die senkrechte; in platten Knochen endlich verlaufen die Havers'schen Kanäle der Oberfläche der Knochen gleich, nicht selten in Linien, die von einem Punkte sternförmig ausstrahlen, z. B. am Tuber parietale. Die Havers'schen Kanäle münden an der äusseren (Fig. 35 ×), wie inneren (Fig. 35 ××), gegen die Substantia spongiosa gekehrten Fläche frei aus. Die Grundsubstanz der kompakten Substanz ist zu Lamellen geschichtet, d. h. die Knochenfibrillen (pag. 50) sind zu Bündeln vereint und diese bilden, indem sie neben einander gelegen sind, dünne Platten oder Lamellen. Nach dem Verlaufe derselben lassen sich drei Systeme (Fig. 36) unterscheiden: ein System ringförmig um die Havers'schen Kanäle verlaufender Lamellen, sie erscheinen an Querschnitten als eine Anzahl (8—15) konzentrisch um den Havers'schen Kanal gelegter Ringe. Man nennt diese Lamellen die Havers'schen oder Spezial-Lamellen. Die Durchschnitte der Havers'schen Lamellensysteme stossen zum Theil aneinander, zum Theil aber werden sie von in anderer Richtung geschichteten Knochenlamellen auseinander gehalten. Wir nennen diese mehr unregelmässig zwischen den Havers'schen Lamellensystemen verlaufenden Lamellen die interstitiellen oder Schalt-Lamellen; sie hängen mit einem dritten oberflächlichen Lamellensysteme zusammen, das der äusseren Oberfläche des Knochens gleich verläuft: das ist das System der äusseren Grundlamellen; an der inneren Oberfläche findet man zuweilen ähnlich verlaufende Lamellen, welche innere Grund-Lamellen heissen. — Die Grundlamellen enthalten in sehr wechselnder Anzahl noch eine andere Art von Gefässkanälen, welche nicht von ringförmig angeordneten Lamellen wie die Havers'schen Kanäle umgeben sind. Man nennt solche Kanäle die „Volkmann'schen Kanäle", die darin enthaltenen Gefässe die „perforirenden Gefässe". Sie hängen mit den Gefässen der Havers'schen Kanäle vielfach zusammen; der Uebergang der Volkmann'schen in die Havers'schen Kanäle ist ein ganz allmählicher.

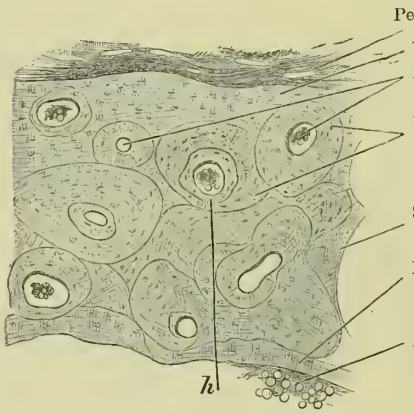

Fig. 36.
Stück eines Querschnittes eines Metakarpusknochens des Menschen 50 mal vorgrössert. In den Havers'schen Kanälen findet sich noch zum Theile Mark (Fettzellen). *h* Havors'sche Räume (pag. 75). Technik Nr. 23.

Die Knochenhöhlen haben in der Substantia compacta ganz bestimmte Stellungen. In den Havers'schen Lamellensystemen stehen sie mit ihrer Längsachse der Längsachse der Havers'schen Kanäle parallel, der Fläche nach gebogen, so dass sie auf Querschnitten zum Querschnitte des Havers'schen

Kanales konzentrisch gekrümmt erscheinen. In den interstitiellen Lamellen sind die Knochenhöhlen unregelmässig, in den Grundlamellen aber derart gestellt, dass sie mit ihren Flächen den Flächen dieser Lamellen gleich laufen.

3. Das Kochenmark nimmt die axialen Höhlen der Röhrenknochen ein, füllt die Maschen der spongiösen Substanz aus und findet sich selbst noch in grösseren Havers'schen Kanälen. Es ist entweder von rother oder gelber Farbe, man unterscheidet deshalb rothes oder gelbes Mark. Die Unterschiede werden nur bedingt durch einen reichen Fettgehalt des gelben Markes, sonst sind die Elemente beider Sorten dieselben. Das rothe Mark findet sich in der spongiösen Substanz der kurzen und platten Knochen, sowie in den Epiphysen der Röhrenknochen (auch in den ganzen Röhrenknochen kleiner Thiere), das gelbe Mark erfüllt die Markhöhle der Röhrenknochen. Bei alten und kranken Personen wird das Mark schleimig, röthlichgelb und wird dann gelatinöses Knochenmark genannt; es ist lediglich durch seine Armuth an Fett charakterisirt.

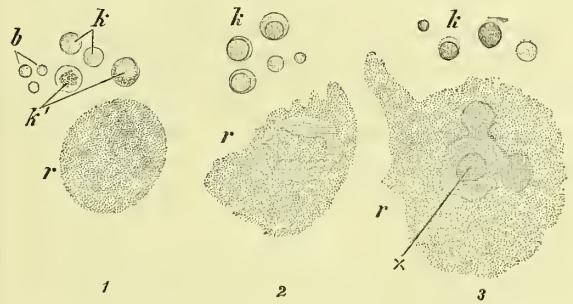

Fig. 37.

Elemente des Knochenmarkes frisch aus einem Kalbswirbel isolirt, 560mal vergr., 1. in Kochsalzlösung, 2. mit Pikrokarmin gefärbt, 3. nach Zusatz von angesäuertem Glycerin, *k* Knochenmarkzellen, *k'* zwei Knochenmarkzellen, Pigmentkörnchenhaufen enthaltend, der rechte von der Seite, der linke von der Fläche gesehen, *b* farbige (kernlose) Blutkörperchen, *r* Riesenzellen. Die rechte zeigt zwei sich abschnürende Kerne von der Seite und einen ebensolchen von der Fläche ×. Technik Nr. 24.

Die Elemente des Knochenmarkes sind: Eine geringe Menge fibrillären Bindegewebes, Fettzellen, Leukocyten, welche hier Knochenmarkzellen genannt werden, und Riesenzellen (Myeloplaxen); letztere sind grosse, äusserst unregelmässig gestaltete Gebilde, welche aus Protoplasma und einem oder mehreren Kernen bestehen. Es giebt Riesenzellen mit hellen und Riesenzellen mit glänzenden, sich intensiv färbenden Kernen. Die Form der Kerne ist sehr vielgestaltig, bald rund, bald gelappt, band-, ringförmig (Fig. 37, 2 *r*) oder ein Netzwerk bildend. Aus einkernigen Riesenzellen können durch Abschnürung einzelner Kernpartikel vielkernige Zellen werden (Fig. 37, 3 *r*) oder es schnürt sich mit einem Kerntheile auch eine entsprechende Partie Protoplasma ab („Knospung" s. pag. 36), woraus einkernige Zellen resultiren [1]). Endlich giebt es im rothen Knochenmarke kernhaltige Zellen mit gelb gefärbtem, den rothen Blutkörperchen gleichendem Protoplasma; sie werden als Mutterzellen („Haematoblasten") der rothen Blutkörperchen angesehen. Gelb-

[1]) Die Auffassung, dass die als Theilung gedeuteten Vorgänge Erscheinungen eines in umgekehrter Reihenfolge verlaufenden Prozesses, also Verschmelzung mehrerer Zellen zu einer einzigen, seien, hat wenig Wahrscheinlichkeit für sich, seitdem der Abschnürungsvorgang an der lebenden Zelle beobachtet worden ist.

liche in verschiedenen Zellen vorkommende Pigmentkörnchen werden als Reste zu Grunde gegangener rother Blutkörperchen betrachtet.

4. Das Periost (Beinhaut) ist eine aus derben Bindegewebsfasern bestehende Haut, an welcher wir zwei Lagen unterscheiden können. Die äussere ist charakterisirt durch ihren Reichthum an Blutgefässen und stellt die Verbindung mit Nachbargebilden (Sehnen, Fascien etc.) her; die innere ist arm an Blutgefässen, dagegen sehr reich an elastischen Fasern; an ihrer Innenfläche findet sich stellenweise eine Lage kubischer Zellen, die für die Entwickelung des Knochens von Bedeutung sind. Das Periost ist bald fester, bald lockerer mit dem Knochen verbunden; die Verbindung wird hergestellt durch die in den Knochen ein- resp. austretenden Blutgefässe, sowie durch die Sharpey'schen Fasern; das sind eigenthümliche, grösstentheils unverkalkte Bindegewebsbündel, welche sich in die äusseren Grund- und in die an diese anschliessenden Schalt-Lamellen einbohren und nach den verschiedensten Richtungen verlaufen. Die Sharpey'schen Fasern finden sich in allen Knochen, welche entweder auf dem Wege der perichondralen Ossifikation (s. pag. 67) oder als Bindegewebsknochen (s. pag. 69) entstanden sind. Ihre Menge ist sehr wechselnd; häufig enthalten sie elastische Fasern, welche auch frei in den äusseren Grundlamellen gefunden werden.

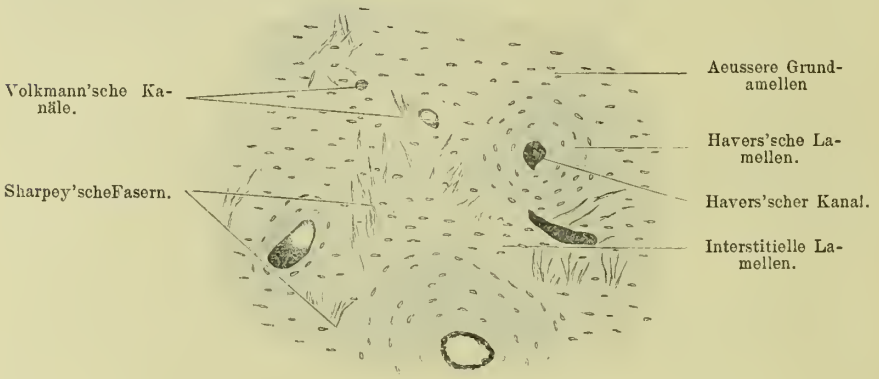

Fig. 38.

Stück eines Querschliffes des Femur eines erwachsenen Menschen 80 mal vergr. Technik Nr. 22.

Die Blutgefässe des Knochens, des Markes und der Beinhaut stehen untereinander in ausgiebigster Verbindung, wie sie auch mit ihrer Umgebung in Zusammenhang stehen. Von den zahlreichen venösen und arteriellen Gefässen des Periosts treten überall in die Havers'schen und Volkmann'schen Kanälchen kleine Aeste (keine Kapillaren), welche an der Innenfläche des Knochens mit den Gefässen des Markes zusammenhängen. Dieses bezieht sein Blut durch die Arteriae nutritiae, welche auf dem Wege durch die Substantia compacta an dieselbe Aeste abgeben und sich im Marke in ein reiches Blutgefässnetz auflösen. Die aus den Kapillaren des Markes hervor-

gehenden Venen sind klappenlos. Es ist sehr wahrscheinlich, dass die Blutgefässe innerhalb des Knochenmarkes an einzelnen Stellen einer eigenen Wandung entbehren.

Die Nerven sind theils im Periost gelegen, wo sie zuweilen in Vater'schen Körperchen (pag. 95) endigen, theils treten sie in die Havers'schen Kanäle und in das Knochenmark. Sie sind theils markhaltig, theils marklos.

Verbindungen der Knochen.

Wir unterscheiden 1. Verbindung der Knochen ohne Gelenke, Synarthrosis, 2. Verbindung der Knochen mit Gelenken, Diarthrosis.

ad 1. Bei Synarthrosis erfolgt die Verbindung der Knochen entweder a) durch Bänder — Bandverbindung, Syndesmosis — oder b) durch Knorpel — Knorpelhaft, Synchondrosis.

ad a) Die Bänder sind theils fibröse Bänder, welche den gleichen Bau wie die Sehnen zeigen, theils elastische Bänder. Diese letzteren sind durch zahlreiche, starke elastische Fasern ausgezeichnet, welche jedoch nie zu Bündeln oder Lamellen zusammentreten, sondern stets durch lockeres Bindegewebe auseinandergehalten werden (vergl. Fig. 23 *C*). Das Lig. nuchae, L. stylohyoideum und die Ligamenta flava zwischen den Wirbelbogen gehören zu den elastischen Bändern.

Auch die Nahtverbindung, Sutura, gehört zu den Syndesmosen, indem kurze fibröse Bänder von einem gezackten Knochenrande zum anderen ziehen.

ad b) Der Knorpel ist selten nur hyaliner Knorpel, gewöhnlich besteht er zum Theil aus Bindegewebsknorpel, zum Theil (besonders an der Grenze gegen den Knochen) aus hyalinem Knorpel, dessen Zellenkapseln oft verkalkt sind.

Die Ligamenta intervertebralia, welche gleichfalls zu den Synchondrosen gehören, besitzen in ihrem Centrum eine weiche gallertartige Masse, die grosse Gruppen von Knorpelzellen enthält. Diese Masse entspricht den Resten der Chorda dorsalis, des embryonalen Vorläufers der Wirbelsäule.

ad 2. Bei den Diarthrosen haben wir die Gelenkenden der Knochen, die Labra cartilaginea, die Zwischenknorpel (Menisci) und die Gelenkkapseln zu betrachten.

Die Gelenkenden der Knochen sind von einer 0,2 — 5 mm dicken, nach den Rändern hin sich verdünnenden Lage hyalinen Knorpels überzogen. Die Knorpelzellen sind an der Oberfläche des Gelenkknorpels parallel dieser gestellt und abgeplattet; in den mittleren Schichten des Knorpels sind die Knorpelzellen rundlich, oft zu Gruppen vereint; in den tiefsten Schichten endlich sind die Zellengruppen theilweise in Längsreihen, senkrecht zur Knochenoberfläche gestellt; daran schliesst sich durch einen Streifen

getrennt eine schmale Schicht verkalkten Knorpels, welche die Verbindung zwischen hyalinem Knorpel und Knochen vermittelt (Fig. 39).

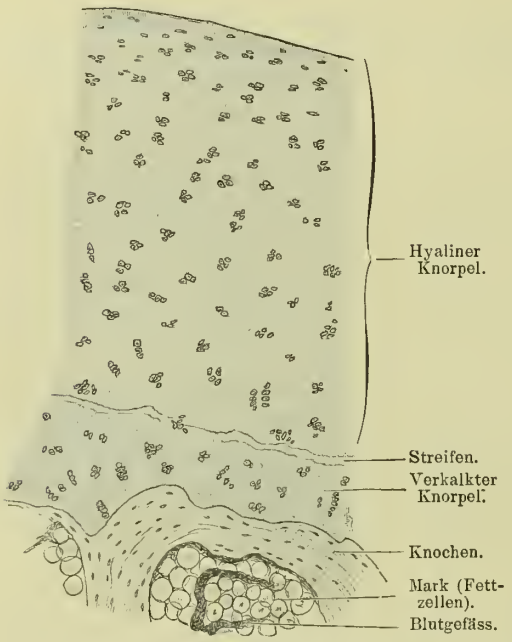

Fig. 39.

Senkrechter Schnitt durch das Köpfchen eines Metakarpus des erwachsenen Menschen. 50mal vergrössert. Technik Nr. 25.

Nicht alle Gelenkknorpel zeigen den vorgeschriebenen Bau; so ist der Korpel der Rippenknorpelgelenke, des Sternoclavicular-, des Acromioclaviculargelenkes und des Capitulum ulnae kein hyaliner, sondern Bindegewebsknorpel; das Kiefergelenk, sowie die Cavitas glenoidea radii ist von straffem Bindegewebe überzogen.

Die Labra glenoidea und die Zwischenknorpel bestehen aus Bindegewebsknorpel.

Nerven und Gefässe fehlen den Gelenkknorpeln Erwachsener: auch die Labra glenoidea und die Zwischenknorpel sind nerven- und gefässlos.

Die Gelenkkapseln bestehen aus einer äusseren Faserhaut „fibröse Gelenkkapsel", die von sehr verschiedener Dicke ist und den gleichen Bau wie die oben beschriebenen fibrösen Bänder besitzt, und aus einer inneren an der freien Innenfläche glänzend glatten Haut, der Synovialmembran. Diese besteht zunächst der fibrösen Kapsel aus lockerem, elastische Fasern und stellenweise Fettzellen enthaltendem Bindegewebe; weiter nach innen folgt eine dünne Schicht parallel verlaufender Bindegewebsbündel, welche an ihrer gegen die Gelenkhöhle zugekehrten freien Innenfläche von einem einschichtigen Epithel (Endothel) überzogen werden. Die Epithelzellen sind klein (11—17 μ), rundlich polygonal und enthalten einen grossen Kern.

Die Synovialmembran bildet oft frei in die Gelenkhöhle hineinragende fetterfüllte Falten und trägt auf ihrer Oberfläche die Synovialzotten; das sind sehr verschieden gestaltete Fortsätze von meist mikroskopischer Grösse, welche vorzugsweise dicht am Rande der Gelenkflächen sitzen und der Synovialhaut ein röthlich sammtartiges Ausschen verleihen. Sie bestehen aus Bindegewebe und werden von einer einfachen oder doppelten Lage von Epithel überzogen.

Die grösseren Blutgefässe der Synovialmembran liegen in der lockeren Bindegewebsschicht; von da aus ziehen Kapillaren in die innere

dünne Bindegewebslage und dringen auch in die Zotten ein. Doch giebt es auch gefässlose Zotten. Lymphgefässe liegen dicht unter dem Epithel.

Fig. 40.
Synovialzotten mit Blutgefässen aus dem menschlichen Kniegelenke 50mal vergr. An der Spitze der linken Zotte ist das Epithel abgelöst, so dass das Bindegewebe zum Vorschein kommt. Technik Nr. 26.

Die Nerven liegen in der lockeren Bindegewebsschicht und enden zum Theil in Vater'schen Körperchen (pag. 95).

Die Synovia, Gelenkschmiere, enthält keine geformten Bestandtheile; sie besteht zum grössten Theile aus Wasser; nur 6 % feste Bestandtheile (Eiweiss, Schleim, Salze) finden sich darin.

Entwickelung der Knochen.

Die Knochen sind verhältnissmässig spät auftretende Bildungen. Es giebt eine embryonale Zeit, in welcher Muskeln, Nerven, Gefässe, Hirn, Rückenmark etc. schon wohl gebildet sind, vom Knochen aber noch keine Spur vorhanden ist. In jener Zeit wird das Skelet des Körpers durch hyalinen Knorpel gebildet. Mit Ausnahme einiger Theile des Schädels und fast aller Theile des Gesichtes sind alle später knöchernen Theile des Skeletes erst durch Knorpel vertreten; so finden wir z. B. bei der oberen Extremität Humerus, Radius, Ulna, Carpus und die Skelettheile der Hand als Knorpelstücke, die aber nicht wie der spätere Knochen hohl, sondern durchaus solid sind. An die Stelle dieses Knorpelskeletes tritt nun allmählich das knöcherne Skelet; man nennt alle jene Knochen, die in embryonaler Zeit durch Knorpel vertreten waren, knorpelig vorgebildete oder primäre Knochen. Die anderen Knochen, welche keine knorpeligen Vorläufer haben, heissen sekundäre oder Bindegewebsknochen.

Zu den primären Knochen gehören: sämmtliche Knochen des Stammes, der Extremitäten, der grösste Theil der Schädelbasis (Hinterhauptbein mit Ausnahme des oberen Theiles der Schuppe desselben, Keilbein, Felsenbein und die Gehörknöchelchen, Siebbein und die untere Nasenmuschel).

Zu den sekundären Knochen gehören: die Seitentheile des Schädels, Schädeldach und fast alle Gesichtsknochen.

a) Entwickelung der primären Knochen.

Hier sind zwei Vorgänge zu betrachten: 1. Bildung von Knochensubstanz im Innern des vorhandenen Knorpels, enchondrale (endochondrale) Ossifikation und 2. Knochenbildung in der unmittelbaren Umgebung, also auf dem Knorpel, periostale oder besser perichondrale Ossifikation. Beide heben fast gleichzeitig an (die perichondrale oft etwas früher), sollen aber getrennt beschrieben werden.

1. Enchondrale Ossifikation. Die ersten Veränderungen bestehen darin, dass an einer bestimmten Stelle des Knorpels die Zellen sich vergrössern, sich theilen, so dass mehrere in einer Knorpelhöhle liegen, die Grundsubstanz selbst feinkörnig getrübt wird durch Einlagerung von Kalksalzen. Solche Stellen sind bald mit unbewaffnetem Auge zu bemerken und heissen Ossifikationspunkte (oder besser Verkalkungspunkte, Fig. 41). Die vom Verkalkungspunkte entfernteren Knorpelpartien wachsen weiter in

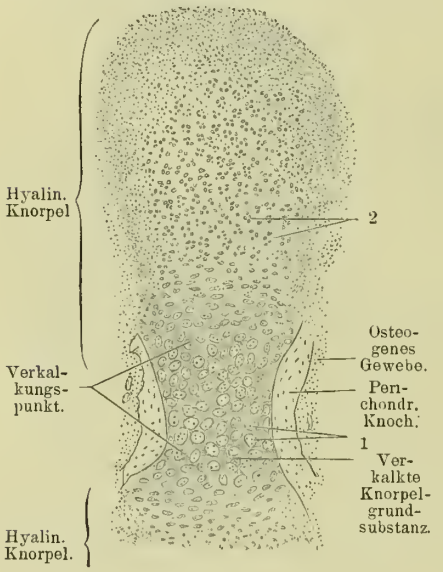

Fig. 41.

Aus einem dorsoplantaren Längsschnitte der grossen Zehe eines 4 monatlichen menschlichen Embryo. Zwei Drittel der ersten Phalanx gezeichnet. 50mal vergr. 1 Knorpelhöhlen vergrössert, viele mehrere Knorpelzellen enthaltend. Die Zellen selbst sind hier bei der schwachen Vergrösserung nicht zu erkennen, sondern nur deren punktförmige Kerne. Bei 2 wachsender Knorpel; man sieht die Knorpelzellen in Gruppen von 3—4 Zellen gelagert, jede Gruppe ist durch wiederholte Theilung einer Knorpelzelle hervorgegangen. Technik Nr. 27.

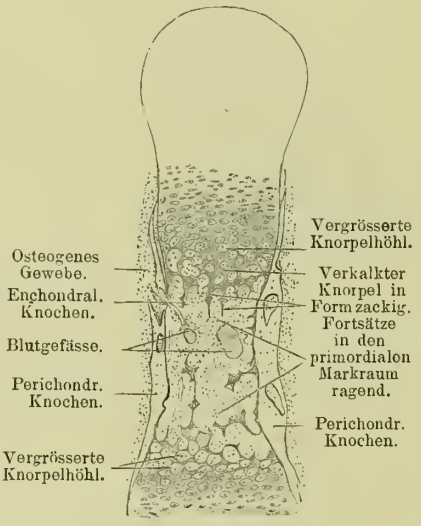

Fig. 42.

Aus einem dorsopalmaren Längsschnitte eines Fingers eines 4 monatlichen menschlichen Embryo. Zwei Drittel der zweiten Phalanx gezeichnet. 50mal vergrössert. Der enchondrale Knochen ist nur in Form feiner Blättchen gebildet. (S. starke Vergrösserung Fig. 43.) Technik Nr. 27.

die Dicke und Länge, während am Verkalkungspunkte selbst kein Wachsthum mehr stattfindet, dadurch bildet sich an jener Stelle eine Einschnürung des Skeletstückes (Fig. 41). Unterdessen ist an der Oberfläche des Verkalkungspunktes ein an jungen Zellen und Gefässen reiches Gewebe, das osteogene[1]) Gewebe, aufgetreten. Dieses dringt in den Knorpel ein und bringt die verkalkte Knorpelgrundsubstanz zum Zerfalle; die Knorpelzellen werden frei und mischen sich den Zellen des osteogenen Gewebes bei; so ist eine kleine Höhle im Verkalkungspunkte entstanden, sie heisst der primordiale Markraum.

1) Ein schlechter Name; denn das Gewebe ist nicht vom Knochen entstanden, sondern soll erst zu Knochen werden.

Die nächste Umgebung desselben macht nun die gleichen Prozesse durch wie zu Beginn, d. h. die Knorpelgrundsubstanz verkalkt, die Knorpelzellen vergrössern sich. Allmählich erfolgt eine immer mehr vorschreitende Vergrösserung des Markraumes, indem neue Partien des Knorpels einschmelzen. Dabei werden die Kapseln ganzer Knorpelzellengruppen eröffnet, während die zwischen diesen gelegene, verkalkte Knorpelgrundsubstanz sich noch in Form zackiger, in den Markraum ragender Fortsätze (Fig. 42) erhält. Der Markraum ist jetzt eine buchtige Höhle, gefüllt mit Blutgefässen und Zellen, die Knorpelmarkzellen genannt wurden. Das Schicksal dieser Zellen gestaltet sich nun im weiteren Verlaufe der Entwickelung sehr verschieden. Die Zellen

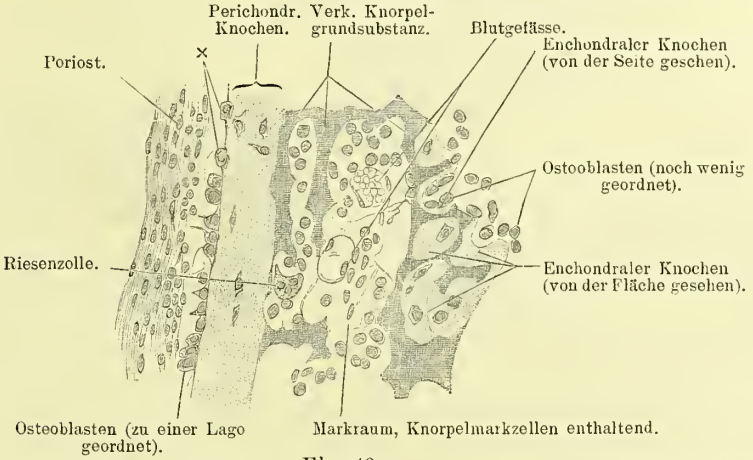

Fig. 43.
Aus einem Längsschnitte der ersten Fingerphalanx eines 4 monatlichen menschlichen Embryo; 240mal vergr. Im enchondralen Knochen sieht man schon zackige Knochenhöhlen mit Knochenzellen. Die beiden obersten Osteoblasten × sind schon zur Hälfte von Knochensubstanz umgeben. Technik Nr. 27.

werden entweder mit Beibehaltung ihrer Form zu Markzellen des Knochens oder sie werden zu Fettzellen, oder — und das ist das Wichtigste — sie werden Knochenbildner, Osteoblasten, d. h. eine Anzahl Zellen legt sich nach Art eines einschichtigen Epithels an die Wände des Markraumes an und erzeugt daselbst Knochengrundsubstanz (Fig 43).

Anfangs liegen die Osteoblasten alle der Knochensubstanz noch auf, später kommen sie theilweise in die Substanz selbst zu liegen und werden damit zu Knochenzellen (Fig. 43). Bald ist nun der Markraum durch die Thätigkeit der Osteoblasten mit einer dünnen, allmählich dicker werdenden Knochentapete ausgekleidet; die obenerwähnten zackigen Blätter verkalkter Knorpelgrundsubstanz sind rings von jungem Knochen umgeben. So wird nach und nach das früher solide Knorpelstück in spongiösen Knochen umgewandelt, dessen Bälkchen noch Reste verkalkter Knorpelgrundsubstanz enthalten (Fig. 44 *E g*).

2. Perichondrale Ossifikation. Sie erfolgt ebenfalls durch Osteoblasten, welche aus dem oben erwähnten, an der Oberfläche des Verkalkungspunktes befindlichen osteogenen Gewebe hervorgegangen sind (Fig. 41).

Durch die Thätigkeit der Osteoblasten werden Schichten von Knochensubstanz auch auf der Oberfläche des Knorpels gebildet (Fig. 41); diese Knochenmassen unterscheiden sich aber dadurch von dem enchondral gebildeten Knochen, dass sie keine Reste verkalkter Knorpelgrundsubstanz enthalten, da ja die Knochenbildung hier nur im Umkreise, nicht im Innern des Knorpels erfolgt. Am perichondralen Knochen lässt sich auch die Bildung der ersten Havers'schen Kanälchen verfolgen (Fig. 44). Die perichondrale Knochenrinde entsteht nämlich nicht in fortlaufender, gleichmässig dicker Schicht, sondern man bemerkt an vielen Stellen Vertiefungen der Knochenrinde (Fig. 44 *hh*), in denen Blutgefässe, umgeben von Osteoblasten liegen; anfangs sind die Vertiefungen nur gegen die Peripherie offene Rinnen; mit immer vorschreitender Verdickung der perichondralen Knochenschichten werden die Rinnen von aussen geschlossen (*h'*), und stellen nun gefässhaltige Kanäle, Havers'sche Kanäle, dar. Durch die Thätigkeit der in die Havers'schen Kanäle eingeschlossenen Osteoblasten werden neue Knochenschichten (die späteren Havers'schen Lamellen) gebildet.

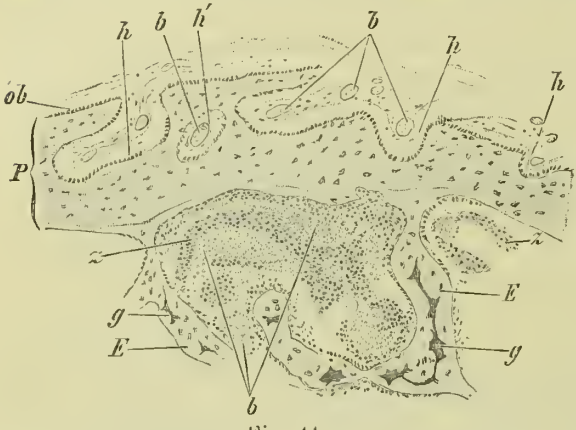

Fig. 44.

Stück eines Querschnittes durch die Humerusdiaphyse eines 4monatl. menschl. Embryo. 80mal vergr. *P* Periostale Knochenbalken an den Rändern mit Osteoblasten *ob* besetzt. *h h h* Havers'sche Kanälchen in Bildung begriffen. *h'* Havers'sches Kanälchen geschlossen. *E* Enchondrale Knochenbalken ebenfalls mit Osteoblasten besetzt und Reste verkalkter Knorpelgrundsubstanz *g* enthaltend. *z* Markzellen. *b* Blutgefässe. Die Wandungen derselben sind theilweise nicht deutlich. Technik Nr. 27.

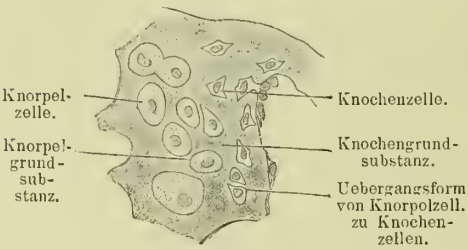

Fig. 45.

Aus einem Querschnitte des Unterkiefers eines neugeborenen Hundes. 240mal vergr. Metaplastischer Typus. Technik Nr. 27.

Aus dem Knorpelstücke ist durch Auflösung des Knorpels und durch Ersatz desselben durch Knochen (enchondrale Ossifikation), sowie durch Auflagerung neuer Knochenmassen von aussen (perichondrale Ossifikation) ein Knochen geworden.

Das Wesen der vorstehend beschriebenen Prozesse besteht in einer Auflösung des ursprünglichen Skeletstückes und in einer Neubildung desselben durch Entwickelung von Knochensubstanz. Man nennt diesen Modus der Knochenbildung den neoplastischen Typus im Gegensatze zu einem nur selten (z. B. am Unterkieferwinkel) vorkommenden Modus, nach welchem der Knorpel nicht zerstört, sondern einfach zu Knochen wird, indem die

Knorpelgrundsubstanz zu Knochengrundsubstanz, die Knorpelzellen zu Knochenzellen werden. Dieser Modus heisst metaplastischer Typus (Fig. 45).

b) Entwickelung der sekundären oder Bindegewebs-Knochen.

Hier ist die Grundlage, auf welcher die Knochenbildung erfolgt, nicht Knorpel, sondern Bindegewebe. Einzelne Bindegewebsfasern verkalken, an diese legen sich aus embryonalen Zellen hervorgegangene Osteoblasten (Fig. 46) und bilden auf die oben beschriebene Weise Knochen.

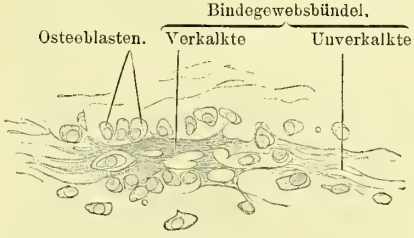

Fig. 46.
Aus einem Flächenschnitte des Scheitelbeines eines menschlichen Embryo. 240 mal vergrössert. Technik Nr. 27.

Im Vorstehenden sind nur die an die erste Entstehung des Knochens geknüpften mikroskopischen Vorgänge beschrieben. Das weitere Wachsthum der Knochen erfolgt nun z. B. an Röhrenknochen in der Weise, dass das Längenwachsthum durch Ausdehnung des primordialen Markraumes und enchondrale Ossifikation auf Grund des immer wachsenden Knorpels, das Dickenwachsthum durch Anlagerung immer neuer periostaler Knochenschichten sich vollzieht [1]).

Platte Bindegewebsknochen wachsen durch Bildung immer neuer Knochenmassen an den Rändern (flächenhaftes Wachsthum) und an den Oberflächen (Dickenwachsthum). Das Wachsthum aller Knochen erfolgt indessen wahrscheinlich nicht allein durch Anlagerung neuer Knochenschichten („appositionelles" Wachsthum), sondern auch durch Expansion der bereits gebildeten Knochensubstanz („interstitielles" Wachsthum).

Fig. 47.
Aus einem Querschnitte des Humerus einer neugeborenen Katze. 240 mal vergrössert. *H* Havers'sches Kanälchen, zwei Gefässe und Markzellen enthaltend. Technik Nr. 27.

Endlich muss noch bemerkt werden, dass die einmal gebildete Knochensubstanz keineswegs bestehen bleibt, sondern zum Theile sehr frühzeitig wieder eine Einschmelzung erfährt. Diese Einschmelzung findet nicht nur zur Bildung der Hohlräume der Röhrenknochen und an typischen Resorptionsflächen, sondern auch an solchen Stellen statt, an denen später noch einmal neue Knochensubstanz gebildet wird. (Vergl. ferner Technik Nr. 23).

[1]) Bezüglich Auftretens mehrerer Verkalkungspunkte und des Epiphysenfugenknorpels muss auf die Handbücher der makroskopischen Anatomie verwiesen werden.

Ueberall, wo eine Resorption von Knochensubstanz stattfindet, sieht man Riesenzellen in grubigen Vertiefungen („Howship'sche Lakunen") des Knochens gelegen. Die Riesenzellen führen hier den Namen „Osteoklasten" (Fig. 47).

TECHNIK.

Nr. 4. Gallertartiges Bindegewebe. Man fixire den Nabelstrang 3 bis 4 monatlicher menschlicher Embryonen (oder 3—6 cm langer Schweinsembryonen) in 100 ccm Müller'scher Flüssigkeit (pag. 13) 3—4 Wochen und härte in ca. 30 ccm allmählich verstärktem Alkohol (pag. 14). Der Strang wird noch immer sehr weich sein; um brauchbare Querschnitte von ihm zu erhalten, muss er in Leber geklemmt und beim Schneiden mit den Fingern etwas zusammengepresst werden; die Schnitte färbe man in Pikrokarmin (12 Stunden) oder mit Haematoxylin (5 Minuten). Man betrachte das Objekt in einem Tropfen destillirtem Wasser (Fig. 25); in Glycerin oder in Damarfirniss sind die feinen Zellenausläufer und die Bindegewebsbündel unsichtbar. In der Nähe der Gefässdurchschnitte sind die Zellennetze weniger schön. Man wähle deshalb von den Gefässen entfernte Stellen. Je älter der Embryo war, um so grösser ist die Zahl der Bindegewebsbündel. Zum Konserviren nehme man dünnes Glycerin (pag. 6).

Nr. 5. Fibrilläres Bindegewebe, Bindegewebsbündel. Intermuskuläres Bindegewebe, z. B. das dünne zwischen M. serratus und den Mm. intercost. liegende Blatt wird in kleinen, 1—2 cm langen Streifen abpräparirt, ein kleines Stückchen davon auf dem trockenen Objektträger mit Nadeln rasch ausgebreitet (s. „halbe Eintrocknung" Nr. 39a) und mit einem Tropfen Kochsalzlösung und einem Deckglase bedeckt. Man sieht die wellig verlaufenden, blassen Bindegewebsbündel (Fig. 22), bei einiger Uebung kann man auch die schärfer konturirten, glänzenden elastischen Fasern schon jetzt unterscheiden, an günstigen Stellen auch die Kerne der Bindegewebszellen.

Nr. 6. Zellen des fibrillären Bindegewebes macht man sichtbar durch Zusatz eines Tropfens Pikrokarmin zu Präp. Nr. 5 unter dem Deckglase (pag. 25). In den meisten Fällen wird man nur den rothen Kern der Zelle wahrnehmen, besonders dann, wenn die Zelle ganz auf dem Bindegewebsbündel aufliegt (Fig. 26, *A* 3). In selteneren Fällen sieht man auch den blassgelben, verschieden gestalteten Leib der Zelle (Fig. 26, *A* 1 und 2).

Nr. 7. Fibrillen. Man lege ein ca. 2 cm langes Stück einer Sehne in 100 ccm gesättigte wässerige Pikrinsäurelösung. Am anderen Tage reisse man mit zwei Pincetten die Sehne der Länge nach etwas auf, entnehme dem Innern der Sehne ein ca. 5 mm langes Bündel und ziehe dasselbe auf trockenem Objektträger (vergl. Nr. 39a) auseinander, bedecke alsdann mit einem Tropfen destillirtem Wasser und einem Deckglase und untersuche mit starker Vergrösserung; die Fibrillen erscheinen als feinste, blasse Fäserchen.

Nr. 8. Umspinnende Zellen. Man schneide von dem in dem Circul. art. Willisii ausgespannten Bindegewebe ein ca. 1 qcm grosses Stückchen mit der Scheere aus, wasche es in einem Uhrschälchen mit Kochsalzlösung kurz ab und breite es in einem Tropfen dieser Lösung mit Nadeln aus. Deckglas! Schon bei schwacher Vergrösserung wird man ausser zahl-

reichen feinen Blutgefässen und gewöhnlichen Bindegewebsbündeln schärfer konturirte, glänzende Bündel finden, welche sich deutlich von dem übrigen Bindegewebe abheben und bei Anwendung stärkerer Vergrösserung und enger Blende sich ebenfalls aus fibrillärem Bindegewebe bestehend erweisen. Ein solches Bündel stelle man ins Gesichtsfeld und leite dann einige Tropfen Essigsäure unter das Deckglas (pag. 25). Sobald die Säure das Bündel erreicht, quillt es auf, die fibrilläre Zeichnung verschwindet, statt dessen erscheinen langgestreckte Kerne. Die Aufquellung ist keine regelmässige, sondern durch Einschnürungen in verschieden grosse Abschnitte getheilt. Bei schwacher Beleuchtung sieht man die die Einschnürung bedingenden „Fasern" (Zellenfortsätze) (Fig. 26, *B*). Zum Nachweise der Zellen selbst nehme man das gleiche Objekt von Neugeborenen. Die Behandlung ist dieselbe, wie beim Erwachsenen.

Nr. 9. Fettgewebszellen. Man nehme aus der Achselhöhle eines recht abgemagerten Individuum ein kleines Stückchen des röthlich-gelben gelatinösen Fettes, breite davon ein linsengrosses Stückchen in möglichst dünner Schicht mit Nadeln schnell auf einem trockenen Objektträger aus und setze dann rasch einen Tropfen Kochsalzlösung zu und bedecke mit dem Deckglase. Dünne Stellen zeigen Fettzellen, wie in Fig. 13, *B*; man kann unter dem Deckglase mit Pikrokarmin (pag. 25) färben und in verdünntem Glycerin konserviren. Gewöhnliche Fettzellen, von beliebigen Stellen des Körpers genommen, untersuche man gleichfalls in Kochsalzlösung. Man betrachte die kugeligen Zellen bei wechselnder Einstellung (vergl. Fig. 13, *A*.).

Nr. 10. Feine elastische Fasern sind leicht zu erhalten, wenn man Präp. Nr. 5 anfertigt und einige Tropfen Essigsäure unter das Deckglas zufügt (pag. 25). Die Bindegewebsbündel quellen bis zu vollkommener Durchsichtigkeit auf, die elastischen Fasern bleiben dagegen unverändert und treten scharf konturirt hervor (Fig. 23, *A*).

Nr. 11. Stärkere elastische Fasern erhält man durch Zerfasern eines ca. 1 cm langen, stecknadeldicken Stückchens des frischen Nackenbandes eines Rindes in einem Tropfen Kochsalzlösung (Fig. 23, *B*). Man kann das Präparat mit Pikrokarmin färben (pag. 25) und in verdünntem Glycerin konserviren.

Nr. 12. Querschnitte starker elastischer Fasern erhält man, indem man ein ca. 10 cm langes, 1—2 cm dickes Stück des Nackenbandes trocknet (nach 4 — 6 Tagen schon brauchbar) und behandelt wie Nr. 14.

Nr. 13. Gefensterte Membranen erhält man, indem man Stückchen (von ca. 5 mm Seite) des Endokards abpräparirt, in einem Tropfen Wasser auf den Objektträger bringt und 1—2 Tropfen Kalilauge unter das Deckglas fliessen lässt (pag. 25). Man betrachte die Ränder des Präparates (Fig. 24).

Auch die Art. basilaris giebt gute gefensterte Membranen; man schneide ein ca. 1 cm langes Stück der Arterie ab, bringe es auf den Objektträger, öffne es der Länge nach mit der Scheere, setze einen Tropfen Wasser zu und suche durch Schaben mit einem Skalpell die Arterie in Lamellen zu zerlegen, was leicht gelingt. Deckglas, Kalilauge zufliessen lassen (pag. 25). Die kleinen Löcher der Membran sehen wie glänzende Kerne aus.

Nr. 14. Sehnen. Man schneide ein 5 — 10 cm langes Stück einer Sehne aus und lasse dasselbe an der Luft (nicht an der Sonne) trocknen. Dünne Sehnen (z. B. die des M. flexor. digit. pedis) sind bei Zimmertemperatur schon nach 24 Stunden hinreichend trocken, dickere bedürfen mehrere Tage. Dann stelle man mit dem Skalpell (nicht mit dem Rasirmesser) eine glatte Querschnittfläche dar, und schnitzle feine Spähne von der Sehne, indem man den Daumen der rechten Hand an die eine Seite, das von den übrigen Fingern gehaltene Skalpell an die andere Seite der Sehne ansetzt. Die meist sehr kleinen Spähne werden in ein Schälchen mit destillirtem Wasser geworfen und nach 2 Minuten in einem Tropfen destillirten Wassers betrachtet (Fig. 28, *A*); will man konserviren, so färbe man in 3 ccm Pikrokarmin (5 Minuten lang) und schliesse in verdünntem Glycerin (pag. 6) ein. Sehr häufig sieht man auf dem Querschnitte eine das ganze Präparat durchziehende Streifung, welche durch die Messerführung entstanden ist.

Einen zweiten Schnitt bringe man ungefärbt in einem Tropfen Wasser auf den Objektträger und lasse dann unter dem Deckglase einen Tropfen Essigsäure zufliessen. Die Randpartien des Querschnittes werden alsbald zu gewundenen Bändern aufquellen.

Nr. 15. Zum Studium des feineren Baues der Sehne, der Zellen und ihrer Ausläufer lege man möglichst frische, dünne Sehnen (z. B. die des M. palmar. long.) in ca. 3 cm langen Stücken in 100 ccm 0,5%ige Chromsäure auf mindestens 4 Wochen. Mehrmaliger Wechsel der Chromsäure während dieser Zeit zu empfehlen. Dann werden die Stücke 1—2 Stunden in (womöglich fliessendem) Wasser ausgewaschen und in ca. 40 ccm allmählich verstärktem Alkohl gehärtet (pag. 14). Die Querschnitte sind mit sehr scharfem Messer anzufertigen, denn oft sind die Sehnen noch sehr spröde und blättern beim Schneiden. Die Schnitte selbst brauchen nicht sehr dünn zu sein. Man konservire sie ungefärbt in verdünntem Glycerin. Schon schwache Vergrösserung ergiebt zierliche Bilder, die bei auffallendem Lichte (bei verhülltem Spiegel) viel schöner sind, als die nach Nr. 14 hergestellten Präparate. Starke Vergrösserungen zeigen Bilder, wie Fig. 28, *B*. Die schwarzen zackigen Hohlräume (z) sind theilweise von den Sehnenzellen eingenommen.

Nr. 16. Sehnenzellen. Man schneide aus dem Schwanze einer Ratte oder einer Maus Sehnenstückchen von 0,5 —1 cm Länge und lege sie in ca. 5 ccm Alaunkarmin. Am nächsten Tage (oder später) bringe man die aufgequollenen Stückchen auf einen trockenen Objektträger und zerfasere sie rasch. (pag. 10). Man braucht keine sehr feinen Sehnenbündel herzustellen, man achte nur darauf, dass die Bündel gestreckt liegen. Dann bedecke man das Präparat mit einem Tropfen destillirtem Wasser und einem Deckglase. Bei schwachen Vergrösserungen sieht man die Reihen von Zellen meist nur als dunkle Striche, das sind die Zellenkerne von der Kante gesehen; andere Stellen zeigen die Kerne mattroth: Flächenbilder. Den Körper der Zellen, das Protoplasma, sieht man erst bei Anwendung der starken Vergrösserung als scharfen, dunklen Strich in der Seitenansicht Fig. 27, *A*), dagegen sehr blass und zart in der Flächenansicht. (Fig. 27, *B*). Nicht selten sieht man die Zellen geknickt, so dass die Zelle theils von der Kante, theils von der Fläche sichtbar ist. Die Bindegewebsfasern sind als feine parallel laufende Striche zuweilen zu sehen; stets sieht man die feinen scharf konturirten, elastischen Fasern. Man versäume nicht, mit Hilfe der Mikrometerschraube die ganze Dicke des Präparates zu durchmustern.

Will man konserviren, so ersetze man das Wasser durch verdünntes Glycerin (pag. 25).

Nr. 17. Hyaliner Knorpel. Man schneide den sehr dünnen Schwertfortsatz des Frosches mit einer Scheere aus, bringe ihn auf einen trockenen Objektträger, bedecke ihn mit einem Deckglase und untersuche rasch mit starker Vergrösserung. Die Knorpelzelle füllt die Knorpelhöhle vollkommen aus. (Fig. 30, *A*.) Bei längerer Beobachtung lasse man einen Tropfen Kochsalzlösung zufliessen.

Nr. 18. Hyaliner Rippenknorpel. Ohne weitere Vorbereitung lassen sich mit trockenem Rasirmesser feine Schnitte anfertigen, die man in einigen Tropfen Wasser unter Deckglas bringt. Man suche sich die im Durchschnitte des Rippenknorpels glänzenden Stellen aus, welche die starren Fasern enthalten. (Fig. 30, *B*). Will man konserviren, so lasse man einige Tropfen verdünntes Glycerin zufliessen.

Zu Färbungen sind frische Knorpel wenig geeignet, man lege sie zuvor in Alkohol abs. oder in Müller'sche Flüssigkeit und dann in Alkohol (pag. 14) und färbe endlich mit Böhmer'schem Haematoxylin (pag. 16). Einschluss in Damarfirniss hellt stark auf und lässt die feineren Details verschwinden.

Nr. 19. Elastischer Knorpel. Man nehme einen Giessbeckenknorpel des Menschen (besser noch des Rindes); die gelbliche Farbe des Proc. vocal. verräth den elastischen Knorpel. Man schneide so, dass die Grenze zwischen elastischem und hyalinem Knorpel in den Schnitt fällt und betrachte die Schnitte in Wasser. Konservirung wie Nr. 18. Die Entwickelung der elastischen Fasern lässt sich oft auch noch an Knorpeln erwachsener Personen, besonders an Epiglottis und am Proc. vocal. cart. arytän. studiren. (s. Fig. 31, 1.)

Nr. 20. Bindegewebsknorpel. Ligam. intervertebr. des erwachsenen Menschen wird in Stücke von 1—2 cm Seite zerschnitten, in 100 ccm Kleinenberg'scher Pikrinschwefelsäure (pag. 13) 24 Stunden lang fixirt und in 50 ccm allmählich verstärktem Alkohol gehärtet (pag. 14). Nach 3 tägigem Liegen in 90 %igem Alkohol in toto mit Boraxkarmin gefärbt (pag. 18), wieder in Alkohol gehärtet und geschnitten. Konserviren in Damarfirniss (Fig. 32). Schnitte durch Randpartien ergeben auch hyalinen Knorpel; Schnitte durch centrale Theile der Bandscheibe zeigen die (pag. 63) erwähnten Gruppen von Knorpelzellen.

Nr. 21. Knochenschliffe. Die zu Schliffen zu verwendenden Knochen dürfen nicht vor der Maceration getrocknet sein, sondern müssen frisch auf mehrere Monate in Wasser, das mehrmals gewechselt wird, eingelegt werden. Dann werden sie getrocknet, ein Stück zwischen zwei Korkstücken oder zwischen Tuch in einen Schraubstock geklemmt und mit einer Laubsäge ein 1—2 mm dickes Blatt der Quere resp. der Länge nach abgeschnitten. Das Blatt wird mit Siegellack auf die Unterfläche eines Korkstöpsels fest angeklebt (der Siegellack muss das Blatt rings umgeben), das Ganze einen Moment in Wasser getaucht und dann mit einer flachen, feinen Feile ganz eben gefeilt; dabei muss die Feile öfter in Wasser getaucht werden, um die ihr anhängenden Theile abzuspülen und um die Erwärmung des Siegellackes durch die Reibung zu verhindern.

Dann löst man durch Erwärmen des Siegellackes das Knochenblatt ab und klebt es mit der anderen, geebneten Seite auf den Stöpsel. Jetzt wird das Blatt mit der Feile so lange bearbeitet, bis es so dünn geworden

ist, dass der Siegellack durchscheint. Alsdann bringt man das Ganze in 90%igen Alkohol, wo sich binnen wenigen Minuten das Knochenblatt leicht ablösen lässt. Nun nimmt man einen groben Schleifstein, befeuchtet ihn mit Wasser, stellt durch Reiben mit einem zweiten Schleifstein etwas Schmirgel her, legt das Knochenblatt hinein und schleift es auf beiden Seiten in kreisförmiger Bewegung, indem man einen glatten (keine Risse tragenden) Korkstöpsel einfach auf das Knochenblatt aufsetzt; ein Ankleben des Blattes ist nicht nöthig. Hat der Schliff die nöthige Dünne erreicht — man überzeugt sich davon, indem man ihn zwischen Filtrirpapier abtrocknet und dann bei schwacher Vergrösserung betrachtet: der Schliff muss durchsichtig sein —, dann glättet man ihn auf einem feinen Schleifsteine (die Manier ist dieselbe wie das Schleifen auf dem groben Steine) auf beiden Seiten, trocknet ihn dann mit Filtrirpapier ab und polirt ihn. Zu letzterem Zwecke nagele man ein Stückchen Rehleder (Waschleder) glatt auf ein Brett, bestreiche das Leder mit Kreide, und reibe den mit etwas Speichel an die Fingerspitze geklebten Schliff auf und ab. Der bisher matte Schliff wird dadurch eine glänzende Oberfläche erhalten. Zuletzt entferne man die anhaftende Kreide durch Streichen auf reinem Waschleder. Der fertige Schliff wird trocken unter ein Deckglas gebracht, welches man mit Kitt (pag. 22) umrahmt. (Fig. 33.)

Betrachten zuerst mit schwachen dann mit starken[1]) Vergrösserungen. Die Knochenhöhlen und Knochenkanälchen sind mit Luft erfüllt, welche bei der üblichen Beleuchtung der Objekte von unten her schwarz erscheint.

Nr. 22. Sharpey'sche Fasern. Man stelle nach der in Nr. 21 angegebenen Methode einen Knochenquerschliff von der Diaphyse eines Röhrenknochens her. Der fertige, trockene Schliff wird auf 2—5 Minuten in 4 ccm Terpentinöl gelegt und dann in Damarfirniss konservirt. Die an nach anderen Methoden (Nr. 21 und 23) hergestellten Präparaten unsichtbaren Fasern treten hier schon bei schwachen Vergrösserungen deutlich hervor (Fig. 38).

Nr. 23. Für Havers'sche Kanälchen und Knochenlamellen mache man Längs- und Querschnitte durch Knochen, welche man nach vorhergegangener Fixirung und Härtung in 3—9%iger Salpetersäure entkalkt (pag. 14) und dann wieder gehärtet hat. Man wählt dazu einen Metakarpusknochen eines völlig erwachsenen Individuum; kompakte Stücke grösserer Knochen (z. B. des Femur) erfordern zu lange Zeit (mehrere Wochen) zur Entkalkung. Das Periost lasse man am Knochen sitzen. Für Längsschnitte der Havers'schen Kanäle müssen sehr dicke (0,5 mm und mehr) Schnitte angefertigt werden, welche in verdünntem Glycerin zu konserviren sind (Fig. 35). Für Querschnitte und Lamellensysteme braucht man ebenfalls keine sehr dünnen Schnitte; die Lamellen sieht man am besten, wenn man den Schnitt in einigen Tropfen destillirten Wassers betrachtet und den Spiegel so dreht, dass das Objekt nur halb beleuchtet ist; dann sieht man auch die von den Knochenkanälchen herrührenden feinen Streifen, die senkrecht zu den Lamellen verlaufen (Fig. 36). Man konservire in verdünntem Glycerin, das indessen die Lamellensysteme theilweise undeutlich macht. Nicht jede Stelle des Knochens zeigt sämmtliche Lamellensysteme; so fehlen häufig die äusseren und auch die inneren Grundlamellen; macht man Schnitte

1) Ist der Schliff zu dick, so ist oft die Betrachtung mit starken Vergrösserungen unmöglich, da das Objektiv nicht nahe genug an das Präparat gebracht werden kann.

nahe den Epiphysen, so sieht man, wie sich die kompakte Substanz in die Bälkchen der Substantia spongiosa fortsetzt. Die Knochenhöhlen und Knochenkanälchen sind an feuchten Präparaten viel weniger deutlich als an trockenen Schliffen, weil die Konservirungsflüssigkeit die in ihnen enthaltene Luft herausgedrängt hat. (Vergl. Fig. 33 und Fig. 34.)

Nicht selten findet man, dass die konzentrischen Ringe der Havers'schen Lamellen durch eine unregelmässige Linie unterbrochen werden. Bis zu dieser Linie war der schon gebildete Knochen wieder resorbirt worden (pag. 69). Alles, was innerhalb der Linie liegt, ist neuangesetzte Knochenmasse. Diese Bildungen sind unter dem Namen der Havers'schen Räume bekannt (Fig. 36 *h*).

Nr. 24. Knochenmark. Man verschaffe sich aus dem Schlachthause einen halbirten Wirbel eines frisch getödteten Kalbes, kratze mit einem Skalpell die spongiöse Knochensubstanz ab und nehme von der nun blossgelegten tieferen Schichte der Spongiosa etwas von dem rothen Knochenmarke heraus. Man wird nur sehr wenig, die Spitze des Messers eben bedeckendes Mark erhalten; zwei, drei Messerspitzen voll genügen. Sie werden in einem Tropfen Kochsalzlösung auf den Objektträger gebracht, umgerührt und nachdem man ein Stückchen Haar auf das Präparat gelegt hat, mit einem Deckglase bedeckt. Gewöhnlich liegen einige Knochenbälkchen der Spongiosa im Präparat, die ein glattes Auflegen des Deckglases verhindern; die grösseren Bälkchen sind vor dem Bedecken mit der Nadel vom Präparat zu entfernen. Untersucht man dann mit starker Vergrösserung, so sieht man ausser den erwähnten kleinen Knochenbälkchen, Fettzellen und rothen Blutkörperchen Markzellen in verschiedener Grösse und Riesenzellen, aber nicht oder nur selten deren Kerne (Fig. 37, 1). Nun lässt man einige Tropfen Pikrokarmin zufliessen (pag. 25); die Kerne werden schon nach 1—2 Minuten roth, sind aber noch blass (Fig. 37, 2). Ersetzt man das Pikrokarmin erst durch Kochsalzlösung und dann durch verdünntes, angesäuertes Glycerin (pag. 25), so werden die Kerne dunkel, scharf konturirt (Fig. 37, 3). Das zugefügte Haar verhindert das Wegschwimmen vieler Zellen.

Nr. 25. Zu Schnitten des Gelenkknorpels wähle man Metacarpusköpfchen erwachsener Individuen, die nach der Nr. 23 angegebenen Methode behandelt werden. Man fertige Längsschnitte an, welche in verdünntem Glycerin konservirt werden (Fig. 39). Die im hyalinen Knorpel oft vorhandenen parallelen Streifen rühren vom Messer her. Die Körnchen des verkalkten Knorpels sind durch die Entkalkung verschwunden.

Nr. 26. Synovialzotten. Man schneide von einer möglichst frischen Leiche am Rande der Kniescheibe ein Stückchen Gelenkkapsel von ca. 4 cm Seite aus, trage von der glänzenden Innenfläche desselben mit der Scheere einen 2—3 mm breiten Streifen ab, den man, mit einem Tropfen Kochsalzlösung befeuchtet, ohne Deckglas mit schwacher Vergrösserung betrachtet. Am Rande des Streifens bemerkt man die Zotten, deren Blutgefässe oft noch Blutkörperchen enthalten; die glänzenden Kerne der Epithelzellen liegen dicht bei einander (Fig 40). Will man das Präparat konserviren, so färbe man unter dem Deckglase mit Pikrokarmin und konservire in verdünntem Glycerin (pag. 25), doch geht viel von der ursprünglichen Schönheit verloren.

Nr. 27. Zu Präparaten über Knochenentwickelung sind menschliche Embryonen aus dem 4.—5. Monat und thierische Embryonen, Schaf,

Schwein oder Rind von 10 — 14 cm Länge[1]) geeignet. Letztere sind leicht aus Schlachthäusern zu beschaffen. Man bestelle sich die ganzen Uteri („Tragsäcke"). Man lege die ganzen Embryonen (2 — 3 Stück in 1 Liter) in Müller'sche Flüssigkeit auf 4 Wochen. Oefter wechseln (pag. 13). Dann lege man dieselben auf 1 — 6 Stunden in (womöglich fliessendes) Wasser und härte sie in 200 — 400 ccm allmählich verstärktem Alkohol (pag. 14). Nachdem die Embryonen 1 Woche oder länger in 90%igem Alkohol gelegen haben, schneide man den Kopf, die Extremitäten dicht am Rumpfe[2]) ab und lege sie zum Entkalken (pag. 14) in ca. 200 ccm destillirtes Wasser, welchem man 2 — 4 ccm reine Salpetersäure zugesetzt hat. Nach 2—5 Tagen, während welcher man die Entkalkungsflüssigkeit etwa 3 mal gewechselt hat, werden die Extremitäten herausgenommen (der Kopf wird noch nicht ganz entkalkt sein und muss noch einige Tage in der 2%igen Salpetersäure liegen bleiben), in (womöglich fliessendem) Wasser 1 — 6 Stunden ausgewaschen und abermals in allmählich verstärktem Alkohol (pag. 14) gehärtet. Nach etwa 5tägigem Liegen in 90%igem Alkohol schneide man die Extremitäten in ca. 1 cm lange Stücke, die man, wenn sie noch zu weich sein sollten, auf 1—2 Tage in ca. 30 ccm Alkohol absol. einlegen kann.

Zu Präparaten über die ersten Vorgänge der Knochenentwickelung (Fig. 41, 42, 43) mache man von der Beugeseite zur Streckseite gerichtete (sagittale) Längsschnitte durch die in Leber eingeklemmten Phalangen und die (bei den genannten Thieren sehr langen) Metakarpen; gute Schnitte müssen die Achse der Extremitäten treffen, Randschnitte geben unklare Bilder.

Für vorgeschrittenere Stadien mache man vorzugsweise Querschnitte durch Humerus und Femur. Schnitte durch die Diaphyse liefern mehr perichondralen, Schnitte durch die Epiphysen mehr enchondralen Knochen.

Die schönsten Osteoblasten erhält man an Unterkieferquerschnitten, die auch zu Präparaten über Zahnentwickelung zu verwerthen sind.

Für noch spätere Stadien sind Skeletstücke neugeborener Thiere zu verwenden, deren Phalangen zum Theile noch ziemlich frühe Vorgänge erkennen lassen[3]). Die Entkalkung nimmt hier etwas mehr Zeit (bis 8 Tage) in Anspruch.

Für Bindegewebsknochen lege man Flachschnitte durch Scheitel- und Stirnbein der Embryonen.

Sämmtliche Schnitte werden auf ca 10 Minuten in ca. 4 ccm Böhmer'sches Haematoxylin (pag. 16) eingelegt, auf 10 Minuten in ca. 10 ccm destillirtes Wasser übertragen, dann 10 Minuten lang in ca. 4 ccm Pikrokarmin (pag. 18) gefärbt, auf 1/4—1 Stunde in ca 20 ccm destillirtes Wasser gebracht und in Damarfirniss (pag. 22) konservirt.

Ist die Färbung gelungen, so sind Knorpel (besonders die verkalkten Partien) blau, Knochen roth. Zuweilen färbt sich der Knorpel nicht lebhaft blau, alsdann lege man die Schnitte anstatt in die gewöhnliche Haematoxylinlösung in 5 ccm destill. Wasser + 5 Tropfen der filtrirten Haematoxylinlösung. Nach 6 — 14 Stunden wird der Knorpel blau sein. Die Pikrokarminfärbung des Knochens ist oft nicht gleichmässig, die jüngsten Knochenpartien, z. B. die Ränder der Knochenbälkchen sind oft am lebhaftesten gefärbt.

1) Von der Schnauzenspitze bis zur Schwanzwurzel gemessen.
2) Stücke der Wirbelsäule, Rippen geben ebenfalls instruktive Bilder.
3) Die Carpalknochen zeigen noch die ersten Anfänge.

II. Organe der aktiven Bewegung.

1. Quergestreifte Muskulatur.

Nachdem die Elemente der quergestreiften Muskeln schon oben (p. 42) geschildert worden sind, erübrigt nur noch die Vereinigung der Fasern zu Muskeln, ihre Verbindung mit Sehnen und fibrösen Häuten, sowie ihre Gefässe und Nerven zu besprechen.

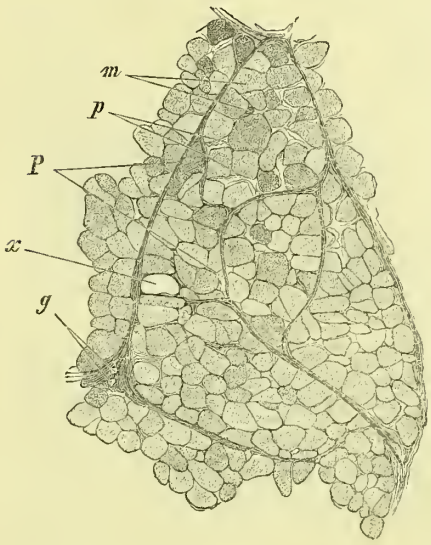

Fig. 48.

Stück eines Querschnittes durch einen Schenkelmuskel (Adduktor) des Kaninchens, 60mal vergr. *P* Perimysium intern., bei *g* zwei Blutgefässdurchschnitte enthaltend. *m* Muskelfasern; sie sind an vielen Stellen auseinandergewichen, so dass man *p* das Perimysium der einzelnen Muskelfasern sehen kann. Bei *x* ist ein Muskelfaserquerschnitt herausgefallen. Technik Nr. 34.

Die Vereinigung der Muskelfasern unter einander erfolgt in der Regel der Art, dass sich dieselben der Länge nach neben und hinter einander legen und durch lockeres Bindegewebe, das Perimysium, zusammengehalten werden; quere Durchflechtungen kommen nur selten (z. B. in der Zunge) vor. Niemals berühren sich benachbarte Muskelfasern mit ihrem Sarkolemm direkt, sondern jede einzelne Muskelfaser ist von einer zarten bindegewebigen Hülle, dem Perimysium der einzelnen Muskelfaser (Fig. 48 *p*) umgeben, welche mit den Nachbarhüllen zusammenhängt.

Indem eine sehr verschieden grosse Anzahl von Fasern durch eine etwas dickere Bindegewebshülle (Perimysium intern. *P*) umfasst wird, kommt es zur Bildung eines Muskelbündels.

Eine Summe von Muskelbündeln [1]) bildet alsdann einen Muskel, der an seiner Oberfläche von einer noch dickeren Bindegewebshülle, dem Perimysium externum, umgeben wird. Sämmtliche Perimysien hängen unter sich zusammen.

Die Verbindung der Muskeln mit Sehnen und fibrösen Häuten (Periost, Fascien) erfolgt so, dass das Perimysium der einzelnen Muskelfaser in das Gewebe der Sehne (resp. des Periostes etc.) übergeht; das Sarkolemm hat dabei keinen Antheil, sondern endet der Muskelfaser eng anliegend, als ein geschlossener Schlauch (Fig. 49).

1) Die Eintheilung in sekundäre Bündel, die in einer gewissen Anzahl tertiäre Bündel bilden, aus deren Vereinigung endlich ein Muskel sich aufbauen soll, ist eine durchaus willkürliche und lässt sich an vielen Präparaten gar nicht erkennen.

Das Perimysium besteht aus fibrillärem Bindegewebe, elastischen Fasern, enthält zuweilen Fettzellen und ist der Träger der Nerven, Blut- und Lymphgefässe. Im Perimysium der einzelnen Muskelfaser sind nur Kapillaren und die Endäste der Nerven enthalten.

Die Blutgefässe der quergestreiften Muskeln sind sehr zahlreich, die Kapillaren gehören zu den feinsten des menschlichen Körpers und bilden

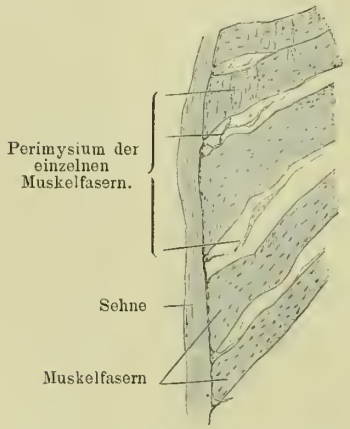

Fig. 49.

Stück eines sagittalen Längsschnittes des Musc. gastrocnemius des Frosches 50 mal vergr. Der oberste Strich deutet auf Perimysium von der Fläche (als quere Linien) gesehen. Technik Nr. 35.

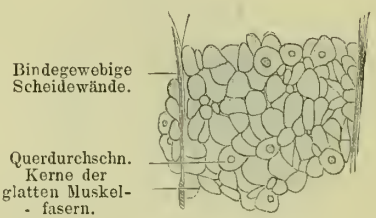

Fig. 50.

Stück eines Querschnittes der Ringmuskelschicht des menschlichen Darmes 560 mal vergrössert. Technik Nr. 94.

ein Netz langgestreckt rechteckiger Maschen. Die Lymphgefässe verlaufen mit den Verästelungen der kleineren Blutgefässe.

Nerven s. bei Nervenendigungen.

2. Glatte Muskulatur.

Die glatten Muskelfasern sind durch eine strukturlose Kittmasse sehr fest mit einander verbunden. Bindegewebige Scheidewände finden sich nur in grösseren Abständen (Fig. 50).

Die Vereinigung erfolgt entweder zu parallelfaserigen Häuten (Darmmuskeln) oder zu komplizirten Flechtwerken (Harnblase, Uterus). Die grösseren Blutgefässe verlaufen in den bindegewebigen Scheidewänden; die Kapillaren dagegen dringen zwischen die Fasern selbst ein und bilden dort langgestreckte Netze. Die ähnlich verlaufenden Lymphgefässe sind in ansehnlicher Menge vorhanden.

Nerven s. bei Nervenendigungen.

TECHNIK.

Nr. 28. Quergestreifte Muskelfasern a) des Frosches. Man schneide mit flach aufgesetzter Scheere in der Richtung des Faserverlaufes aus den Adduktoren eines soeben getödteten Frosches ein ca. 1 cm langes Muskelstückchen, zerzupfe (pag. 10) einen kleinen, von der Innenfläche des

Stückchens entnommenen Theil in einem kleinen Tropfen Kochsalzlösung, setze alsdann einen zweiten grösseren Tropfen derselben Flüssigkeit zu und bedecke, ohne zu drücken, das Präparat mit einem Deckgläschen. Bei schwacher Vergrösserung (50 mal) sieht man die cylindrische Gestalt (Fig. 15), die verschiedene Dicke, zuweilen auch schon die Querstreifung der isolirten Muskelfasern. Bei starker Vergrösserung (240 mal) sieht man deutliche Querstreifung, zuweilen blasse Kerne und glänzende Körnchen. Sehr zahlreiche Körnchen enthaltende Muskelfasern sind pathologisch. Da, wo die Muskelfasern quer durchschnitten sind, sieht man nicht selten die Muskelsubstanz pilzförmig aus dem Sarkolemmschlauche hervorquellen.

b) des Menschen. Sehr schöne Querstreifung habe ich an menschlichen, dem Präparirsaale entnommenen Muskeln gefunden (Fig. 16, 1). Die Leichen waren mit Karbolsäure injizirt worden.

Will man konserviren, so färbe man unter dem Deckglase (pag. 25) mit Pikrokarmin und verdränge nach vollendeter Färbung (ca. 5 Min.) dasselbe durch verdünntes Glycerin.

Nr. 29. Sarkolemm. Man lasse zu Präparat 28a, ein paar Tropfen Brunnenwasser zufliessen (pag. 25). Nach 2—5 Minuten sieht man bei schwacher Vergrösserung (50 mal), wie sich das Sarkolemm in Form durchsichtiger Blasen (Fig. 15, *s*) abgehoben hat; an anderen Stellen, wo sich die zerrissene Muskelsubstanz retrahirt hat, erscheint das Sarkolemm als feiner Streifen (Fig. 15, *s'*).

Nr. 30. Kerne. Präparat 28a anfertigen. Dann lasse man einen Tropfen Essigsäure zufliessen (pag. 25). Schon bei schwacher Vergrösserung erscheinen die geschrumpften, aber scharf konturirten Kerne als dunkle, spindelförmige Striche (Fig. 15, 2).

Nr. 31. Fibrillen. Man lege einen frischen Froschmuskel in 20 ccm 0,1%ige Chromsäure (pag. 5). Nach ca. 24 Stunden erhält man beim Zerzupfen in einem Tropfen Wasser Fasern, deren Enden in Fibrillen aufgefasert sind (Fig. 16, 2). Will man ein Dauerpräparat herstellen, so lege man den Muskel in Wasser (1 Stunde lang), dann in 20 ccm 33%igen Alkohol 10—20 St., zerzupfe sofort oder bewahre ihn dann in 70%igem Alkohol beliebig lange auf bis zum Verarbeiten. Zerzupfen (weiter s. pag. 10). Wenn die Chromsäure durch längeres, mehrwöchentliches Liegen in öfters gewechseltem Alkohol ausgezogen ist, kann man dem Zupfpräparat Pikrokarmin zufliessen lassen (pag. 25) und nach vollendeter Färbung (in feuchter Kammer pag. 25) dieses durch verdünntes Glycerin ersetzen.

Nr. 32. Enden der Muskelfasern. Man lege einen frischen Froschgastrocnemius in 20 ccm konzentrirte Kalilauge (Gläschen zudecken). Nach ca. 30—60 Minuten (in kaltem Zimmer etwas später) zerfällt der Muskel bei leichter Berührung mit einem Glasstabe in seine Fasern. Tritt diese Wirkung nicht ein, so ist die Lauge zu geringprozentig gewesen (s. pag. 11). Man übertrage nun eine Anzahl Fasern in einem Tropfen derselben Lauge auf den Objektträger (die Fasern können nicht in Wasser oder Glycerin untersucht werden, da die hierdurch verdünnte Kalilauge alsbald die Fasern zerstört) und bedecke vorsichtig mit einem Deckglase. Man sieht bei schwacher Vergrösserung die Enden der Muskelfasern und zahlreiche, bläschenförmig gewordene, glänzende Kerne (Fig. 15, 3).

Nr. 33. Verästelte Muskelfasern. Man schneide einem soeben getödteten Frosche die (vorn am Unterkiefer angewachsene, nach hinten freie)

Zunge aus und bringe sie in 20 ccm reine Salpetersäure, welcher ca. 5 gr chlorsaures Kali (es muss noch ungelöstes Kali am Boden des Gefässes liegen bleiben) zugesetzt sind. Nach ca. 15 Stunden hebe man die Zunge mit Glasstäben vorsichtig heraus und lege sie in ca. 30 ccm dest. Wasser, das man öfter wechselt. Hier kann die Zunge bis zu 8 Tagen liegen bleiben, aber auch schon nach 24 St. verarbeitet werden. Zu dem Zwecke bringe man dieselbe in ein zur Hälfte mit Wasser gefülltes Reagenzgläschen und schüttle einige Minuten; die Zunge zerfällt dabei. Nun giesse man das Ganze in ein Schälchen und bringe nach ca. 1 Stunde oder später etwas von dem unterdessen gebildeten Bodensatze in einem Tropfen Wasser auf den Objektträger. Hier kann man mit Nadeln noch etwas isoliren, was jedoch in den meisten Fällen überflüssig ist. Schwache Vergrösserung. Pikrokarminfärbung unter dem Deckglase (pag. 25). Konserviren in verdünntem Glycerin (pag. 6). Fig. 15, 4.

Nr. 34. Bündel quergestreifter Muskeln. Man mache mit einem scharfen Rasirmesser in einen parallelfaserigen Muskel (z. B. in einen Adduktor des Kaninchens) einen tiefen, quer zum Faserverlauf gerichteten Einschnitt und 2—3 cm abwärts von diesem einen zweiten Schnitt, verbinde beide durch Längsschnitte und präparire, ohne zu zerren, dass so umschriebene Stück vorsichtig heraus. Fixiren in 100 ccm 0,1 %iger Chromsäure (pag. 5), nach 14 Tagen 2—3 St. in fliessendem Wasser auswaschen, und in 50 ccm allmählich verstärktem Alkohol härten (pag. 14). Querschnitte ungefärbt in verdünntem Glycerin betrachten (Fig. 48). Man sieht sehr verschieden dicke Muskelfasern, die ganz dünnen sind querdurchschnittene Enden. Obwohl die Muskelfasern cylindrisch sind, also im Durchschnitte rund sein sollen, erscheinen sie hier durch gegenseitigen Druck unregelmässig polygonal. Die Farbe der Querschnitte ist sehr verschieden, einzelne ganz dunkel, andere ganz hell; der Grund dieser Erscheinung ist mir unbekannt. Das Perimysium der einzelnen Muskelfaser ist besser bei starken Vergrösserungen (240 mal) zu sehen.

Nr. 35. Muskel und Sehne. Man präparire einem soeben getödteten Frosche die Haut des Unterschenkels ab, schneide mit einer Scheere das Bein über dem Kniegelenke (dem Ursprung des M. gastrocnemius) ab und fixire Unterschenkel und Fuss in 50 ccm Kleinenberg'scher Pikrinschwefelsäure (pag. 13). Nach ca. 24 Stunden direkt in 50 ccm 70 %igen Alkohol zur allmählichen Härtung (pag. 14 ; nach ca. 6 Tagen schneide man den M. gastrocnemius mit einem Stücke der Achillessehne ab und bringe ihn zum Durchfärben in Boraxkarmin (pag. 18); dann abermaliges Härten mit 90 %igem Alkohol. Beim Schneiden (sagittale Längsschnitte) setze man das Rasirmesser zuerst an die auf der Hinterfläche des Muskels befindliche Sehne. Konserviren in Damarfirniss (pag. 22). Die Querstreifung ist an den Muskelfasern oft spurlos verschwunden (Fig. 49).

Nr. 36. Glatte Muskelfasern isolirt man am besten, wenn man ein Stückchen Magen oder Darm eines soeben getödteten Frosches in 20 ccm Kalilauge bringt und weiter behandelt wie Nr. 32. Fig. 14.

III. Organe des Nervensystems.

Nachdem die Elemente des Nervensystems, die Nervenfasern und Nervenzellen schon (pag. 45) beschrieben worden sind, erübrigt noch, die

Art und Weise ihrer Vereinigung zum Aufbau des centralen und peripherischen Nervensystems zu schildern.

1. Centralnervensystem.

Rückenmark.

Das Rückenmark besteht aus zwei, schon mit unbewaffnetem Auge unterscheidbaren Substanzen, einer weissen und einer grauen, deren Lagerungsbeziehungen am besten an Querschnitten des Rückenmarkes erkannt werden können.

Die weisse Substanz schliesst die graue Substanz rings ein und wird durch einen tiefen vorderen Längsspalt, die Fissura longitudin. anterior, und ein hinteres Septum (früher „Fiss. long. post.“) unvollständig

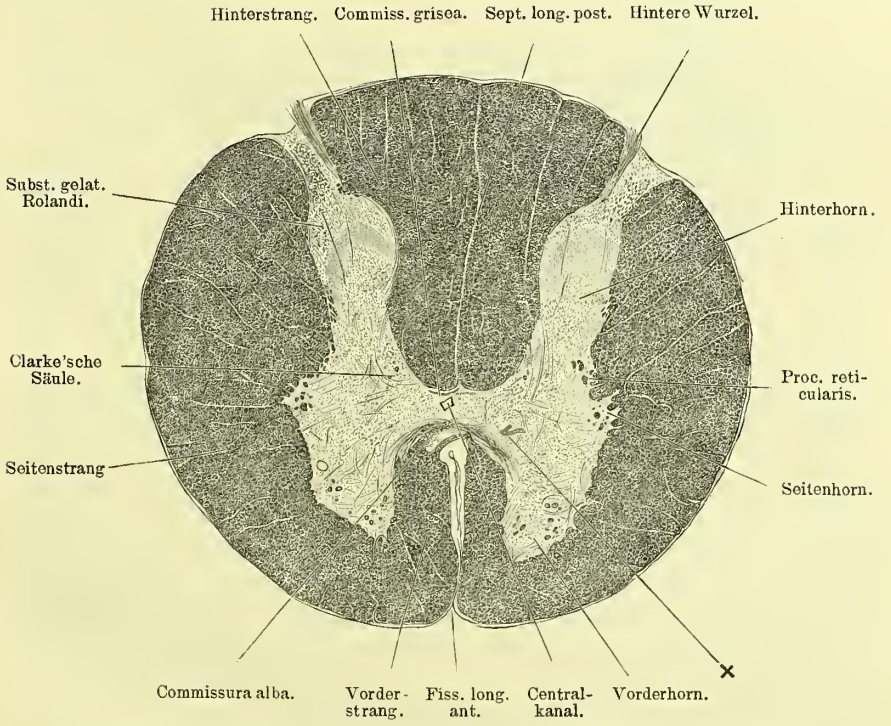

Fig. 51.

Querschnitt durch den Brustthoil des Rückenmarkes eines drei Wochen alten Kindes 13mal vergrössert. Die vorderen Wurzelfasern sind, da sie schräg absteigen, im Querschnitte nur wenig zu sehen. Die hellen Fäden gehören dem Stützgerüste des Rückenmarkes an. × Blutgefäss. Technik Nr. 46.

in eine rechte und linke Hälfte getrennt. Jede Hälfte zerfällt durch die Austrittsstellen der vorderen und hinteren Nervenwurzeln in einen grossen Seitenstrang, in einen Vorder- und einen Hinterstrang. Im unteren Hals- und oberen Brusttheile des Rückenmarkes lässt jeder Hinterstrang zwei Abtheilungen unterscheiden, von denen die mediale zarter

Strang (Goll'scher Str., Funic. gracil.), die laterale Keil-Strang (Funiculus cuneatus) heisst.

Die graue Substanz erscheint auf dem Querschnitte in Form eines H, besteht also im Ganzen aus zwei seitlichen Säulen, welche durch ein frontal gestelltes Blatt, die graue Kommissur, mit einander verbunden werden. An jeder Säule unterscheiden wir ein dickeres Vorderhorn und ein schlankeres Hinterhorn. Am lateralen Theile des Vorderhorns in gleicher Frontalebene mit dem Centralkanale findet sich das besonders im oberen Theile des Brustmarkes deutlich ausgeprägte Seitenhorn. Vom vorderen Umfange der Vorderhörner entspringen in mehreren Bündeln die vorderen, vom hinteren Umfange der Hinterhörner die hinteren Wurzeln der Spinalnerven. An der lateralen Seite der Hinterhornbasis finden sich verflochtene Fortsätze der grauen Substanz, der Processus reticularis. Etwas rückwärts von diesem liegt eine, besonders makroskopisch gut wahrnehmbare, gallertartige Masse, die Substantia gelatinosa Rolandi. In der grauen Kommissur liegt der Querschnitt des das ganze Rückenmark durchziehenden Centralkanales, welcher von einer ähnlichen Masse, der Substantia gelatinosa centralis, umgeben ist. Der Centralkanal ist 0,5—1 mm weit und nicht selten obliterirt. Der vor dem Centralkanale liegende Abschnitt der grauen Kommissur wird vordere, der hinter dem Kanale befindliche Theil hintere Kommissur genannt. Die graue Substanz ist im Hals- und Lendentheile des Rückenmarkes mächtiger als im Brusttheile entwickelt; dem entsprechen Formvariationen der H-Figur. Das Ende des Conus medullaris besteht nur aus weisser Substanz.

Was den feineren Bau des Rückenmarkes betrifft, so besteht die weisse Substanz nur aus markhaltigen Nervenfasern (pag. 47), bei denen die Schwann'sche Scheide jedoch nicht vorhanden ist. Die Dicke der Fasern ist sehr verschieden; die dicksten Fasern finden sich in den Vordersträngen und an den lateralen Theilen der Hinterstränge, die feinsten in den medialen Theilen der Hinterstränge, und in den Seitensträngen da, wo die weisse Substanz an die graue stösst. In den übrigen Partien sind dicke und dünne Fasern gemischt vorhanden. Die meisten Nervenfasern verlaufen der Längsachse des Rückenmarkes parallel, sind also im Querschnitte quer getroffen. Ausserdem kommen schräg verlaufende Fasern vor. Solche liegen vor der grauen Kommissur und bilden, sich spitzwinkelig kreuzend, die weisse Kommissur. (Fig. 51).

Die graue Substanz besteht nicht nur aus Nervenfasern, sondern auch aus Nervenzellen. Die Nervenfasern sind zum Theil markhaltig, zum Theil marklos. Erstere verästeln sich vielfach und treten zum Theil in die weisse Substanz über; ein anderer Theil der markhaltigen Fasern wird zu marklosen Fasern, die endlich in ein sehr feines Gewirr feinster Fibrillen übergehen sollen. Man hat angenommen, dass mit diesem Gewirre die Ausläufer der Protoplasmafortsätze der Ganglienzellen (pag. 45) in Verbindung stehen.

Die Nervenzellen sind multipolare Ganglienzellen von sehr verschiedener Grösse, deren Achsencylinderfortsätze in markhaltige Nervenfasern übergehen. Sie finden sich theilweise vereinzelt, theilweise in Gruppen. Solche Gruppen sind vorzugsweise im Vorderhorn, das auch die grössten Ganglienzellen enthält, gelegen. Im unteren Brust- und oberen Lendentheile des Rückenmarkes ist jederseits eine Gruppe von Zellen als Clarke'sche Säule (Fig. 51.) bekannt. Sie befindet sich in der medialen Hälfte des Hinterhornes nahe der grauen Kommissur.

Das Stützgerüst des Rückenmarkes wird durch zwei genetisch scharf getrennte Bildungen hergestellt: 1. durch Fortsetzungen der bindegewebigen Pia mater, welche als Hüllen von Getässen in die weisse Substanz eindringen. Dieses bindegewebige Stützgerüst wird gegen die graue Substanz zu immer dünner und erstreckt sich nicht in diese hinein. 2. Durch den Nerven-

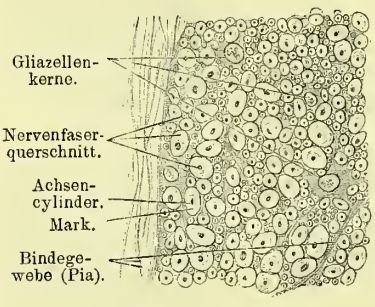

Fig. 52.

Aus einem Querschnitte des menschlichen Rückenmarkes. Weisse Substanz, 560 mal vergr. Technik Nr. 47.

Fig. 53.

Aus einem Querschnitte des menschlichen Rückenmarkes, 240 mal vergr. Die Nervenfaserquerschnitte sind nur theilweise als blasse Kreise zu sehen. Technik Nr. 51.

kitt, Neuroglia, einer weichen, gleichartigen Substanz, die aus der gleichen embryonalen Anlage wie das Rückenmark stammt. Die Neuroglia ist zwischen den einzelnen Nervenfasern und Ganglienzellen gelegen, wie die Kittsubstanz zwischen Epithelzellen, und enthält platte oder sternförmig verästelte, kernhaltige Zellen, die Gliazellen (Fig. 53), in sehr wechselnder Menge. Die Neuroglia gerinnt nach dem Tode und erscheint alsdann in Form eines feinen Netzwerkes. An der Oberfläche des Rückenmarkes, des Gehirns und in der Substantia gelatinosa findet sich ebenfalls ein feines Netzwerk, welches von derselben Abkunft wie die Neuroglia ist, aber aus Hornsubstanz besteht: die granulirte Substanz oder die Hornspongiosa. Auch sie enthält kernhaltige Zellen. Endlich sind noch der gleichen Abkunft die cylindrischen Zellen, welche in einfacher Lage das Lumen des Centralkanales auskleiden. Sie sind in der Jugend mit Flimmerhaaren besetzt; später kommt es nicht selten zu einer vollkommenen Obliteration des Centralkanales, wobei die Cylinderzellen selbst sehr verändert sind. Die nächste Umgebung des Centralkanales (Subst. gel. centr.) besteht nur

aus Hornspongiosa. Cylinderzellen und Hornspongiosa werden auch centraler Ependymfaden des Rückenmarkes genannt. Die Substantia gelat. Roland. enthält neben Hornspongiosa durchtretende Nervenfasern und multipolare Ganglienzellen.

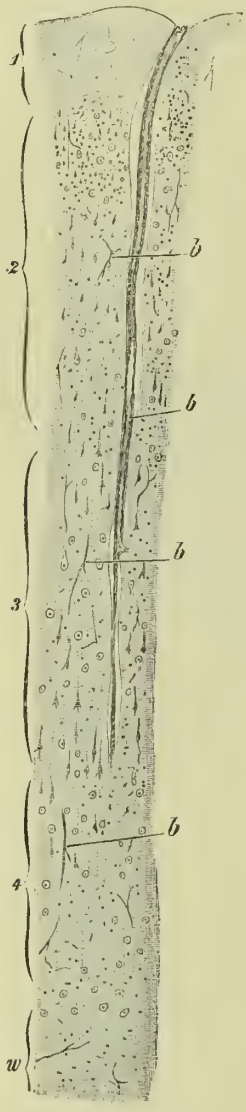

Fig. 54

Stück eines senkrechten Schnittes der Grosshirnrinde des Menschen, 50mal vergr. Zellenpräparat. 1. Zellenarme Schicht. 2. Schicht der kleinen Pyramidenzellen. 3. Schicht der grossen Pyramidenzellen. 4. Schicht der kleinen Nervenzellen. *w* ein Theil der weissen Substanz. *b* Blutgefässe. Technik Nr. 49.

Gehirn.

Die verhältnissmässig einfache Gruppirung der Theile des Rückenmarkes erfährt schon in der Medulla oblongata eine namhafte Komplikation und zwar durch Umlagerung der schon vorhandenen Gebilde sowie durch Auftreten neuer grauer Substanzmassen, die „Kerne" (z. B. Nucleus dentatus olivae) genannt werden. Und doch sind die daselbst befindlichen Komplikationen gering zu nennen im Vergleiche mit den in Klein- und Grosshirn bestehenden Einrichtungen. Hier reichen die der mikroskopischen Anatomie zur Verfügung stehenden Mittel nicht aus, hier sind wir auf die Hilfe der Entwickelungsgeschichte, sowie auf die Erfahrungen angewiesen, welche wir aus dem Studium des erkrankten Centralnervensystems (der unter gewissen Bedingungen eintretenden sekundären Degenerationen) schöpfen. Eine eingehende Benutzung dieser Hilfsmittel, ein Wiedergeben der durch sie gewonnenen Resultate würde von unserem hier gesteckten Ziele weitab führen und den Umfang dieses Buches über Gebühr ausdehnen. Unter diesen Umständen kann die Beschreibung des Gehirnes nur in fragmentarischer Behandlung zur Ausführung gelangen.

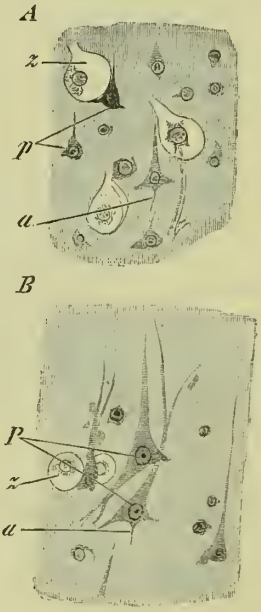

Fig. 55.

Theile des Schnittes Fig. 54, 240mal vergr. *A* Aus der Schicht der kleinen Pyramidenzellen (*p*). *B* Aus der Schicht der grossen Pyramidenzellen (*p'*). *a* Achsencylinderfortsatz. Die hellen Räume um die Zellen *z* sind wahrscheinlich durch die Fixirung stark erweiterte pericelluläre Lymphräume. S. näheres Technik Nr. 49.

Das Gehirn besteht wie das Rückenmark aus weisser und grauer Substanz, welche hinsichtlich ihres feineren Baues im Ganzen mit jenen des Rückenmarkes über-

einstimmen. Die Vertheilung der beiden Substanzen aber ist im Gehirn eine viel mannigfaltigere, als im Rückenmarke.

Die graue Substanz kommt im Gehirn in vier Anhäufungen vor:

a) Als eine die gesammte Oberfläche der Grosshirnhemisphären überziehende Ausbreitung, der Grosshirnrinde,

b) in Form diskreter Herde, welche in den Grosshirnganglien (Streifenhügel, Sehhügel und Vierhügel) ihren Sitz haben,

c) als Auskleidung der Hirnhöhlen: Grau der centralen Höhlen („centrales Höhlengrau"); dasselbe ist die direkte Fortsetzung der grauen Substanz des Rückenmarkes,

d) als eine die Kleinhirnoberfläche überziehende Ausbreitung, die Kleinhirnrinde.

Auch im Innern des Kleinhirns finden sich diskrete Herde.

Alle diese Anhäufungen stehen durch Faserzüge weisser Substanz mit einander in vielfacher Verbindung.

ad a) Grosshirnrinde.

Sie besteht aus zwei Hauptzonen, deren jede wieder in zwei nicht scharf von einander abgegrenzte Schichten zerfällt.

Die äussere Hauptzone besteht: 1. aus der zellenarmen Schicht; diese enthält nur eine geringe Anzahl kleiner, eckiger Ganglienzellen; ihr Hauptbestandtheil wird gebildet durch markhaltige Nervenfasern von verschiedener Dicke, welche ein dichtes Flechtwerk bilden. Die Richtung der Fasern ist meist eine der Oberfläche parallele. 2. Aus der Schicht der kleinen Pyramidenzellen. Hier finden sich ausser einem Flechtwerke dünner, markhaltiger Nervenfasern und kleinen, unregelmässig gestalteten Ganglienzellen (sog. „Körner") kleine Ganglienzellen von pyramidenförmiger Gestalt; die Spitze derselben ist der Gehirnoberfläche, die Basis, aus welcher der Achsencylinderfortsatz entspringt, der weissen Substanz (dem Marke) zugewendet. Zwischen dieser und der nächsten (der inneren Hauptzone angehörigen) Schicht findet sich ein dichtes Flechtwerk markhaltiger Nervenfasern.

Die innere Hauptzone besteht: 1. (3) aus der Schicht der grossen Pyramidenzellen. Diese Ganglienzellen haben die gleiche Form wie die kleinen Pyramidenzellen und unterscheiden sich von diesen nur durch ihre bedeutende Grösse. (Die Länge schwankt zwischen 11 und 120 μ.), Auch in dieser Schicht sind markhaltige Nervenfasern, welche in Bündel vereint, senkrecht in die Höhe steigen, vorhanden. Sie stammen aus der nächstunteren Schicht (4) und lösen sich gegen die Oberfläche der grossen Pyramidenzellenschicht in ein Flechtwerk auf. 2. (4) aus der Schicht der kleinen Nervenzellen. Hier sind zahlreiche kleine Ganglienzellen („Körner") gelegen, an denen bis jetzt noch kein Achsencylinderfortsatz nachgewiesen werden konnte. Diese letzte Schicht wird von

ansehnlichen Bündeln markhaltiger Nervenfasern durchsetzt, welche von der weissen Substanz, dem Marke, her in senkrechter Richtung in die Höhe steigen.

Der Bau der Grosshirnrinde erfährt an bestimmten Stellen gewisse Modifikationen. So sind am Gyrus hippocampi und G. uncinatus die in der zellenarmen Schicht befindlichen Nervenfasern in grösserer Menge vorhanden und bilden eine netzförmig ausgebreitete, weisse Lage (Substantia reticularis alba). In der Umgebung der Fissura calcarina ist die zwischen kleinen und grossen Pyramidenzellen gelegene Schicht zu einem schon mit unbewaffnetem Auge wahrnehmbaren Streifen, dem Vicq d'Azyr'schen Streifen, entwickelt. Ausserdem finden sich an vielen Stellen geringere und bedeutendere Abweichungen, welche eine Eintheilung nach der oben gegebenen Schilderung sehr erschweren können.

Endlich betheiligen sich an dem Aufbaue der Grosshirnrinde noch die von der Pia her eindringenden, Blutgefässe führenden, bindegewebigen Fortsetzungen, ferner Neuroglia (Hornspongiosa) (pag. 83) und ein Filzwerk feinster markloser Nervenfasern, das aus den Protoplasmafortsätzen der verschiedenen Ganglienzellen hervorgegangen ist.

ad b) Grosshirnganglien.

Die graue Substanz der Grosshirnganglien besteht aus Ganglienzellen von verschiedener Grösse, markhaltigen Nervenfasern und Neuroglia. Die makroskopisch zu Tage tretenden Farbenunterschiede beruhen auf verschiedenen Mischungsverhältnissen von multipolaren Ganglienzellen und Nervenfasern; Reichthum an Ganglienzellen macht sich durch eine dunkle, rothbraune, Reichthum an Nervenfasern durch eine helle, gelbgraue Farbe bemerklich.

ad c) Grau der centralen Höhlen.

Dasselbe erstreckt sich vom Boden der Rautengrube durch den Aquaeductus Sylvii bis in die mittlere Gehirnkammer und bis zu dem Tuber cinereum und dem Infundibulum. Das Grau ist als die Ursprungsstätte der Hirnnerven besonders bemerkenswerth. Es besteht aus Neuroglia, Nervenfasern und Ganglienzellen, die meist multipolar sind, an einzelnen Stellen aber durch ihre Grösse (z. B. im Hypoglossuskerne) oder durch ihre eigenartige Gestalt (kugelige Ganglienzellen im oberen Vierhügelpaare) ausgezeichnet sind.

Wie der Centralkanal des Rückenmarkes von Neuroglia und Cylinderzellen ausgekleidet wird, so wird auch die Fortsetzung desselben (Boden der Rautengrube, Aquaeductus Sylvii, innere Oberfläche der mittleren und der seitlichen Gehirnkammer) von dem ebenso zusammengesetzten Ependym der Ventrikel ausgekleidet, dessen cylindrische oder kubische Zellen bei Neugeborenen und z. Th. auch noch bei Erwachsenen Flimmerhaare tragen.

ad d) Kleinhirnrinde.

Sie besteht aus drei Schichten, von denen die äusserste und die innerste schon makroskopisch, die mittlere dagegen nur mikroskopisch erkennbar ist.

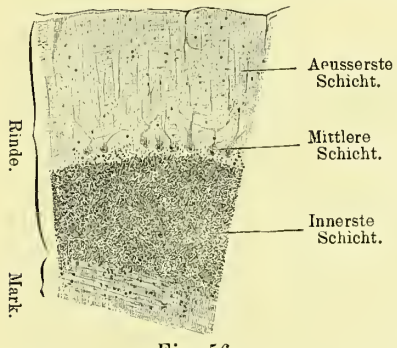

Fig. 56.
Stück eines senkrechten Schnittes durch die Kleinhirnrinde des Menschen, 50 mal vergrössert. Technik Nr. 49.

1. Die äusserste „graue" Schicht ist durch ihre graue Farbe charakterisirt. Sie besteht vorwiegend aus Neuroglia (Hornspongiosa) und aus einzelnen Zellen, die wahrscheinlich nicht nervöser Natur sind. Dazu kommt ein dichtes Netzwerk feiner Nervenfasern, welches aus den Verästelungen der Protoplasmafortsätze der Ganglienzellen der

2. mittleren Schicht hervorgegangen ist. Sie besteht nur aus einer einfachen Lage grosser, rundlicher, multipolarer Ganglienzellen („Purkinje'sche Zellen"). Von der der Kleinhirnoberfläche zugewendeten Seite der Zellen gehen meist zwei (Protoplasma-) Fortsätze aus, deren nächste Verästelungen mit der Form eines Hirschgeweihes grosse Aehnlichkeit haben. Von der entgegengesetzten Seite entspringt der Achsencylinderfortsatz (Fig. 57), welcher die innerste Schicht durchziehend in die weisse Substanz des Kleinhirns übergeht. An der Grenze zwischen äusserster und mittlerer Schicht verlaufen in horizontaler Richtung markhaltige Nervenfasern.

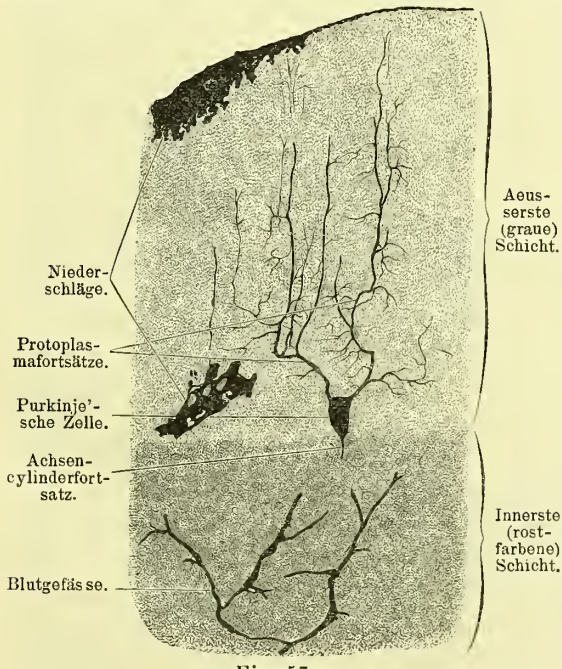

Fig. 57.
Stück eines senkrechten Schnittes der Kleinhirnrinde des Menschen. Purkinje'sche Zelle. 80 mal vergr. Technik Nr. 51.

3. Die innerste Schicht (rostfarbene oder Körnerschicht) besteht aus vielen Lagen kleiner Zellen, deren Kern gross, deren Protoplasma nur gering entwickelt ist. Die Zellen sind zum Theil bipolare Ganglienzellen, zum Theil gehören sie wohl auch der Stützsubstanz an. In dieser Schicht findet sich ein Geflecht markhaltiger Nervenfasern.

Die weisse Substanz des Gross- wie des Kleinhirns, das „Mark", besteht abgesehen von den Elementen der Stützsubstanz, durchaus aus markhaltigen Nervenfasern, deren Dicke zwischen 2, 5 und 7 μ schwankt. Die Schwann'sche Scheide fehlt.

Die Hypophysis cerebri besteht aus zwei genetisch verschiedenen Theilen: 1. einem hinteren, kleineren Lappen, der dem Gehirn (Fortsetzung des Infundibulum) angehört, aber nur wenig Nervenfasern, sondern meist Bindegewebe und Blutgefässe enthält; 2. einen vorderen grösseren Lappen, welcher einer Ausstülpung der embryonalen Mundbucht sein Dasein verdankt. Dieser Lappen enthält eingebettet in lockeres, Gefässe tragendes Bindegewebe, Drüsenschläuche, die meist von kubischen bald helleren, bald dunkleren Epithelzellen ausgefüllt werden (Fig. 58). Ein Lumen ist nur an wenigen Stellen (an der Grenze gegen den kleineren Lappen) vorhanden.

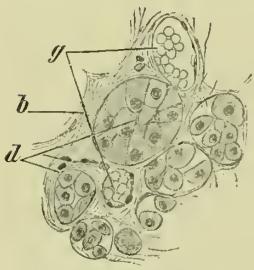

Fig. 58.

Aus einem Schnitte der Hypophysis cerebri des Menschen, 240 mal vergrössert. *d* Mit kubischen Zellen ausgefüllte Drüsenschläuche. *g* Blutgefässquerschnitte, Blutkörperchen enthaltend. *b* Bindegewebe. Technik Nr. 50.

Die Zirbel (Epiphysis) ist aus einer Falte der primitiven Hirnwand hervorgegangen und besteht aus (Epithel-) Zellen, die theilweise mit zarten Ausläufern versehen sind, und einer bindegewebigen Hülle, von welcher Fortsetzungen ins Innere der Zirbel gehen. In der Zirbel finden wir fast regelmässig den Hirnsand, Acervulus cerebri, sehr verschieden grosse, rundliche Konkretionen mit unebener maulbeerartiger Oberfläche (Fig. 59). Sie bestehen aus einer organischen Grundlage und kohlensaurem Kalk nebst phosphorsaurem Magnesia.



Fig. 59.

Hirnsand aus der Zirbel einer 70jährigen Frau, 50 mal vergrössert. Technik Nr. 52.

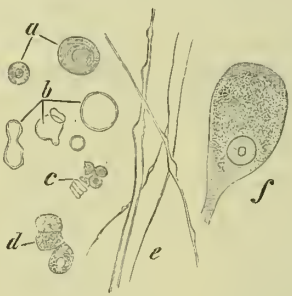

Fig. 60.

Aus einem Zupfpräparate der grauen Höhlenschicht des Menschen, 240mal vergröss. *a* Corpuscula amylacea. *b* Myelintropfen. *c* Rothe Blutkörperchen. *d* Ependymzellen. *e* Markhaltige Nervenfasern. *f* Ganglienzelle. Technik Nr. 53.

Nicht selten (besonders im Alter) finden sich in der Hirnsubstanz runde oder biskuitförmige Körper (Fig. 60 *a*) mit deutlicher Schichtung, welche sich mit Jod und Schwefelsäure violett färben, also dem Amylum verwandt sind. Diese Corpuscula amylacea sind fast regelmässig an den Wänden der Hirnhöhlen, aber auch noch an vielen anderen Orten, sowohl in der grauen, wie in der weissen Substanz vorhanden.

Hüllen des Centralnervensystems.

Zwei bindegewebige Häute umschliessen Hirn und Rückenmark: die harte und die weiche Hirn- (resp. Rückenmarks-) Haut.

Die harte Rückenmarkshaut (Dura mater spinalis) besteht aus straffaserigem Bindegewebe und vielen elastischen Fasern, dazu kommen platte Bindegewebs- und Plasmazellen (s. pag. 53 und Fig 62). Ihre innere Oberfläche ist mit einer einfachen Epithelzellenlage überzogen. Sie ist arm an Blutgefässen und Nerven.

Die harte Hirnhaut (Dura mater cerebralis) ist zugleich Periost der inneren Schädelfläche und besteht aus zwei Schichten: 1. aus einer inneren, welche der Dura mater spinalis entspricht und ebenso gebaut ist wie diese und 2. aus einer äusseren Schicht, welche dem Periost des Wirbelkanales entspricht. Sie besteht aus den gleichen Elementen, wie die innere Schicht, nur verlaufen die äusseren Fasern in einer die inneren Fasern kreuzenden Richtung. Die äussere Schicht ist reich an Blutgefässen, welche von da in die Schädelknochen eindringen.

Die weiche Hirn- (resp. Rückenmarks-) Haut ist ein zweiblätteriger Sack. Das äussere Blatt („Arachnoidea" der Autoren) ist an seiner freien Oberfläche mit einer einfachen Epithelzellenschicht bekleidet und steht mit der Dura mater in keiner festen Verbindung. Das innere Blatt („Pia mater") liegt der Hirn- (resp. Rückenmarks-) oberfläche fest auf und schickt gefässhaltige Fortsätze in die Substanz dieser. Arachnoidea und Pia sind durch zahlreiche von der Innenfläche der Arachnoidea zur Aussenfläche der Pia ziehende Bälkchen und Blättchen miteinander verbunden. Von der Aussenfläche der Arachnoidea erheben sich an bestimmten Stellen (zu Seiten des Sinus longitud. sup.) hernienartige Ausbuchtungen, welche die verdünnte Dura mater vor sich herstülpend in die venösen Sinus der letzteren hineinragen. Das sind die sogenannten Arachnoidealzotten, welche unter dem Namen „Pacchionische Granulationen" lange Zeit für pathologisch gehalten wurden. Die weiche Hirnhaut besteht aus feinen Bindegewebsbündeln und platten Zellen, welche die Innenfläche der Arachnoidea und die oben erwähnten Bälkchen überkleiden.

Die Telae chorioideae und Plexus chorioidei bestehen aus Bindegewebe und zahlreichen Blutgefässen, deren feine Verästelungen zu Läppchen vereint in die Hirnhöhlen hinabhängen. Sie sind von einer einfachen Lage kubischer, beim Neugeborenen flimmernder Ephithelzellen überzogen, welche Pigmentkörnchen oder auch Fettropfen einschliessen.

Die Blutgefässe des Centralnervensystems bilden ein in der grauen Substanz engmaschiges, in der weissen Substanz weites Netz von Kapillaren, welche überall mit einander zusammenhängen. Sämmtliche Blutgefässe besitzen noch eine zweite sog. adventitielle Scheide, welche oft nur aus einer einfachen Schicht platter Epithelzellen hergestellt wird (s. ferner pag. 90). Die Wand der venösen Sinus durae matris wird nur durch eine aus platten Epithelzellen gebildete Haut hergestellt.

Lymphbahnen des Centralnervensystems:

1. Zwischen Dura und Arachnoidea findet sich ein kapillarer Spalt. der Subduralraum, welcher mit den tiefen Lymphgefässen und Lymph-

knoten des Halses (wenigstens bei Kaninchen und Hund), ferner mit den Lymphbahnen der peripherischen Nerven, mit den Lymphgefässen der Nasenschleimhaut, mit feinen Spalten (Saftbahnen) in der Dura und endlich um die Arachnoidealzotten mit den venösen Durasinus zusammenhängt. Die im Subduralraum befindliche Flüssigkeit ist eine sehr spärliche.

2. Der Subarachnoidealraum, das ist der von Balken und Blättchen durchzogene Raum zwischen beiden Blättern der weichen Hirnhaut. Er hängt zusammen mit den Saftbahnen der peripherischen Nerven, mit den Lymphgefässen der Nasenschleimhaut, mit dem Binnenraume der Hirnventrikel und des Centralkanales. Die im Subarachnoidealraume befindliche Flüssigkeit ist eine sehr reichliche, sie heisst Liquor cerebrospinalis.

3. Vom Subarachnoidealraume aus lassen sich noch die innerhalb der adventitiellen Scheide der Blutgefässe (pag. 89) befindlichen Räume injiziren. Sie heissen adventitielle Lymphräume.

Dem Lymphgefässsystem können nicht direkt zugezählt werden Räume, welche nur durch Injektion in die Hirnsubstanz selbst gefüllt werden. Diese Räume finden sich 1. in der Umgebung der grösseren Ganglienzellen der Grosshirnrinde, sowie vieler Gliazellen, pericelluläre Räume, 2. ausserhalb der adventitiellen Blutgefässscheiden, perivasculäre R., 3. zwischen Pia und Hirnsubstanz, epicerebrale R. Sie können als ein eigenes Saftbahnsystem bezeichnet werden.

2. Peripherische Nerven.

Die cerebrospinalen Nerven bestehen zumeist aus markhaltigen Nervenfasern von verschiedener Dicke und nur vereinzelten marklosen Nervenfasern; sie erscheinen deshalb bei auffallendem Lichte weiss. Die Art und Weise ihrer Vereinigung zeigt viele Uebereinstimmung mit derjenigen der quergestreiften Muskelfasern. Dem entsprechend umgiebt eine aus lockerem Bindegewebe und elastischen Fasern gebildete, oft Fettzellengruppen enthaltende Hülle, das Epineurium (Fig. 61) den ganzen Nerven. Ins Innere des Nerven ziehende, bindegewebige Fortsetzungen

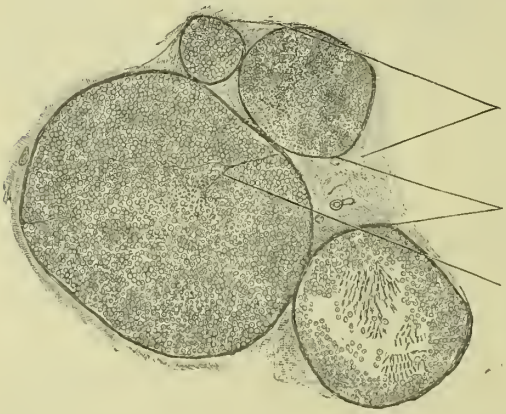

Fig. 61.
Stück eines Querschnittes eines peripherischen (Spinal-) Nerven des Kaninchens, 50 mal vergr. Im rechten unteren Nervenfaserbündel sind die Nervenfaserquerschnitte theils herausgefallen, theils durch Druck auf die Seite gelegt. Vergl. Technik Nr. 41b.

des Epineurium umhüllen die (sogen. sekundären) Nervenfaserbündel, deren jeder von konzentrischen Bindegewebslamellen, dem Perineurium umfasst wird. Von diesem ausgehende Septa dringen ins Innere des (sekundären) Nervenfaserbündels; man hat sie Endoneurium genannt. Endlich zweigen sich von diesen wiederum feine Blätter, die „Fibrillenscheiden" ab, welche (entsprechend dem Perimysium der einzelnen Muskelfaser) jede einzelne Nervenfaser umgeben. Die genannten Hüllen stehen mit Fortsetzungen der harten und weichen Hirnhaut in direkter Verbindung. Perineurium und Endoneurium bestehen nicht nur aus Bindegewebsfasern, sondern auch aus elastischen Fasern und aus einer variablen Zahl konzentrischer Häutchen. Jedes derselben wird durch eine einfache Lage platter Bindegewebszellen gebildet, deren Grenzen durch Höllensteinlösungen sichtbar gemacht werden können. Auch die Fibrillenscheide besteht ausser feinen Bindegewebsbündeln aus solchen platten Zellen. Theilungen der Nervenfasern kommen während des Verlaufes nicht vor (erst an der Peripherie); dagegen zweigt sich nicht selten eine verschieden grosse Anzahl von Nervenfasern von einem Nervenfaserbündel ab, um mit einem anderen Nervenfaserbündel in Verbindung zu treten. Daraus resultirt ein spitzwinkeliges Geflecht von Faserbündeln.

Die sympathischen Nerven sind theils von mehr weisser, theils von mehr grauer Farbe, welche von der mehr oder weniger grossen Anzahl feiner markhaltiger Nervenfasern herrührt, so enthalten z. B. die Nn. splanchnici viele markhaltige Nervenfasern; in den grauen Sympathicusnerven, z. B. in den Zweigen der Bauch- und Beckengeflechte sind sehr wenige feinste markhaltige, dagegen viele marklose Nervenfasern vorhanden. Ihre Vereinigung geschieht durch Bindegewebe, durch welches sie zu Bündeln zusammengehalten werden. Die grossen Aeste der sympathischen Nerven der Leber, Niere und Milz sind nicht zu soliden Bündeln geordnet, sondern zu Röhren, welche einen achsialen Raum (Lymphraum?) begrenzen.

Die Blutgefässe verlaufen innerhalb des Epineurium in longitudinaler Richtung und bilden langgestreckte Kapillarnetze, deren Träger das Peri- und das Endoneurium sind.

Die Lymphbahnen finden sich in den kapillaren Spalten zwischen den Lamellen des Perineurium und zwischen den einzelnen Nervenfasern, so dass jede Nervenfaser von Lymphe umspült ist. Sie stehen nur in Zusammenhang mit dem Subdural- und Subarachnoidealraum; gegen die die Nerven umgebenden Lymphgefässe sind sie geschlossen.

3. Die Ganglien.

Unter Ganglien verstehen wir im Verlaufe der peripherischen Nerven eingeschaltete Ganglienzellengruppen, die meist makroskopisch sichtbar sind. Alle Ganglien bestehen aus Nervenfasern, die zu kleinen Bündeln vereint sind und zwischen sich die theils in Längsreihen, theils in rundlichen Gruppen

gelagerten Ganglienzellen fassen. Eine bindegewebige Hülle, die Fortsetzung des Perineurium, umgiebt die äussere Oberfläche des Ganglion und sendet Nerven und Ganglienzellen umfassende Fortsetzungen ins Innere des Ganglion. Die Ganglien sind sehr reich an Blutgefässen, deren Kapillaren die einzelnen Zellen umspinnen. Hinsichtlich des feineren Baues bestehen Unterschiede zwischen den Spinalganglien und den sympathischen Ganglien.

Die Spinalganglien enthalten meist grosse, rundliche Ganglienzellen, welche von einer kernhaltigen Hülle (Fig. 62) umgeben werden; diese Hülle

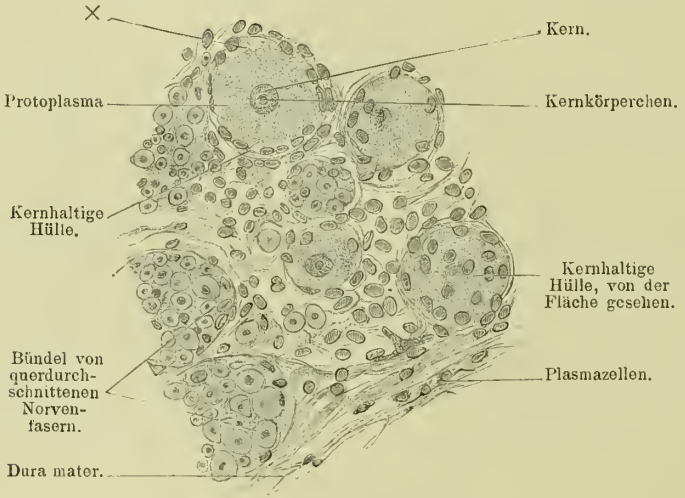

Fig. 62.

Stück eines Quorschnittes des Ganglion Gasseri des Menschen, 240 mal vergrössert. Bei × hat sich das Protoplasma der Ganglienzelle retrahirt und täuscht einen Fortsatz vor. In der Achse der querdurchschnittenen Nervenfasern sieht man den Achsencylinderquerschnitt. Technik Nr. 55.

besteht aus platten Bindegewebszellen, welche in konzentrischen Lagen der Ganglienzelle aufliegen und von einer Fortsetzung der Schwann'schen Scheide herrühren. Die oft Pigmentkörnchen enthaltenden Ganglienzellen der Spinalganglien sind unipolar, der Fortsatz erhält sehr bald nach dem Austritte eine Markscheide. Nicht selten theilt sich der Fortsatz nach kurzem Verlaufe T förmig in zwei Aeste. Die Nervenfasern der Spinalganglien sind markhaltig und besitzen eine Schwann'sche Scheide. Ueber den Zusammenhang der Fasern mit den Zellen sind unsere Kenntnisse noch sehr lückenhaft. Sicher ist, dass die motorischen Nervenfasern mit den Ganglienzellen nichts zu thun haben; von den T förmigen Fasern ist es wahrscheinlich, dass der eine Ast centralwärts, der andere peripheriewärts verläuft. Demgemäss würden die Ganglienzellen mit dem noch ungetheilten Fortsatze in den Verlauf sensibler Fasern eingeschaltet sein.

Den gleichen Bau wie die Spinalganglien besitzen: Das Gangl. Gasseri, Gangl. jugul. n. vagi, Gangl. petros. n. glossopharyngei, die Ganglien im Stamme des N. acustieus und vielleicht das G. genicul. nerv. facial.

Die sympathischen Ganglien enthalten kleinere, oft pigmentirte, ebenfalls mit einer kernhaltigen Hülle umgebene Ganglienzellen, die mit einem oder zwei (Kaninchen, Meerschweinchen) Kernen ausgestattet sind. Die Ganglien-

Fig. 63.
Stück eines Querschnittes des Gangl. cervic. supr. des Menschen, 240 mal vergr. Technik Nr. 56.

zellen der sympathischen Ganglien sind multipolar[1]). Die Nervenfasern sind theils feine, markhaltige, theils marklose (Remak'sche). Ueber die Verbindung derselben mit den Ganglienzellen wissen wir noch nichts.

4. Peripherische Nervenendigungen.

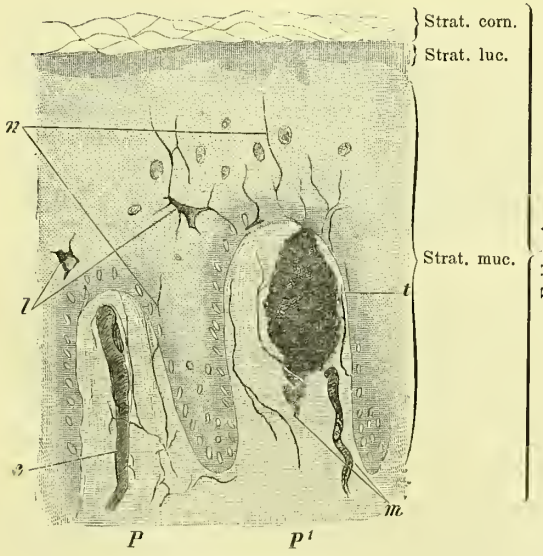

Fig. 64.
Senkr. Schnitt durch die Haut der grossen Zehe eines 25jähr. Mannes, 240 mal vergr. Zellenkerne des Strat. muc. nur in der tiefsten Schicht deutlich. *l* Langerhans'sche Zellen. *n* Intraepitheliale Nervenfasern. *PP*¹ Zwei Coriumpapillen. *P* enthält eine Kapillarschlinge *c*, von der nur ein Schenkel sichtbar ist. *P*¹ enthält ein Tastkörperchen *t*, an welches zwei markhaltige Nervenfasern *m* herantreten. Ausserdem sind in beiden Papillen marklose Nervenfasern gelegen.
Technik Nr. 57.

Endigungen der sensitiven Nerven.

Die Endigungen der sensitiven Nerven sind sehr verschiedenartige. Es giebt 1. freie Nervenendigungen; 2. Nervenendigungen in Terminalkörperchen; 3. Nervenendigungen an (in?) stäbchenförmigen Zellen, an den Sinneszellen.

ad 1. Die freien Endigungen finden in der Weise statt, dass die Nervenfasern nach Verlust ihrer Markscheide sich wiederholt theilend in feine Spitzen auslaufen. Derartige Endigungen kommen vorzugsweise im geschichteten Epithel vor.

[1]) Die sympathischen Ganglienzellen der Fische sind bipolar.

Sie sind mit Sicherheit im Hornhautepithel (s. Fig. 190) gefunden worden, ferner in der Schleimhaut der Mundhöhle (s. Fig. 207) und in den tieferen Schichten der Epidermis. In letzteren sieht man auch mit langen, verästelten Ausläufern versehene Zellen, die Langerhans'schen Zellen, die wahrscheinlich aus dem Corium eingedrungene Wanderzellen (pag. 38) sind. (Fig. 64).

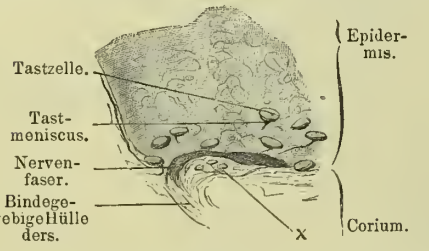

Fig. 65.

Aus einem senkrechten Schnitte durch die Haut der grossen Zehe eines 25jährigen Mannes, 240mal vergr. Grenzkonturen der Zellen und Kerne der Epidermis (Stiat. muc.) nur undeutlich zu sehen. × Tastzellen im Corium, den Verästelungen einer feinen Nervenfaser aufsitzend. Technik Nr. 57.

ad 2. Die Terminalkörperchen sind selten aus einer Zelle, meist aus mehreren eigenthümlichen Zellen geformte Gebilde, an welche sich das verschieden gestaltete Nervenende anlegt. Wir unterscheiden a) einfache Tastzellen, b) zusammengesetzte Tastzellen, c) Endkolben, d) Tastkörperchen.

ad a) Die einfachen Tastzellen sind ovale, kernhaltige, 6—12 μ grosse Zellen (Fig. 65), welche entweder in den tiefsten Schichten der Epidermis oder in den angrenzenden Partien des Corium gelegen sind. Marklose Nervenfasern legen sich mit einer schalenförmigen Verbreiterung, dem Tastmeniscus, an die Unterfläche der Tastzellen.

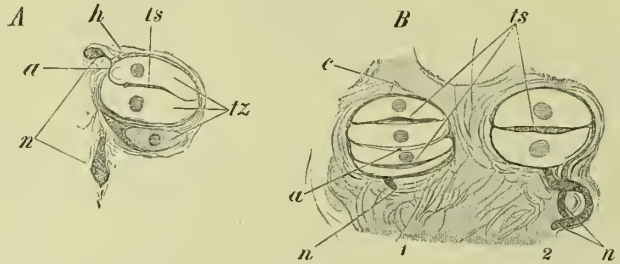

Fig. 66.

Aus senkrechten Schnitten durch die Wachshaut des Oberschnabels einer Gans, 240mal vergr. *A* Zusammengesetzte Tastzelle (einfaches Tastkörperchen) parallel der Nerveneintrittsstelle durchschnitten. *n* Markhaltiger Nerv nur stückweise vom Schnitte getroffen. *a* Achsencylinder. *ts* Tastscheibe senkrecht durchschnitten. *h* Bindegewebige Hülle. *tz* Tastzellen, die unterste nur wenig angeschnitten. *B* Zwei zusammengesetzte Tastzellen quer zur Nerveneintrittsstelle durchschnitten. 1. Aus 4 Tastzellen bestehendes „einfaches Tastkörperchen". 2. Zwillingstastzelle. *ts* Tastscheiben. *a* Achsencylinderquerschnitt. *n* Markhaltige Nerven. *c* Corium. Technik Nr. 58.

ad b) Die zusammengesetzten Tastzellen (Grandry'sche, Merkel'sche Körperchen) bestehen aus zwei oder mehreren kuchenförmigen Zellen, deren jede, grösser wie die einfachen Tastzellen 15 μ hoch und 50 μ breit ist und einen bläschenförmigen Kern enthält. Eine markhaltige Nervenfaser (Fig. 66*n*) tritt an die zusammengesetzte Tastzelle und senkt sich mit dem Achsencylinder (*a*) in eine flache Scheibe (*ts*), Tastscheibe, die zwischen zwei Tastzellen (*tz*) gelegen ist. Das Nervenmark hört an der Eintrittsstelle der Faser auf, das Perineurium setzt sich in die bindegewebige Umhüllung (*h*) der zusammengesetzten Tastzelle fort. Die aus zwei Tastzellen bestehenden Gebilde heissen Zwillingstastzellen (*B* 2), die aus mehreren, drei und vier Tastzellen aufgebauten wurden „einfache Tastkörperchen" genannt (*A*, *B* 1). Die zusammengesetzten Tastzellen sind bis jetzt nur in der Haut des Schnabels, sowie in der Zunge der Vögel,

besonders der Schwimmvögel, gefunden worden; sie haben ihren Sitz fast ausschliesslich in den höchsten Schichten des Corium.

ad c) Die Endkolben sind langovale Körper, in deren einen Pol sich eine Nervenfaser einsenkt. Es giebt verschiedene Formen von Endkolben. Die einfachste Form, die sog. cylindrischen Endkolben, besteht zum grossen Theile aus einer modifizirten Fortsetzung der eintretenden Nervenfaser: 1. Aus einer durch platte Bindegewebszellen hergestellten Hülle, der Fortsetzung des Perineurium; 2. aus dem Innenkolben, einer feinkörnigen Masse, welche konzentrische Schichtung zeigt und spärliche Kerne einschliesst. 3. Aus dem Achsencylinder; die Nervenfaser verliert beim Eintritte in den Innenkolben ihr Mark, ihr Achsencylinder steigt jedoch als ein plattes Band in demselben in die Höhe und endet nahe dessen oberem Pole frei abgerundet oder mit einer knopfförmigen Verdickung. Die cylindrischen Endkolben finden sich in der Tunica propria von Schleimhäuten, z. B. in der Conjunctiva bulbi von Säugethieren, in der Schleimhaut der Mundhöhle.

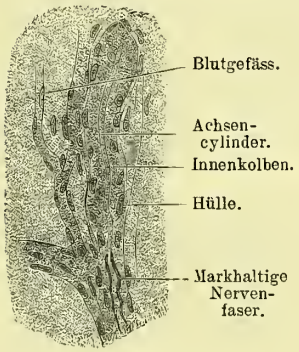

Fig. 67.
Cylindrischer Endkolben aus der Conjunctiva bulbi eines Kalbes, 240 mal vergr. Technik Nr. 59.

Eine komplizirtere Form ist unter dem Namen der Vater'schen oder Pacini'schen Körperchen bekannt. Es sind elliptische 2—3 mm lange, 1—2 mm dicke durchscheinende Gebilde und bestehen wie die cylindrischen Endkolben aus Hülle, Innenkolben und Achsencylinder. Letztere sind von gleichem Baue, wie die der cylindrischen Endkolben, die Hülle dagegen ist anders gebildet; sie besteht nämlich aus einer grossen Anzahl ineinander geschachtelter Kapseln, deren jede von ihrer Nachbarin durch eine einfache Lage platter Bindegewebszellen geschieden ist. Jede Kapsel enthält Flüssigkeit und theils längs-, theils querverlaufende Bindegewebsfasern. Wie die Hülle des cylindrischen Endkolbens, so gehen auch die Kapseln aus der Bindegewebsscheide (Perineurium) der eintretenden Nervenfaser hervor. Die Kapseln sind um so schmäler, je näher sie dem Innenkolben liegen. An dem dem Nerveneintritte entgegengesetzten Pole hängen sie nicht selten durch einen in der Rich-

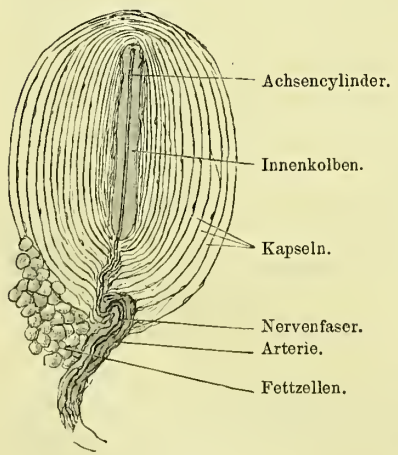

Fig. 68.
Kleines Vater'sches Körperchen aus dem Mesenterium einer Katze, 50 mal vergr. Die zwischen den Kapseln gelegenen Zellen sind an ihren dunkelgezeichneten Kernen zu erkennen. Man sieht das Nervenmark bis zum Innenkolben reichen. Technik Nr. 60.

tung des Innenkolbens verlaufenden Strang, das Ligamentum interlamellare, zusammen. Mit der Nervenfaser tritt auch eine kleine Arterie in das Vater'sche Körperchen, welche sich in ein zwischen den peripherischen Kapseln gelegenes Kapillarnetz auflöst.

Die Vater'schen Körperchen finden sich theils oberflächlich (im subkutanen Bindegewebe der Vola manus und der Fussohle, am N. dorsal penis et clitoridis), theils in der Tiefe (in der Umgebung der Gelenke), endlich in der Nachbarschaft des Pankreas, im Mesenterium und a. a. O.

Die bei den Vögeln vorkommenden Key-Retzius'schen und Herbst'schen Körperchen sind ebenfalls Vater'sche Körperchen, die sich nur durch ihre viel geringere Grösse und durch eine dem Innenkolben entlang ziehende doppelte Kernreihe auszeichnen.

Im Anschlusse an die Endkolben sollen die sogenannten kugeligen Endkolben sowie die Genital- und die Gelenknervenkörperchen besprochen werden.

Die kugeligen Endkolben finden sich nur in der menschlichen Conjunctiva. Sie haben einen Durchmesser von 22 —98 μ und bestehen aus einer von platten Bindegewebszellen hergestellten Hülle und dem Innenkolben, in welch' letzteren die aus der Theilung einer Nervenfaser hervorgegangenen Aeste nach Verlust ihrer Markscheide eintreten.

Von besonderem Interesse ist, dass der Innenkolben hier in kleine Territorien getheilt ist. Indem man diese für Zellen hielt, gelangte man zu der Auffassung, dass die kugeligen Endkolben eine Summe von Tastzellen seien, in denen die Nervenfasern enden. Es ist indessen wahrscheinlicher, dass die vermeintlichen Zellen die optischen Querschnitte dünner Innenkolben, die für Kerne angesehenen Gebilde aber nichts anderes, als die (gleichfalls im optischen Querschnitte gesehenen) Achsencylinder der Innenkolben sind. Demnach wären die kugeligen Endkolben ächte Endkolben, die sich, abgesehen von ihrer mehr runden Gestalt, nur dadurch von den einfachen cylindrischen Endkolben unterscheiden, dass

1. nicht eine, sondern mehrere Nervenfasern eintreten, deren jede in einem eigenen Innenkolben endet,

2. diese Summe von Innenkolben nicht gerade gestreckt, sondern vielfach gewunden verläuft.

Aehnlich verhält es sich mit den bei manchen Säugethieren (Kaninchen), vorkommenden Genitalnervenkörperchen, welche nach der einen Ansicht als aus Tastzellen bestehende Gebilde, nach der zuletzt vorgetragenen Meinung aber als durch Theilungen und Knickungen ausgezeichnete Zwischenformen zwischen einfachen Endkolben und Vater'schen Körperchen angesehen werden müssen. Die Genitalnervenkörperchen der Menschen ähneln den kugeligen Endkolben, nur sind sie grösser wie diese (0,15—0,2 mm). Auch die Gelenknervenkörperchen haben vermuthlich den gleichen Bau.

ad d) Die Tastkörperchen (Wagner'sche, Meissner'sche Körperchen) sind elliptische 40—200 μ lange, 30—60 μ breite Gebilde, welche durch eine quere Streifung charakterisirt sind. An jedes Tastkörperchen treten eine oder zwei markhaltige Nervenfasern (Fig. 69 *n*), welche in quergestellten Touren den unteren Pol des Tastkörperchens umkreisen, sich vielfach theilen und als marklose Nerven mit abgeplatteten Anschwellungen (*e*) enden, während ihr Perineurium in die bindegewebige äussere Hülle des Tastkörperchens übergeht. Das Tastkörperchen selbst besteht ausser der genannten Hülle aus abgeplatteten Zellen, deren Grenzen, ebenso wie deren quergestellte Kerne die obenerwähnte Querstreifung bedingen. Das Perineurium der Nervenfaser setzt sich in die bindegewebige Hülle (*h*) des Tastkörperchens fort. Die Tastkörperchen liegen in den Cutispapillen und werden vorzugsweise an der Hohlhand, an den Fingerspitzen und an der Fussohle gefunden. Ueber die Bedeutung der die Tastkörperchen zusammensetzenden Theile sind die Ansichten getheilt. Indem man die Zellen mit den Tastzellen der Vögel, die Nervenanschwellungen mit Tastscheiben verglich, gelangte man zu der Auffassung, dass die Tastkörperchen aus einer grösseren Zahl von Tastzellen und Tastscheiben aufgebaut seien; dieser Auffassung entspricht der Name zusammengesetztes Tastkörperchen.

Fig. 69.
Tastkörperchen aus einem senkrechten Schnitte der grossen Zehe eines 25jähr. Mannes, 560mal vergrössert. *n* Markhaltige Nervenfasern. *e* Endverästelung mit platten Anschwellungen. *h* Bindegewebige Hülle. Kerne nicht sichtbar. Technik Nr. 57.

Von anderer Seite dagegen werden die Tastkörperchen zu den Endkolben gezählt, indem man um die geschlängelten Nerven befindliche helle Höfe als Innenkolben ansprach, die Zellen aber der bei den Herbst'schen Körperchen dem Innenkolben entlang ziehenden doppelten Kernreihe verglich.

Die Eintheilung aller Terminalkörperchen wird hiermit, je nachdem man sich der einen oder der anderen Meinung anschliesst, verschieden ausfallen.

Nach der zuerst mittgetheilten Deutung würde die Einreihung folgendermassen zu geschehen haben:

I.	II.
Einfache Tastzellen.	Cylindrische Endkolben.
Zusammengesetzte Tastzellen.	Key-Retzius'sche Körperchen.
Kugelige Endkolben.	Herbst'sche Körperchen.
Genitalnervenkörperchen.	Vater'sche Körperchen.
Gelenknervenkörperchen.	
Tastkörperchen.	

Nach der zweiten, mehr Anerkennung findenden Deutung würde dagegen die Eintheilung lauten:

I.	II.	
Einfache Tastzellen.	Einfache cylindr. Endkolben.	Terminalkörperchen mit einfachem, geradem Innenkolben.
Zusammengesetzte Tastzellen.	Key-Retzius'sche Körperchen.	
	Herbst'sche Körperchen.	
	Vater'sche Körperchen.	
	Kugelige Endkolben.	Terminalkörperchen mit verzweigtem, gewundenem Innenkolben.
	Genitalnervenkörperchen.	
	Tastkörperchen.	
	Gelenknervenkörperchen (?).	

ad 3. s. Sehorgan, Gehörorgan, Geruchsorgan und Geschmacksorgan.

Endigung der motorischen Nerven.

Die an die quergestreiften Muskeln herantretenden Nervenstämmchen zerfallen in Aeste, diese wieder in Zweige, die mit einander anastomosirend ein Geflecht, den intermuskulären Nervenplexus, bilden. Von den Zweigen entspringen feine, aus einer Nervenfaser bestehende Aestchen, die sich theilen und endlich mit je einer Muskelfaser sich verbinden. Dies geschieht in der Weise, dass die bis dahin noch markhaltige Nervenfaser sich zuspitzt und unter Verlust ihrer Markscheide sich auf die Muskelfaser auflegt; dabei geht die Schwann'sche Scheide in das Sarkolemm der Muskelfaser über, der Achsencylinder zerfällt in leicht gewundene, kolbig angeschwollene Endästchen (Fig. 70), welche mit einander anastomosirend die sogen. motorische Platte bilden, und auf einer rundlichen, feinkörnigen, zahlreiche bläschenförmige Kerne enthaltenden Scheibe (einer stärkeren Ansammlung von Sarkoplasma) gelegen sind.

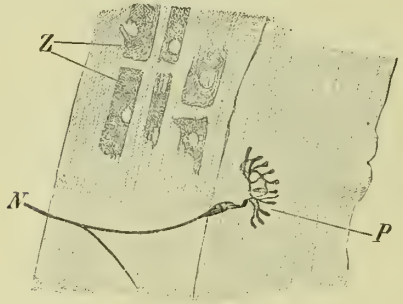

Fig. 70.

Motorische Nervenendigung an einer Interkostalmuskelfaser eines Igels, 240 mal vergrössert. Die Querstreifung beider Muskelfasern ist nicht überall deutlich zu sehen. Auf der linken Muskelfaser liegen platte, mit hellen Kernen versehene (Bindegewebs-) Zellen *Z*. *N* Markhaltige Nervenfasor (das Mark ist bei dieser Methode nicht erkennbar), sich theilend. *P* Endverästelung (motorische Platte). Technik Nr. 61 a.

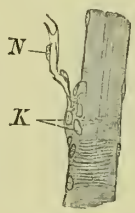

Fig. 71.

Motorische Nervenendigung an einer Augenmuskelfaser des Kaninchens, 240-mal vergr. *N* Markhaltige Nervenfaser. *K* Kerne der Scheibe. Die Querstreifung der Muskelfaser ist nur in der unteren Hälfte deutlich. Technik Nr. 61 b.

Die an die glatten Muskeln tretenden Nerven bilden ein Geflecht, aus dem marklose Nervenfaserbündel hervorgehen; letztere theilen sich wiederholt und bilden mehrfache Netze, aus denen endlich feinste Nervenfäserchen

entspringen. Diese sollen mit den glatten Muskelfasern in Verbindung stehen. Eigentliche Endapparate sind hier noch nicht nachgewiesen.

TECHNIK.

Nr. 37. Ganglienzellen, frisch. Man zerzupfe ein Stückchen des Ganglion Gasseri in einem Tropfen Kochsalzlösung und färbe unter dem Deckglase (pag. 25) 2 Minuten mit Pikrokarmin. Die Fortsätze der Zellen reissen meist ab.

Ebenso kann man Ganglienzellen der Gross- und Kleinhirnrinde erhalten, nur gehen ebenfalls die Fortsätze leicht verloren. Fig. 18 *D*.

Für Ganglienzellen der Klein- und Grosshirnrinde empfiehlt sich auch das Verfahren Nr. 38; für Ganglienzellen des Sympathicus siehe auch Nr. 43 und Fig. 21.

Nr. 38. Multipolare Ganglienzellen des Rückenmarkes. Man befreie frisches Rückenmark (des Rindes) mit der Scheere so gut als möglich von der weissen Substanz und lege den grauen Rest in 1—2 cm langen Stücken in 50 ccm einer sehr verdünnten Chromsäurelösung (5 ccm der 0,05%igen Lösung (pag. 13) zu 45 ccm destillirtes Wasser). Die Flüssigkeit darf nicht gewechselt werden. Nach ca. 3—8 Tagen (die Zeit wechselt sehr, je nach der äusseren Temperatur) ist das Rückenmark zu einem weichen Brei macerirt, der mit einem Spatel vorsichtig auf 12—20 Stunden in die unverdünnte neutrale Karminlösung (pag. 7) übertragen wird. Dann wird der Brei in ca. 50 ccm destill. Wasser übertragen, um einen Theil der Farbe auszuwaschen und nach ca. 5 Minuten in dünner Schicht auf einen trockenen Objektträger aufgestrichen. Man kann jetzt schon bei einiger Uebung die Ganglienzellen an ihren lebhaft roth gefärbten Kernen unterscheiden, vom Zellenkörper und den Fortsätzen ist noch nichts zu sehen. Nun lasse man die Schicht vollständig trocknen und bedecke sie dann direkt mit einem Deckglase, an dessen Unterseite ein Tropfen Damarfirniss aufgehängt ist. Fig. 18, *c*, *d*.

Nr. 39. Frische markhaltige Nervenfasern. Man lege den N. ischiadicus eines eben getödteten Frosches bloss und schneide denselben unten in der Kniekehle und ca. 1 cm höher oben mit einer feinen Scheere durch und zerzupfe (pag. 10) in einem Tropfen Kochsalzlösung.

Nr. 39a. Besser ist es, das Zerzupfen auf dem trockenen Objektträger ohne Zusatz, bei „halber Eintrocknung" vorzunehmen. Indem man am unteren Ende des Nerven die Nadel ansetzt, spannt sich beim Auseinanderziehen ein glänzendes Häutchen zwischen den etwa zur Hälfte der Länge auseinandergezogenen Nervenbündeln, das nun mit einem Tropfen Kochsalzlösung und einem Deckglase bedeckt wird. Das Häutchen enthält zahlreiche, hinreichend isolirte Nervenfasern. Die Manipulation muss sehr schnell (in ca. 15 Sekunden) vorgenommen werden, damit die Nervenfasern nicht eintrocknen. Man halte sich nicht mit dem Isoliren in einzelne Bündel auf. Resultat Fig. 19, 1, 2.

Nr. 40. Veränderungen der Markscheide. Man lasse zu Präparat Nr. 39a einen Tropfen Wasser vom Rande des Deckglases zufliessen. Schon nach einer Minute tritt die Bildung der Marktropfen ein (Fig. 19, 3, 4).

Nr. 41. Achsencylinder. Trocken zerzupfen (wie Nr. 39a) und statt Kochsalzlösung einen Tropfen Alkohol absol. zusetzen; das Auffinden der Achsencylinder erfordert Uebung im Sehen (s. ferner Nr. 44a).

Nr. 42. Schnürring, Achseneylinder. Vorbereitung: 10 ccm der 1 %igen Lösung von Argent. nitr. sind zu 20 ccm destill. Wasser zu giessen. Nun tödte man einen Frosch, eröffne durch einen Kreuzschnitt die Bauchhöhle, präparire sämmtliche Eingeweide heraus, so dass die an der Seite der Wirbelsäule herabsteigenden Nerven sichtbar werden. Jetzt spüle man durch Aufgiessen destill. Wassers die Bauchhöhle aus und giesse, nachdem das Wasser abgelaufen ist, etwa 1/3 der Höllensteinlösung auf die Nerven. Nach zwei Minuten schneide man die feinen Nerven vorsichtig heraus und lege sie auf ca. 1/2 Stunde in den Rest der Höllensteinlösung. Dann übertrage man sie in ca. 10 ccm destill. Wasser, wo sie 1—24 Stunden verweilen können. Betrachtet man alsdann den Nerven in einem Tropfen Wasser, so erkennt man bei schwacher Vergrösserung die aus platten Zellen bestehenden Häutchen (pag. 91) und zahlreiche Pigmentzellen: oft liegt noch ein Blutgefäss dem Nerven an. Nun zerzupfe man den Nerven, bedecke ihn dann mit einem Deckglase und setze an den Rand desselben einen kleinen Tropfen dünnen Glycerins. Untersucht man nun bei starker Vergrösserung, so wird man im Anfang wenig von gefärbten Schnürringen und Achsencylindern sehen, lässt man aber das Präparat einige Stunden im Tageslichte liegen (im Sonnenlichte nur wenige Minuten), so tritt die Schwärzung der genannten Theile ein. Dem Ungeübten wird es im Anfang schwer fallen, die bikonischen Anschwellungen, die durch das Zerzupfen oft weit vom Sehnürringe verschoben worden sind, zu erkennen, bei einiger Uebung sieht man leicht Bilder, wie sie Fig. 20 zeigt.

Nr. 43. Marklose Nervenfasern. N. vagus eines Kaninchens wird trocken (Nr. 39 a) zerzupft, dann mit einigen Tropfen einer 1 %igen Osmiumlösung bedeckt; nach 5—10 Minuten sind die markhaltigen Nerven geschwärzt; (man überzeuge sich davon bei schwacher Vergrösserung). Nun lasse man die Osmiumlösung ablaufen, und bringe statt deren einige Tropfen destill. Wasser darauf, das nach 5 Minuten durch neues Wasser ersetzt wird. Nach abermals 5 Minuten giesse man das Wasser ab, setze einige Tropfen Pikrokarmin auf das Präparat, bedecke es mit einem Deckglase und bringe es auf 24—48 Stunden in die feuchte Kammer; dann verdränge man das Pikrokarmin durch angesäuertes Glycerin[1]) (pag. 25). Bei starker Vergrösserung sieht man die markhaltigen Nerven blauschwarz, die marklosen sind blassgrau fein längsgestreift, die Maschen sind oft schwer zu sehen, nicht selten scheinen die blassen Nervenfasern grosse Strecken parallel zu laufen. Noch zahlreichere Nervenfasern liefert die gleiche Behandlung des Sympathicus. Nur ist dieser Nerv etwas schwerer aufzufinden. Es empfiehlt sich, das grosse Zungenbeinhorn, sowie den Nerv. hypoglossus zu durchschneiden und auf die Seite zu drängen; hinter dem N. vagus findet man den Sympathicus, der an seinem 3—4 mm grossen, länglichovalen, gelblich durchscheinenden Ganglion cervicale supremum erkennbar ist. Zerzupft man das dicht unter dem Ganglion befindliche Stück, so erhält man auch die meist zweikernigen[2]) Ganglienzellen; es ist sehr schwer, letztere so zu isoliren, dass die von ihnen ausgehenden Fortsätze deutlich sichtbar werden. Fig. 21.

---

1) Man kann auch nach vollendeter Färbung nochmals zerzupfen, was wegen der deutlicheren Sichtbarkeit der Elemente jetzt leichter ist.

2) In Fig. 21 ist zufällig nur die seltenere Form der einkernigen Ganglienzellen zu sehen.

Nr. 44. Nervenfaserbündel. Man lege den Nerv. ischiadicus eines frisch getödteten Kaninchens[1]) bloss, ohne ihn zu berühren, dann wird ein Streichhölzchen parallel der Längsachse unter den Nerven geschoben, der Nerv vermittelst Ligaturen an das obere und untere Ende des Stäbchens befestigt, dann erst der Nerv jenseits der Ligaturen durchschnitten und endlich mit dem Hölzchen in 100 ccm einer 0,1%igen Chromsäurelösung (s. pag. 5) eingelegt.

a) Achsencylinder. Nach ca. 24 Stunden werden die Ligaturen durchschnitten, ein 0,5—1 cm langes Stückchen abgeschnitten und in feine Bündel (nicht in Fasern) zerzupft. Die Bündel kommen wieder in die Chromsäurelösung zurück und werden nach weiteren 24 Stunden in 50 ccm destill. Wasser übertragen und nach 2—3 Stunden in ca. 30 ccm allmählich verstärktem Alkohol gehärtet (pag. 14). Es ist gut, wenn die Bündel längere Zeit, 1—8 Wochen, in 90%igem Alkohol verweilen, weil sie sich dann leichter färben.

Nach vollendeter Härtung werden die Bündel in einem Tropfen Pikrokarmin fein zerzupft und nach vollendeter Färbung, welche je nach der Zeitdauer der vorhergegangenen Alkoholhärtung $^1/_2$—3 Tage (feuchte Kammer! pag. 25) in Anspruch nehmen kann, durch Zusetzen angesäuerten Glycerins (pag. 25) konservirt. Die Schnürringe sind nicht so deutlich wie am frischen und am Osmiumpräparat, sondern nur als feine Querlinien zu erkennen (Fig. 19, 7). Die etwas geschrumpften Achsencylinder und Kerne sind schön roth gefärbt. Nicht selten verschiebt sich der Achsencylinder, so dass die bikonische Anschwellung nicht mehr am Schnürringe, sondern darüber oder darunter liegt.

b) Querschnitte der Nervenfaserbündel. Zu diesem Zwecke muss das Stück des N. ischiadicus, das nicht zur Herstellung der Zupfpräparate verwendet worden ist, noch weitere 6 Tage in der Chromsäure verbleiben. Dann wird das Stück in (womöglich fliessendem) Wasser 1—4 Stunden ausgewaschen und dann in allmählich verstärktem Alkohol (pag. 14) gehärtet. Ist die Härtung vollendet, so fertige man mit **scharfem** Messer feine Querschnitte an[2]). Der Schnitt wird in Pikrokarmin gefärbt (Zeitdauer der Färbung sehr verschieden) und in Glycerin konservirt. Die Schnitte müssen sehr sorgfältig behandelt werden, besonders ist jeder Druck mit dem Deckglase zu vermeiden, denn sonst legen sich alle querdurchschnittenen Fasern, die ja keine Scheiben, sondern kurze Säulen sind, auf die Seite und man erblickt keinen einzigen Faserquerschnitt (vergl. Fig. 61). Ist der Schnitt gelungen, so sieht man den meist etwas zackig geschrumpften Achsencylinder, wie einen rothen Kern, umgeben von dem gelblichen Marke, das seinerseits wieder von einer röthlichen Hülle (Schwann'sche Scheide und Fibrillenscheide) umfasst wird. Die Querschnitte der Nervenfasern hat man „Sonnenbildchenfigur" genannt (s. auch Fig. 52).

Nr. 45. Rückenmark Zum Studium der Vertheilung weisser und grauer Substanz fixire man das Rückenmark eines Kindes in toto in etwa einem Liter Müller'scher Flüssigkeit, die öfters gewechselt werden muss.

---

1) Das Kaninchen besitzt ein nur gering entwickeltes Endoneurium (s. pag. 91), besser sind in dieser Hinsicht möglichst frische Nerven des Menschen.

2) Einbetten in Leber ist rathsam, noch besser aber Einbetten in Hollundermark (oder in das Mark der Sonnenblume). Man bohrt zu diesem Zwecke in das trockene Hollundermark mit der Nadel ein Loch und fügt den Nerven vorsichtig ein; legt man nun das Ganze ca. $^1/_2$ Stunde in Wasser, so quillt das Hollundermark und umschliesst fest den Nerven.

Nach 4—5 Monaten kann man ohne weitere Behandlung dicke Querschnitte von Hals, Brust und Lendenmark etc. anfertigen, die in verdünntem Glycerin (pag. 6) eingeschlossen werden.

Nr. 46. Rückenmark, Färbung der markhaltigen Fasern. Das Gelingen des Präparates hängt von dem Erhaltungszustande dieses Organs ganz besonders ab; je frischer dasselbe eingelegt wird, um so besser ist es. Das ganze Rückenmark wird in grosse Quanten Müller'scher Flüssigkeit gelegt, die häufig (in der ersten Woche täglich) gewechselt werden muss. Will man nur Theile des Rückenmarkes untersuchen, so legt man ca. 2 cm lange Stücke des frischen Rückenmarkes aus 1. der unteren Halsgegend, 2. der mittleren Brustgegend, 3. der Lendengegend in 200—500 ccm Müller'sche Flüssigkeit ein (noch besser ist aufhängen). Nach 4—6 Wochen, während welcher Zeit die Flüssigkeit mehrmals gewechselt werden muss, kommen die Stücke direkt, ohne vorher ausgewässert zu werden, in ca. 150 ccm 70%igen und am nächsten Tage in ebensoviel 90%igen Alkohol. Das Glas ist im Dunkeln zu halten (pag. 14), der Alkohol während der ersten 8 Tage mehrmals zu wechseln. Dann kann das Rückenmark geschnitten werden. Die Schnitte werden in eine Schale mit ca. 20 ccm 70%igen Alkohol gebracht, und aus diesem möglichst bald in ca. 30 ccm Weigert'sches Haematoxylin, dem man 1 ccm der Lithionlösung (pag. 7, 24 a) zugesetzt hat, übertragen. Nach 5—6 Stunden kommen die nun tief dunkeln, undurchsichtigen Schnitte in 50 ccm destillirtes Wasser + 1 ccm der Lithionlösung. Nach einer halben Stunde, während welcher die Flüssigkeit mehrmals gewechselt werden muss, geben die Schnitte keine Farbe mehr ab und werden zum Differenziren in 30 ccm übermangansaure Kalilösung (24, b) gebracht. Nach 1/2—3 Minuten werden die Schnitte in destillirtem Wasser kurz (1 Min.) abgespült und dann in 20 ccm Säuremischung[1]) (24 c) übertragen. Hier erfolgt in 10 bis 50 Sekunden die Entfärbung, die graue Substanz wird hellgelb, fast weiss, die weisse Substanz, (die markhaltigen Nervenfasern) erscheinen tief dunkel[2]). Nun werden die Schnitte in eine erste und nach 5 Minuten in eine zweite Schale mit ca. 30 ccm destillirtem Wasser gebracht und kommen nach weiteren 10 Minuten dann in 10 ccm Alaunkarmin, woselbst sie 3—15 Stunden verweilen können. Konserviren in Damarfirniss (pag. 22).

Nr. 47. Rückenmark, Färbung der Achsencylinder und der Zellen. Fixiren von Stücken in Müller'scher Flüssigkeit, Härten in Alkohol wie Nr. 46. Die Querschnitte werden 1—3 Tage lang in einem Schälchen mit ca. 10 ccm Pikrokarmin gefärbt und in Damarfirniss (pag. 22) konservirt. Ist die Färbung gelungen[3]), so ist die graue Substanz rosa, die Nervenzellen und die Achsencylinder sind roth, das Mark gelbbraun gefärbt.

Statt des Pikrokarmins kann man auch mit Vortheil die Rückenmarkschnitte ebenso lange in 10 ccm der unverdünnten Karminlösung (pag. 6, 25)

---

1) Die Schale mit der Säuremischung ist zuzudecken!

2) Erfolgt die Entfärbung nicht ausreichend, wird die graue Substanz nicht gelblichweiss, so kann man die Procedur wiederholen, d. h. die Schnitte kommen wieder in destill. Wasser (1 Min.), dann in übermangansaures Kali (1—3 Min.), dann in destill. Wasser (1 Min.) und endlich wieder in die Säuremischung. Die angegebene Menge der Kalilösung, sowie der Säuremischung reicht nur für eine geringe (ca. 20) Anzahl von Schnitten hin; will man mehr Schnitte behandeln, so müssen neue Quanten dieser Flüssigkeiten verwendet werden.

3) Sehr oft misslingt dieselbe, was wohl auf ungenügende Frische des eingelegten Stückes zurückzuführen ist.

einlegen, die wenn sie schon gefault hat, vorzüglich wirkt (Fig. 52). Auch Nigrosinfärbung (Nr. 56) erzielt oft gute Resultate.

Nr. 48. Gehirn, Färbung der markhaltigen Nervenfasern. Man wende die Nr. 46 angegebene Methode an. Legt man ein ganzes Gehirn des Menschen ein, so müssen viele tiefe Einschnitte gemacht und entsprechend mehr (bis 3 Liter) Müller'schen Flüssigkeit verwendet werden. Zur Sichtbarmachung der feinsten Fasern der Rindenoberfläche müssen die Schnitte bis 24 Stunden lang im Haematoxylin verweilen; die übrigen Partien sind dann zu schwarz gefärbt. Zur Herstellung der zwischen den Pyramidenzellen aufsteigenden Faserbündel genügt ein 5 stündiges Verweilen in der Farbe.

Nr. 49. Gehirn, Zellen. Man lege Stücke (von 2—3 cm Seite) der Grosshirnrinde (Centralwindung) und der Kleinhirnrinde in 40 ccm absoluten Alkohol. Wechseln! Nach mehreren (3—5) Tagen fertige man feine senkrechte Schnitte an, die mit Böhmer'schem Haematoxylin (und Eosin ad libit. pag. 18) gefärbt und in verdünntem Glycerin konservirt werden. Ausser den beschriebenen Zellenformen findet man auch blasige Hohlräume in sehr verschiedener Menge, welche Reste von Zellen (Protoplasma und Kern) enthalten: wahrscheinlich pericelluläre Lymphräume, welche durch postmortale Veränderung der Hirnsubstanz und die Einwirkung der Fixirungsflüssigkeit unnatürlich erweitert sind. (Fig. 55.)

Auch in Müller'scher Flüssigkeit fixirte und in Alkohol gehärtete Präparate lassen sich zu Schnitten für Zellen verwenden. Färbung und Konservirung wie Nr. 47.

Nr. 50. Hypophysis cerebri behandeln wie Nr. 47.

Nr. 51. Ganglienzellen und Gliazellen des Hirnes und Rückenmarkes nach Golgi. Man fixire Stücke der Grosshirnrinde (von 2 — 3 cm Seite), ebenso grosse Stücke der Kleinhirnrinde und des Rückenmarkes in 200 — 500 ccm Müller'scher Flüssigkeit. Nach sechs Wochen[1]), während deren die Flüssigkeit mehrmals gewechselt werden muss, bereite man sich a) eine dünne Höllensteinlösung (pag. 5) (Sol. arg. nitr. 1% 25 ccm + Aq. dest. 25 ccm) und b) eine etwas stärkere Lösung: Sol. arg. nitr. 1% 60 ccm + Aq. dest. 20 ccm. Die Stücke werden direkt aus der Müller'schen Flüssigkeit in ein trockenes Schälchen gebracht und mit einem Drittheil der Lösung a) übergossen. Sofort tritt ein rothbrauner Niederschlag auf; die Lösung wird gleich abgegossen. Nun giesst man das zweite Drittel der Lösung a) auf die Stücke: der Niederschlag wird schon geringer sein. Abermaliges Abgiessen und Uebergiessen des letzten Drittels. Von da kommen die Stücke in eine Schale, auf deren Boden ein Stückchen Filtrirpapier liegt, und werden mit der Lösung b) übergossen, in welcher sie verbleiben. Am nächsten Tage oder später[2]) werden die nun braunrothen Stückchen geschnitten. Man fülle eine flache Schale mit destillirtem Wasser, in welches man das Rasirmesser taucht, umwickele das Stückchen mit einem dicken Streifen Filtrirpapier (um das Schwärzen der Finger zu vermeiden) und mache genau senkrecht zur Oberfläche gerichtete Schnitte. Der erste

---

[1]) Stücke, die noch länger in Müller'scher Flüssigkeit gelegen haben, färben sich schwerer; es empfiehlt sich dann, statt der Lösung b) eine 1%ige Silberlösung anzuwenden.

[2]) Die Stückchen können Monate lang in der Silberlösung verweilen, ohne Schaden zu nehmen; Fig. 53 stammt von einem Stückchen, das 5 Monate darin gelegen hat.

Schnitt ist undurchsichtig rothbraun, er ist unbrauchbar; die nächsten Schnitte sind gut, sie werden von der Messerklinge auf den Objektträger hinübergezogen, das Wasser wird abgetupft und ein Tropfen unverdünntes Glycerin aufgesetzt. Kein Deckglas! Nun durchmustere man mit schwacher Vergrösserung die Schnitte. Zunächst wird man sehr viele störende Niederschläge bemerken, die sich nicht entfernen lassen, dazwischen sieht man die Zellen mit ihren Ausläufern. Fig. 53 und 57.

Es sind keineswegs alle Zellen sichtbar; nur einzelne sind geschwärzt. (Tieferen Schichten des Stückchens entnommene Schnitte zeigen wenig oder gar keine geschwärzten Zellen). Ausser den Zellen sind auch Blutgefässe geschwärzt. Die besten Schnitte werden vorsichtig vom Objektträger in destillirtes Wasser übertragen, abgespült und nach einer Minute auf 2 bis 5 Minuten in ein Uhrschälchen mit absolutem Alkohol eingelegt; dann kommen sie auf 2 Minuten in 3 ccm reines Kreosot, dann ebenso lange in 5 ccm Terpentinöl[1]) und endlich auf den Objektträger, wo sie mit einem kleinen Tropfen Damarfirniss bedeckt werden. Ein Deckglas darf nicht aufgelegt werden. Betrachten mit mittelstarken Vergrösserungen.

Diese Methode ist kein Reagens für nervöse Elemente; sie macht zwar Nervenzellen sichtbar, aber keine Nervenfasern, dagegen schwärzt sie auch zweifellose Gliazellen (Fig. 53) und Blutgefässe. Es handelt sich höchst wahrscheinlich um Niederschläge in den perivaskulären und pericellulären Räumen (pag. 90).

Nr. 52. Hirnsand. Man zerzupfe die Epiphysis in einem Tropfen Kochsalzlösung. Ist viel Hirnsand vorhanden, so kann man beim Zupfen schon das Knirschen der Körnchen hören und die grössten auch mit unbewaffnetem Auge wahrnehmen. Betrachten mit schwacher Vergrösserung ohne Deckglas (Fig. 59). Dann streife man die grössten Körnchen mit der Nadel zur Seite, bedecke einige kleine mit dem Deckglase und lasse 2 – 3 Tropfen Salzsäure zufliessen (pag. 25). Die scharfen Konturen der Körnchen verschwinden alsbald unter Entwickelung von Blasen.

Nr. 53. Corpuscula amylacea. Gehirn älterer Personen. Man streiche mit einem Skalpell über die mediale, dem 3. Ventrikel zugekehrte Fläche des Sehhügels und zertheile den so gewonnenen Brei mit der Nadel in einigen Tropfen Kochsalzlösung. Deckglas! Die Corpuscula sind, wenn vorhanden, leicht zu finden und durch ihre bläulichgrüne Farbe und die Schichtung erkennbar. Fig. 60. Man verwechsele sie nicht mit Tropfen ausgetretenen Nervenmarkes (*b*), die stets hell und nur doppelt konturirt sind. Ausserdem finden sich in solchen Präparaten zahlreiche rothe Blutkörperchen, Ependymzellen (*d*), markhaltige Nervenfasern von verschiedener Dicke (*e*) und Ganglienzellen, letztere sind oft sehr blass und nur durch ihre Pigmentirung aufzufinden (*f*). Selbst nicht mehr ganz frische, menschliche Gehirne sind noch tauglich.

Nr. 54. Ein ca. 1 cm langes Stück der Plexus chorioideus wird in einem Tropfen Kochsalzlösung ausgebreitet, mit einem Deckglase bedeckt. Man sieht die gewundenen rothen Blutgefässe und das Epithel des Plexus.

Nr. 55. Spinalganglien sind schwer erreichbar; man schneide deshalb das an der lateralen Spitze der Felsenbeinpyramide gelegene Ganglion

[1]) Mit Lavendelöl aufgehellte und mit einem Deckglase bedeckte Präparate verderben bald.

Gasseri aus und fixire es in ca. 100 ccm Müller'scher Flüssigkeit; nach 4 Wochen wasche man dasselbe ca. 3 Stunden in fliessendem Wasser aus und härte es dann in ca. 50 ccm allmählich verstärktem Alkohol (pag. 14). Möglichst feine Quer- und Längsschnitte färbe man 30 Sekunden in Haematoxylin und dann 2—5 Minuten in Eosin (pag. 18) und konservire sie in Damarfirniss. Die Ganglienzellen sind blassroth, die Achsencylinder tiefroth, die Markscheide bräunlich, die Kerne blau (Fig. 62). War der Schnitt nicht hinreichend fein, so lässt die grosse Menge der dunkelgefärbten Kerne nur schwer ein deutliches Bild erkennen. Dicke Schnitte färbt man deshalb besser mit Pikrokarmin (pag. 18) 2—3 Tage und konservirt sie in Damarfirniss. Die Kerne sind alsdann nicht so intensiv gefärbt. Zuweilen kontrahirt sich der Protoplasma der Ganglienzellen und erhält dadurch eine sternförmige Gestalt (Fig. 62 ×), die den Ungeübten leicht zu einer Verwechselung mit einer multipolaren Ganglienzelle veranlassen könnte.

Nr. 56. Sympathische Ganglien. Das grosse Gangl. cervicale supremum n. sympath. wird fixirt und erhärtet wie Nr. 55. Auch hier ist wegen des grossen Kernreichthumes ein Kernfärbemittel nur bei sehr feinen Schnitten anwendbar. Nach den für Nr. 55 angegebenen Methoden treten die Fortsätze der multipolaren Ganglienzellen nur wenig hervor. Man lege deshalb die möglichst feinen Schnitte auf 24 Stunden in 5 ccm Nigrosinlösung bringe den Schnitt dann für 5 Minuten in 5 ccm Alkoh. absol. und konservire sie in Damarfirniss. Schon bei schwacher Vergrösserung erkennt man als Charakteristicum die vielen Schräg- und Querschnitte markloser Nervenfaserbündel; die Ganglienzellen sind zwar deutlich zu sehen, ihre Fortsätze treten aber erst mit Anwendung starker Vergrösserung und bei genauem Zusehen zu Tage (Fig. 63). An vielen Ganglienzellen sucht man im Schnitte vergeblich nach Fortsätzen.

Nr. 57. Einfache Tastzellen, intraepitheliale Nervenfasern, Langerhans'sche Zellen, Tastkörperchen. Zuerst bereite man sich eine Mischung von Goldchlorid und Ameisensäure (pag. 20), koche sie und lasse sie erkalten. Dann schneide man von der Volarseite eines frisch amputirten Fingers (einer Zehe) mit flach aufgesetzter Scheere mehrere kleine ca. 5 mm lange und breite, ca. 1 mm dicke Stückchen der Epidermis und der obersten Schichten des Corium ab (etwa anhaftendes Fett der unteren Coriumschichten muss sorgfältig entfernt werden) und lege sie in die Goldameisensäure auf 1 Stunde. Im Dunkeln zu halten! Dann bringe man die Stückchen mit Glasnadeln in ca. 10 ccm destill. Wasser und nach einigen Minuten in destill. Wasser, dem man Ameisensäure zugesetzt hat (pag. 20) und setzt das Ganze dem Tageslichte (Sonne unnöthig) aus. Nach 24—48 Stunden sind die Stückchen dunkelviolett geworden; sie werden nun in ca. 30 ccm allmählich verstärktem Alkohol (pag. 14) gehärtet. Nach acht Tagen können die Stückchen in Leber eingeklemmt und geschnitten werden. Konserviren in Damarfirniss (pag. 22). Die Epidermis ist rothviolett in verschiedenen Nuancen, die Kerne sind nur stellenweise deutlich, oft gar nicht wahrzunehmen; das Corium ist weiss, die Kapillaren, die Ausführungsgänge der Knäueldrüsen und die Nerven sind dunkelviolett bis schwarz. Für die einfachen Tastzellen sind möglichst feine Schnitte anzufertigen. Man findet sie oft in der Nähe der Knäueldrüsenausführungsgänge. Man hüte sich vor Verwechselungen mit geschrumpften Epithelzellenkernen. Fig. 65.

Die intraepithelialen Nervenfasern erscheinen als feine Fäden; ihr Zusammenhang mit den in der Cutis verlaufenden Nervenfasern ist nur

schwer zu finden. Ausläufer von Langerhans'schen Zellen können an feinen Schnitten zur Verwechselung mit intraepithelialen Nervenfasern führen (Fig. 64).

Langerhans'sche Zellen und Tastkörperchen, sind leicht zu sehen; an dicken Schnitten sind die Tastkörperchen tief schwarz (Fig. 64), an dünnen Schnitten rothviolett (Fig. 69).

Nr. 58. Zusammengesetzte Tastzellen. Man schneide vom Schnabel einer frisch getödteten Ente oder Gans die gelbe, den Seitenrand des Oberschnabels überziehende Haut ab und lege 1—2 mm dicke, ca. 1 cm lange Stückchen in 3 ccm der 2 %igen Osmiumlösung + 3 ccm destill. Wasser und stelle das Ganze auf 18—24 Stunden in's Dunkele. Dann wasche man die Stückchen in (womöglich fliessendem) Wasser 1 Stunde lang aus und übertrage sie in ca. 20 ccm 90 %igen Alkohol. Schon nach 6 Stunden sind die Objekte schneidbar. Man klemme die Stückchen in Leber und schneide in der Richtung vom Corium gegen das Epithel (nicht umgekehrt!) Die Schnitte können ungefärbt in Damarfirniss konservirt werden. Die olivgrünen Tastzellen sind leicht, selten ist dagegen die Eintrittsstelle der Nervenfaser zu sehen (Fig. 66). Ausserdem finden sich in den Schnitten Herbst'sche Körperchen pag. 96). Will man färben, so nehme man Kernfärbungsmittel (pag. 17).

Nr. 59. Cylindrische Endkolben. Man präparire mit Scheere und Pincette von dem frisch aus dem Schlachthause bezogenen Auge eines Kalbes ein ca. 1 qcm grosses Stück der Conjunctiva sclerae bis dicht an den Cornealrand ab. Dabei hüte man sich das abpräparirte Stück zu verwickeln, man lasse vielmehr selbst die schon von der Sklera getrennten Theile auf dieser glatt liegen. Ist die Präparation vollendet, so wird das Stück vorsichtig, die Epithelseite nach oben gekehrt, auf eine Korkplatte hinübergezogen und dort mit Nadeln aufgespannt. Nachdem man die Oberfläche des Stückchens mit ein Paar Tropfen Glaskörperflüssigkeit, die man aus dem Kalbsauge entnimmt, befeuchtet hat, präparire man mit feiner Scheere und Pincette ein dünnes Häutchen, welches aus der obersten dünnen Lage Bindegewebes und dem aufsitzenden Epithel besteht, ab. Diese Operation ist sehr sorgfältig zu vollziehen: dabei suche man Faltungen und Verdrehungen des Häutchens möglichst zu vermeiden. Das Häutchen wird jetzt (die Epithelseite nach oben) auf einen trockenen Objektträger hinübergezogen und ausgebreitet. Anfangs zieht es sich immer wieder zusammen, nach 1—2 Minuten aber trocknen die Ränder etwas an das Glas und nun macht die Ausbreitung keine grosse Schwierigkeiten mehr. Jetzt wird der Objektträger mit dem Präparat in eine Schale mit 65 ccm destill. Wasser, dem 2 ccm Essigsäure zugesetzt sind, gelegt. Nach etwa einer Stunde (oder später) während dessen das Häutchen zu einem dicken Kuchen aufgequollen ist und sich vom Objektträger abgelöst hat, suche man durch vorsichtiges[1]) Berühren mit einer reinen Nadelspitze das Epithel zu entfernen, das sich ohne Mühe in feinen weissen Fetzen ablösen lässt. Je vollkommener das Epithel entfernt ist, um so besser. Nachdem das Häutchen im Ganzen 4—5 Stunden in der verdünnten Essigsäure gelegen hat, bringe man es in einigen Tropfen der gleichen Flüssigkeit auf einen Objektträger, bedecke es mit einem Deck-

[1]) Zu rohe Berührung, sowie unvorsichtiges Abpinseln des Epithels reisst die dicht unter diesem liegenden Endkolben mit ab.

glase und drücke dasselbe mit den gespreizten Branchen einer Pincette auf das gequollene Häutchen. Die Untersuchung mit schwachen Vergrösserungen zeigt die durch die scharf hervortretenden Kerne deutlichen Blutgefässe, sowie die markhaltigen Nervenfasern [1]). Einer solchen Faser folgt man bis das Mark aufhört; derartige Stellen untersuche man jetzt mit starken Vergrösserungen, indem dort am ehesten Endkolben gefunden werden. In vielen Fällen wird man nichts wie zahlreiche Kerne erblicken, auch dann, wenn wirklich eine günstige Stelle getroffen ist (Fig. 67), ist die Wahrnehmung der Endkolben wegen ihrer Blässe sehr schwierig; auch der Achsencylinder ist oft schwer zu sehen. Nur dem Geübten wird das Auffinden gelingen; Anfängern ist die Anfertigung solcher Präparate nicht zu rathen.

Nr. 60. Die Vater'schen Körperchen entnimmt man am besten dem Mesenterium einer frisch getödteten Katze. Sie sind dort mit unbewaffnetem Auge meist leicht als milchglasartig durchscheinende, ovale Flecke zu erkennen, die zwischen den Fettsträngen des Mesenterium liegen. Ihre Anzahl wechselt sehr, zuweilen sind sie nur spärlich vorhanden und von so geringer Grösse [2]), dass ihr Auffinden schon genaues Zusehen erfordert. Man schneide mit der Scheere das das Körperchen enthaltende Stückchen Mesenterium heraus, breite es in einem Tropfen Kochsalzlösung auf dem Objektträger (schwarze Unterlage!) aus und suche es mit Nadeln von den anhaftenden Fetträubchen zu befreien. Man hüte sich, dabei das Körperchen selbst anzustechen. Bei schwacher Vergrösserung (ohne Deckglas) überzeuge man sich, ob das Körperchen hinreichend isolirt ist und bedecke es dann nochmals mit einem Tropfen Kochsalzlösung und einem Deckglase. Druck muss sorgfältig vermieden werden (Fig. 68).

Bei starken Vergrösserungen sieht man deutlich die Kerne der zwischen den Kapseln gelegenen Zellen; undeutlich blass, oft gar nicht dagegen die im Innenkolben befindlichen, länglichen Kerne. Will man konserviren, so lasse man 1—2 Tropfen der 1 %igen Osmiumsäure unter dem Deckglase zufliessen (pag. 25) und ersetze die Säure, nachdem das Nervenmark schwarz, der Innenkolben braun geworden ist, durch sehr verdünntes Glycerin.

Nr. 61. Motorische Nervenendigungen. a) Endverästelungen. Man schneide ca. 1 cm lange, dünne Stücke von Muskeln einer Eidechse oder kurze Muskeln (Intercostales, Augenmuskeln) kleiner Säugethiere aus und behandele sie in der Nr. 57 angegebenen Weise. Nachdem die dunkelvioletten Stückchen 3—6 Tage in Alkohol gelegen haben, zerzupfe man ca. 2 mm dicke Bündel der Muskelfasern in einem Tropfen verdünntem Glycerin, dem man einen ganz kleinen Tropfen Ameisensäure zugesetzt hat. Es gelingt das wegen der Brüchigkeit der Muskelfasern nur schwer und unvollkommen. Ein auf das Deckglas ausgeübter leichter Druck ist oft von Vortheil. Schwache Vergrösserung (50 mal) zeigt Muskelfasern von zart rosarother bis tief purpurner, andere von rothvioletter bis lichtblauvioletter Farbe; in letzteren Muskelfasern sehe ich die Endverästelung am deutlichsten. Zum Aufsuchen derselben verfolge man die schon bei schwacher Vergrösserung kenntlichen, tiefschwarzen Nervenfasern. (Fig. 70).

---

[1]) Beim Kalbe ist ein Theil der Nervenfasern noch marklos, diese empfehlen sich nicht zur Benützung.

[2]) Dieser Fall lag bei der Anfertigung des Fig. 68 abgebildeten Präparats vor; das Körperchen ist sehr klein.

b) Kerne der motorischen Platte. Man lege die vorderen Hälften der Augenmuskeln eines frisch getödteten Kaninchens in 97 ccm destill. Wasser + 3 ccm Essigsäure. Nach 6 Stunden übertrage man die Muskeln in destill. Wasser, schneide ein flaches Stückchen mit der Scheere ab und breite es auf den Objektträger aus. Schon mit unbewaffnetem Auge sieht man die Verästelungen der weiss aussehenden Nerven deutlich; bei schwachen Vergrösserungen (50 mal) erblickt man die Anatomosen der Nervenbündel; sowie die durch ihre quergestellten Kerne (der glatten Muskelfasern) leicht kenntlichen Blutgefässe. Das Auffinden der Endplatten ist wegen der grossen Anzahl der scharf konturirten Kerne, welche den Muskeln, dem intermuskulären Bindegewebe etc. angehören, nicht leicht. Verfolgt man eine Nervenfaser, so sieht man bald, dass deren doppelt konturirte Markscheide plötzlich aufhört und sich in eine Gruppe von Kernen verliert. Das sind die Kerne der motorischen Platte, deren übrige Details nicht deutlich sichtbar sind. Die Querstreifung der Muskelfasern, die sehr blass ist, ist oft sehr wenig deutlich. (Fig. 71).

IV. Cirkulationsorgane.

I. Blutgefässsystem.

Die Blutgefässe bestehen aus Elementen des Bindegewebes, elastischen Fasern und vegetativen Muskelfasern, welche Theile, in sehr verschiedenen Verhältnissen gemengt, in Schichten angeordnet sind. Im Allgemeinen herrscht in den Schichten eine gewisse Richtung vor; so die longitudinale Richtung in der innersten und äussersten, die cirkuläre in der mittleren Schicht. Eine Ausnahme hiervon macht durch seinen komplizirten Bau das Herz, durch ihren einfachen Bau die Kapillaren.

Herz.

Die Herzwand besteht aus drei Häuten: 1. dem Endocardium, 2. der gewaltig entwickelten Muskelhaut und 3. dem Pericardium.

ad 1. Das Endocardium ist eine bindegewebige Haut, welche sich durch ihren Reichthum an elastischen Fasern auszeichnet; letztere sind besonders in den Vorhöfen stark entwickelt und bilden daselbst entweder dichte Fasernetze oder sind selbst zu gefensterten Häuten verschmolzen. (Fig. 24). Die der Herzhöhle zugewendete freie Oberfläche ist mit einer einfachen Lage unregelmässig polygonaler Epithelzellen überzogen.

ad 2. Die nackten Muskelfasern, deren Bau oben beschrieben worden ist (s. pag. 44), sind von einem feinen Perimysium umgeben. Ihre Vereinigung erfolgt durch zahlreiche quere oder schräge Abzweigungen (s. Fig. 17).

Der Verlauf der Muskelfasern ist ein sehr komplizirter. Die Muskulatur der Vorkammern ist von jener der Kammern vollkommen getrennt. An den Vorkammern kann man eine beiden Vorkammern gemeinsehaftliche, äussere, quere und eine jeder Vorkammer eigenthümliche, innere longitudinale

(besonders im rechten Vorhofe, Mm. pectinati) Lage unterscheiden. Ausserdem finden sich viele kleine, in anderen Richtungen verlaufende Muskelbündel. Viel unregelmässiger ist die Muskulatur der Kammern, deren Bündel in den verschiedensten Richtungen, oft in Form von Achterzügen, verlaufen. Zwischen Vorkammern und Kammern liegen derbe Sehnenstreifen, die Annuli fibrosi, von denen der rechte stärker ist als der linke. Ebensolche, jedoch schwächer entwickelte Streifen liegen an den Ostia arteriosa der Kammern; zahlreiche Muskelfasern entspringen von sämmtlichen Streifen.

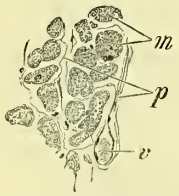

Fig. 72.

Stück eines Querschnittes eines Papillarmuskels des menschlichen Herzens. 240 mal vergr. *m* Querschnitte der Muskelfasern, deren jeder aus kleinen Kreisen (den Querschnitten der Fibrillen) zusammengesetzt erscheint. An zwei Durchschnitten ist der Kern der Muskelfaser getroffen. *p* Perimysium mit kleinen (dunkelgefärbten) Kernen. *v* Blutgefäss. Technik Nr. 62.

ad 3. Das Pericardium ist eine bindegewebige, mit elastischen Fasern durchsetzte Haut, welche an der Aussenfläche (des visceralen Blattes) resp. an der Innenfläche (des parietalen Blattes) von einem einschichtigen Epithel überzogen ist. Im visceralen Blatte sind Fettzellen gelegen, das parietale Blatt ist bedeutend dicker.

Die Herzklappen bestehen aus faserigem Bindegewebe, welches mit dem der Annuli fibrosi zusammenhängt, und sind an ihren Flächen vom Endokard überzogen. Muskelfasern sind nur in den Ursprungsrändern der Klappen enthalten.

Die zahlreichen Blutgefässe des Herzens verlaufen in der Muskulatur nach der für Muskeln typischen Anordnung (s. pag. 78). Auch Perikard und Endokard (letzteres nur in seinen tieferen Schichten) besitzen Blutgefässe.

Lymphgefässe finden sich in kolossaler Menge im Herzen; sie stellen ein alle freie Räume zwischen Muskelbündeln und Blutgefässen einnehmendes System dar.

Die dem Vagus und Sympathicus entstammenden, theils marklosen, theils markhaltigen Nerven enthalten in ihrem Verlaufe zahlreiche Ganglienzellen.

Arterien.

Die Wandung der Arterien besteht aus drei Häuten: 1. der Tunica intima, 2. der T. media, 3. der T. adventitia. Die Tunica media zeigt Querrichtung, die beiden anderen vorwiegend Längsrichtung ihrer Elemente. Bau und Dicke dieser Häute wechseln nach der Grösse der Arterien. Aus diesem Grunde empfiehlt sich eine Eintheilung in kleine, mitteldicke und grosse Arterien.

Unter kleinen Arterien verstehen wir die Arterien kurz vor ihrem Uebergang in die Kapillaren. Ihre Intima besteht aus langgestreckten, spindelförmigen Epithelzellen und einer strukturlosen elastischen Haut, der sog. elastischen Innenhaut, die bei etwas grösseren Arterien den Charakter einer gefensterten Membran annimmt. Die Media wird durch eine einfache, bei

etwas grösseren Arterien mehrfache, Lage glatter Ringmuskelfasern hergestellt. Die Adventitia besteht aus feinfaserigem, längsverlaufendem Bindegewebe und feinen elastischen Fasern. Sie geht ohne scharfe Grenze in das die Arterien tragende Bindegewebe über.

Zu den mitteldicken Arterien zählen wir sämmtliche Arterien des Körpers, mit Ausnahme der Aorta und der A. pulmonalis.

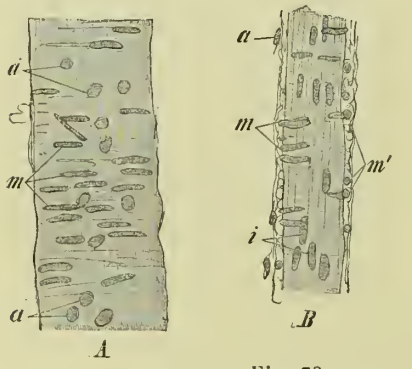

Fig. 73.

Stücke kleiner Arterien des Menschen, 240 mal vergrössert. *i* Kerne der T. intima, die Konturen der Zellen selbst sind nicht zu sehen. *m* T. media, an den quergestellten Kernen der glatten Muskelfasern kenntlich; *a* Kerne der T. adventitia. *A* Arterie, Einstellung auf die Oberfläche. *B* Arterie, Einstellung auf das Lumen. Man sieht bei *m'* die Muscularieskerne von dem einen Pole her, im optischen Querschnitte. *C* Kleine Arterie kurz vor dem Uebergange in Kapillaren; die T. media besteht hier nur aus vereinzelten Muskelzellen. Technik Nr. 63a.

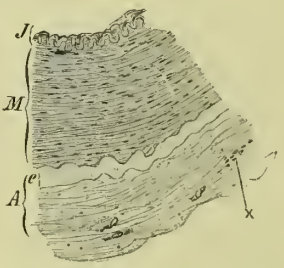

Fig. 74.

Stück eines Querschnittes der Arter. brachialis des Menschen, 50mal vergr. *J* Intima. Die geschlängelte Linie ist die elastische Innenhaut. *M* Media. Die stäbchenförmigen Kerne der Muskelfasern gut zu sehen. *A* Adventitia mit Vasa vasorum, *e* elastische Haut derselben, bei × Querschnitte einiger Längsmuskelbündel. Technik Nr. 62.

Die Intima hat hier eine Verdickung erfahren, indem zwischen den Epithelzellen und der elastischen Innenhaut noch Netze feiner elastischer Fasern, sowie eine, abgeplattete Zellen einschliessende, streifige Bindesubstanz aufgetreten sind, welche beide der Länge nach verlaufen. Die Media besteht nicht mehr allein aus glatten Ringmuskelfasern [1]), die hier in mehreren Schichten übereinanderliegen, sie enthält auch noch weitmaschige Netze feiner elastischer Fasern. Die Adventitia ist ebenfalls dicker geworden. Stärkere elastische Fasern finden sich in besonders reichlicher Menge an der Grenze der T. media und bilden daselbst bei vielen Arterien eine eigene Lage, die als elastische Haut der Adventitia (Fig. 74 *e*) bezeichnet worden ist. Als neue Elemente treten in der Adventitia mitteldicker Arterien glatte Muskelfasern auf, die zu längs verlaufenden einzelnen Bündeln, niemals zu einer geschlossenen Schicht geordnet sind.

Bei den grossen Arterien (Aorta, Pulmonalis) zeigt die Intima kürzere, mehr der polygonalen Form sich nähernde Epithelzellen; dicht darunter liegen die schon bei den mittelstarken Arterien vorkommenden streifigen Bindesubstanzlagen, die auch hier abgeplattete sternförmige oder rundliche

[1]) An der inneren Grenze der Media kommen auch längs verlaufende Muskelfasern vor; sie sind besonders entwickelt in der A. subclavia.

Zellen, sowie elastische Fasernetze einschliessen. Diese Fasernetze sind um so dichter, je näher sie der T. media liegen und gehen endlich in eine gefensterte Membran über, welche der elastischen Innenhaut kleinerer und mitteldicker Arterien entspricht. Die T. media der grossen Arterien ist durch reich entwickelte, die muskulösen Elemente an Menge übertreffende, elastische Elemente charakterisirt. An Stelle dünner Fasernetze finden sich hier entweder dichte Netze starker elastischer Fasern oder gefensterte Häute [1]), welche regelmässig mit Schichten glatter Muskelfasern abwechseln. Die elastischen Elemente haben wie die Muskelfasern einen cirkulären Verlauf; schräg die Muskelschichten durchsetzende Fasern und Häute stellen eine Verbindung aller elastischen Elemente der T. media her. Die Adventitia grosser Arterien zeigt keine wesentlichen Eigenthümlichkeiten, sie unterscheidet sich nur wenig von derjenigen mittelstarker Arterien. Eine elastische Haut der Adventitia fehlt. Glatte Muskelfasern kommen daselbst nur bei Thieren vor.

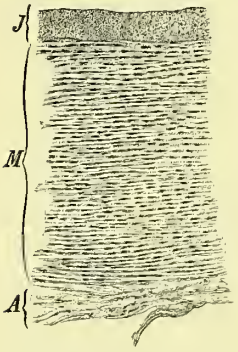

Fig. 75.

Stück eines Querschnittes der Brustaorta des Menschen, 50mal vergr. *J* Intima. *M* Media, die hellen Streifen dazwischen entsprechen den elastischen Elementen. *A* Adventitia. Technik Nr. 62.

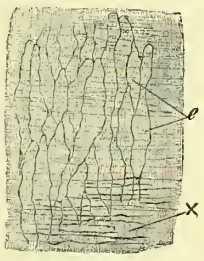

Fig. 76.

e Epithel der A. lienalis einer neugeborenen Katze in situ, 240-mal vergrössert. Unten (×) ist die durchschimmernde Kittsubstanz der glatten Muskelfasern der Tunica media gezeichnet. Technik Nr. 64.

Venen.

Die Wandung der Venen steht hinsichtlich ihrer Dicke nicht in bestimmtem Verhältnisse zur Grösse der Venen, so dass eine Eintheilung nach der Grösse, wie bei den Arterien, zwecklos ist. Das Charakteristicum der Venen liegt in dem Vorwiegen der bindegewebigen Hüllen und in der geringen Ausbildung der muskulösen und elastischen Elemente. Auch an den Venen können wir drei Hüllen unterscheiden [2]).

Die Intima besteht aus einer einfachen Lage platter Epithelzellen, die nur bei den kleinsten Venen von gestreckter, sonst von polygonaler Gestalt sind. Bei mittleren 2—9 mm im Durchmesser zeigenden Venen folgen darauf

---

1) Die elastischen Häute finden sich schon bei den grösseren mitteldicken Arterien; besonders gut sind sie bei den Karotiden ausgeprägt, die bezüglich ihres Baues den grossen Arterien am nächsten stehen.

2) Die geringe Entwickelung der Tunica media hat sogar einzelne Histologen veranlasst, nur zwei Hüllen, T. intima und adventitia zu unterscheiden und die Schichten, die gewöhnlich als T. media aufgefasst werden, der T. adventitia zuzurechnen.

kernhaltige Bindesubstanzlagen, die sich bei ganz grossen Venen (V. cava sup., V. femor., V. poplit.) zu deutlich streifigen Lagen entwickeln. Daran schliesst sich eine elastische Innenhaut, die bei kleinen Venen strukturlos ist, bei mittleren und grossen Venen durch elastische Netze dargestellt wird. In der Intima der V. femoralis und V. poplitea finden sich auch einzelne schräg oder längs verlaufende glatte Muskelfasern.

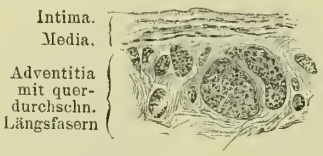

Fig. 77.
Querschnitt der Wand der V. renalis des Menschen, 50mal vergrössert. Technik Nr. 62.

Die T. media zeigt grosse Schwankungen. Sie besteht aus cirkulären Muskelfasern, elastischen Netzen und fibrillärem Bindegewebe und ist am Besten entwickelt in den Venen der unteren Extremität (bes. in der Vena poplitea), weniger in den Venen der oberen Extremität, noch geringer in den grossen Venen der Bauchhöhle; sie fehlt endlich bei einer grossen Anzahl von Venen (den Venen der Pia und Dura mater, den Knochenvenen, Retinavenen, der V. cava superior, sowie den aus den Kapillaren hervorgehenden Venen). Hier finden sich nurmehr schräg und quer gestellte Bindegewebsbündel.

Die meist gut entwickelte Adventitia besteht aus gekreuzten Bindegewebsbündeln, elastischen Fasern und längs verlaufenden glatten Muskelfasern, die bei den Venen viel reicher entwickelt sind, als bei den Arterien. Einzelne Venen (V. portar., V. renal.) besitzen eine fast vollkommene, ansehnliche Längsmuskelhaut. (Fig. 77).

Die Venenklappen sind Bildungen der Intima, die an beiden Seiten von, (an der dem Blutstrome zugekehrten Seite längsgestellten, an der der Venenwand zugekehrten Seite quergestellten), Epithelzellen überzogen werden. Unter den längsgestellten Zellen liegt ein dichtes elastisches Netzwerk, unter den quergestellten Zellen ein feinfaseriges Bindegewebe.

Kapillaren.

Die Kapillaren stellen — wenige Fälle, z. B. die Corpora cavernosa der Geschlechtsorgane, ausgenommen — die Verbindung zwischen Arterien und Venen her. Bei dem Uebergange der ersteren in die Kapillaren erfolgt eine allmähliche Vereinfachung der Gefässwand (Fig. 73 *C*) und zwar in der Weise, dass die Tunica media immer dünner und von weit auseinander stehenden Ringmuskelfasern gebildet wird, die schliesslich vollkommen verschwinden; auch die Tunica adventitia wird feiner; sie besteht aus einer dünnen Lage kernhaltigen Bindegewebes, das schliesslich ebenfalls verschwindet, so dass zuletzt von der Gefässwand nichts mehr übrig bleibt, als die Intima, die, in ihren Schichten ebenfalls reduzirt, einzig und allein von den platten, kernhaltigen Epithelzellen aufgebaut wird. Die Wandung der Kapillaren besteht somit nur aus einer einfachen Lage von Epithelzellen, deren Gestalt sich am Besten mit einer an jedem Ende zugespitzten Stahlfeder

vergleichen lässt. Diese Zellen werden durch eine geringe Menge von Kittsubstanz an den Rändern mit einander verbunden.

Die Kapillaren theilen sich ohne Kaliberverminderung und bilden durch Anastomosen mit Nachbarkapillaren Netze, deren Maschenweite sehr wechselnd ist. Die engmaschigsten Netze finden sich in absondernden Organen, z. B. in Lunge und Leber; weitmaschige Netze kommen vor z. B. in Muskeln, serösen Häuten, in den Sinnesorganen. Umgekehrt verhält sich das Kaliber der Kapillaren; die weitesten Kapillaren finden sich in der Leber, die engsten Kapillaren in der Retina und in den Muskeln.

Neubildung von Kapillaren. Hier sollen nur die postembryonalen Entwickelungsvorgänge besprochen werden. Von der Wand einer schon fertigen Kapillare erhebt sich eine konische Protoplasmamasse, die mit breiter Basis der Kapillare aufsitzt und mit fein zulaufender Spitze frei endigt. Im weiteren Verlaufe der Entwickelung vereinigt sich diese Spitze mit einem anderen ihr entgegenkommenden Ausläufer, der auf gleiche Weise an einer anderen Stelle der Kapillarwand entstanden ist. Diese anfangs solide Bildung wird von der Kapillarwand aus hohl und die Wände des so entstandenen Rohres differenziren sich zu Epithelzellen. Die Entwickelung neuer Kapillaren vollzieht sich nach dieser Darstellung immer im Zusammenhange mit schon vorhandenen Kapillaren. In neuerer Zeit ist ein zweiter Bildungsmodus behauptet worden, demzufolge gänzlich isolirte Zellen (sog. „vasoformative" Zellen) zu einem Netzwerke zusammentreten, in ihrem Innern farbige, kernlose Blutkörperchen bilden und dann erst mit dem Blutgefässnetze sich verbinden. Es ist indessen die Möglichkeit nicht ausgeschlossen, dass die vasoformativen Zellennetze sich rückbildende Blutgefässbezirke sind.

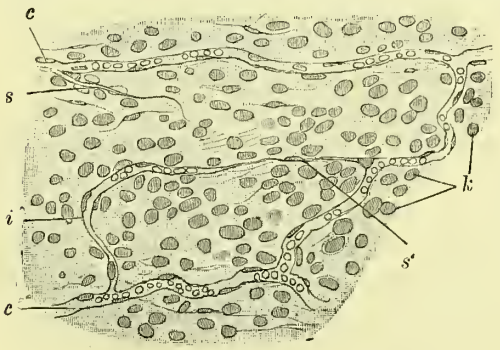

Fig. 78.

Flächenbild eines Stückchens des Omentum majus eines 7 Tage alten Kaninchens, 240mal vergrössert. *c* Blutkapillaren, theilweise noch Blutkörperchen enthaltend. *s* Sprosse einer Kapillare in eine freie, solide Spitze auslaufend. *i* junge Kapillare schon grösstentheils hohl, bei *s'* noch solid. *k* Kerne des Bauchfellepithels. Technik Nr. 66.

Alle mittleren und grossen Blutgefässe besitzen zur Ernährung ihrer Wand bestimmte kleine Blutgefässe, die Vasa vasorum, die fast ausschliesslich in der Adventitia verlaufen. Die Intima ist stets gefässlos.

Alle Blutgefässe sind mit Nerven versehen, welche in Arterien und Venen ein Geflecht markhaltiger Nervenfasern bilden. Hiervon entspringen marklose Fasern, welche die Gefässmuskeln versorgen. Die Kapillaren sind von marklosen Nervenfasern umsponnen.

Viele Blutgefässe sind von Lymphgefässen umsponnen, welche zuweilen so weit sind, dass sie vollkommen die Blutgefässe einscheidende Räume („adventitielle Lymphräume“ s. pag. 90) darstellen.

Die Steissdrüse, Gland. coccygea, ist eigentlich keine Drüse, sondern besteht aus Blutgefässen, deren Aeste durch halbkugelförmige Aussackungen charakterisirt sind und aus Bindegewebe, das feine Bündel markhaltiger Nerven einschliesst. Einen ähnlichen Bau zeigt die Karotisdrüse („Ganglion intercaroticum“), die ausserdem ansehnliche Mengen von Nervenfasern und Ganglienzellen enthält.

Das Blut.

Das Blut ist eine leicht klebrige, roth gefärbte Flüssigkeit, welche geformte Elemente: Blutkörperchen, Blutplättchen und Elementarkörnchen enthält. Erstere sind schon (pag. 38) beschrieben worden; es erübrigt nur, die Mengenverhältnisse, sowie das Zahlenverhältniss zwischen farblosen und farbigen Blutkörperchen zu erörtern. Die Bestimmung beider Verhältnisse unterliegt grossen Schwierigkeiten, die Angaben können deshalb keine grossen Ansprüche auf Sicherheit erheben. Beim Menschen sind in einem Kubikmillimeter Blut etwa 5 Millionen farbiger Blutkörperchen enthalten. Die farblosen Blutkörperchen sind in viel geringerer Menge im Blute vorhanden; man rechnet ein farbloses Blutkörperchen auf 300—500 farbige. Die Blutplättchen sind sehr vergängliche, farblose, runde oder ovale Scheiben von drei- bis viermal geringerem Durchmesser als die farbigen Blutzellen (Fig. 6, 9) und sind zuweilen in grosser Anzahl im Blute vorhanden. Es wird ihnen eine Hauptrolle bei der Gerinnung des Blutes zugeschrieben. Die Elementarkörnchen sind grösstentheils Fettpartikelchen, welche durch den Chylus ins Blut übergeführt wurden. Sie lassen sich bei saugenden Thieren und bei Pflanzenfressern leicht nachweisen; dem vom gesunden Menschen entnommenen Blute fehlen sie.

Nach dem Tode (oder in veränderter Gefässwand) gerinnt das Blut durch Festwerden einer im Blute befindlichen Substanz, des Faserstoffes (Fibrin), und sondert sich weiterhin in zwei Theile, in den Blutkuchen (Placenta sanguinis) und in das Blutwasser (Plasma sanguinis). Der Blutkuchen ist roth und besteht aus allen farbigen, den meisten farblosen Blutkörperchen und dem Faserstoffe, der sich mikroskopisch als ein Filz feiner Fasern erweist; die Fasern verhalten sich chemisch ähnlich den Fasern des leimgebenden Bindegewebes. Das Blutwasser ist farblos und enthält einige farblose Blutkörperchen.

Der in den farbigen Blutkörperchen enthaltene Farbstoff, das Haemoglobin, besitzt die Eigenschaft, unter bestimmten Verhältnissen zu krystallisiren und zwar bei fast allen Wirbelthieren im rhombischen Systeme; die Gestalt der Krystalle ist bei den verschiedenen Thieren eine sehr verschiedene, beim Menschen eine hauptsächlich prismatische. Das Haemoglobin geht

leicht in Zersetzung über. Eines dieser Zersetzungsprodukte ist das Haematin, welches weitere Umwandlungen zu Haematoidin und Haemin erfahren kann. Die Krystalle des Haematoidin, welche sich innerhalb des Körpers in alten Blutextravasaten, z. B. im Corpus luteum finden, sind rhombische Prismen von orangerother Farbe. Die Krystalle des Haemin sind, wenn gut entwickelt, rhombische Täfelchen oder Bälkchen von mahagonibrauner Farbe; oft sind sie sehr unregelmässig gestaltet (Fig. 79, 1); sie sind in forensischer Beziehung von grosser Wichtigkeit (s. Technik Nr. 72).

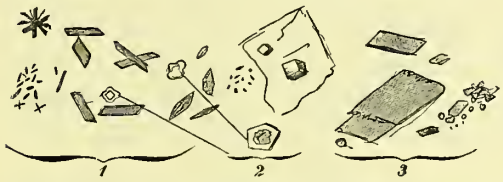

Fig. 79.

1. Haeminkrystalle des Menschen, rechts Wetzsteinformen derselben. 2. Kochsalzkrystalle. 3. Haematoidinkrystalle des Menschen. 560 mal vergr. Technik Nr. 72.

Entwickelung der farbigen Blutkörperchen. Von der frühesten Zeit der embryonalen Entwickelung an durch das ganze Leben finden sich an bestimmten Orten kernhaltige gefärbte Blutzellen, Haematoblasten. Ihre Menge schwankt und geht parallel mit der Energie des Blutbildungsprozesses. Aus ihnen gehen durch indirekte Theilung die farbigen Blutkörperchen hervor, die anfangs noch kernhaltig sind, später aber ihren Kern verlieren. Als Ort der Blutbildung muss in embryonalen Perioden die Leber, später die Milz, beim Erwachsenen aber ausschliesslich das Knochenmark bezeichnet werden.

2. Lymphgefässsystem.

Lymphgefässe.

Die Wandung der stärkeren Lymphgefässe (von 0,2—0,8 mm an) setzt sich, wie die der Blutgefässe, aus drei Schichten zusammen. Die Intima besteht aus Epithelzellen und feinen elastischen Längsfasernetzen. Die Media wird durch quer verlaufende glatte Muskelfasern und wenige elastische Fasern gebildet. Die Adventitia besteht aus längs verlaufenden Bindegewebsbündeln, elastischen Fasern und gleichfalls längsgerichteten Bündeln glatter Muskelfasern. Die Wand der feineren Lymphgefässe und der Lymphkapillaren wird nur durch sehr zarte, geschlängelt konturirte Epithelzellen hergestellt. Die Lymphkapillaren sind weiter als die Blutkapillaren, häufig mit Einschnürungen und Ausbuchtungen besetzt und an den Theilungsstellen oft bedeutend verbreitert; das von ihnen gebildete Netzwerk ist unregelmässiger. Die Frage nach dem Ursprunge der Lymphgefässe ist noch nicht endgültig entschieden; während eine Meinung dahin geht, dass die Lymphkapillaren allseitig geschlossen sind, haben nach der zweiten, weit verbreiteten Ansicht die Lymphgefässe in den zwischen den Bindegewebsbündeln gelegenen

Spalträumen, den Gewebsspalten[1]) ihren Ursprung, sind demnach peripheriewärts offen.

Nach der ersten Meinung würde der durch die Blutkapillarenwand in die Gewebe übergetretene Saft, der Gewebssaft (Parenchymsaft), soweit er nicht zur Ernährung der Gewebe verbraucht wird, durch Endosmose in die geschlossenen Lymphkapillaren eindringen, nach der zweiten Ansicht dagegen direkt von den Geweben aus durch die offenen Lymphgefässanfänge seinen Abfluss finden.

Von Wichtigkeit ist, dass die Lymphgefässe mit der Pleura- und Peritonealhöhle in offener Verbindung stehen und zwar durch zwischen den Epithelzellen der Pleura resp. des Peritoneum befindliche Oeffnungen, die Stomata, welche in der Pleurahöhle an den Interkostalräumen, in der Peritonealhöhle am Centrum tendineum des Zwerchfelles sich finden.

Die Lymphknoten.

Die Lymphknoten (schlechter „Lymphdrüsen") sind makroskopische, in die Bahn der Lymphgefässe eingeschaltete Körper von meist rundlich-ovaler oder platter, bohnenförmiger Gestalt und sehr wechselnder Grösse. An der einen Seite haben sie meist eine narbige Einziehung, den Hilus, an welchem die abführenden Lymphgefässe austreten[2]). Ihr Bau wird verständlich, wenn wir von folgender Vorstellung ausgehen: An bestimmten Stellen theilen sich (3—6) Lymphgefässe mehrfach in mit einander anastomosirende Aeste, welche indessen sich bald wieder vereinen und zu ebenso viel oder weniger, meist engeren Lymphgefässen zusammenfliessen. So wird eine Art von Wundernetz[3]) gebildet. Die sich theilenden Lymphgefässe heissen Vasa afferentia, die zusammenfliessenden Vasa efferentia. Zwischen den Maschen dieses Netzes liegen theils kugelige, theils langgestreckte Körper, die aus adenoidem Gewebe bestehen. Die kugeligen Körper, die Sekundärknötchen („Follikel", „Ampullen") nehmen die Peripherie, die ge-

[1]) Als eine Modifikation der Gewebsspalten dürften die Saftlücken und Saftkanälchen anzusehen sein, welche sich, in die formlose Zwischensubstanz des Bindegewebes eingegraben, durch regelmässigere Gestalt und Begrenzung von den Gewebsspalten unterscheiden. Saftlücken und -kanälchen sind am schönsten in der Cornea entwickelt, sollen aber auch in allen anderen bindegewebigen Formationen nachweisbar sein.

[2]) Die zuführenden Lymphgefässe dringen an verschiedenen Stellen in den Knoten ein.

[3]) Wundernetze sind zuerst bei Blutgefässen beschrieben worden. Man versteht darunter ein Gefässnetzwerk, welches den Verlauf eines Gefässtammes plötzlich unterbricht. Man findet sie sowohl an Arterien als auch an Venen: arterielle — venöse Wundernetze. Exquisite Beispiele von (arteriellen) Wundernetzen sind die Glomeruli der Niere (vergl. Fig. 138): ein Arterienstämmchen theilt sich in Zweige, die wiederum zu einem Stämmchen sich vereinen, welches dann in gewöhnlicher Weise sich weiter verästelt.

streckten Körper, die Marksträngе, das Centrum des Lymphknotens ein. Faseriges Bindegewebe, die Kapsel, umhüllt den Lymphknoten und schickt Ausläufer, Trabekel, ins Innere des Knotens (Fig. 80). Von den Trabekeln gehen feine Fortsetzungen in Form retikulären Bindegewebes aus, welche die Wandung der Lymphgefässe durchsetzend bis in die Sekundärknötchen und Markstränge eindringen und eine Stütze für die daselbst befindlichen zahlreichen Leukocyten bilden.

Der Lymphknoten besteht somit aus Rinden- (Kortikal-) substanz und Mark- (Medullar-) substanz, deren gegenseitige Mengenverhältnisse sehr wechseln. Die Rindensubstanz enthält die Sekundärknötchen, welche

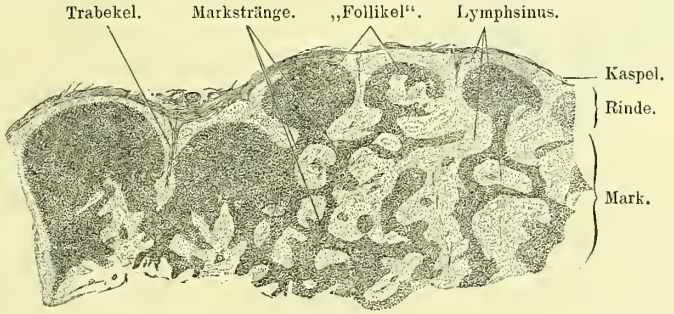

Fig. 80.
Senkrechter Durchschnitt eines Lymphknotens einer 9 Tage alten Katze, 30 mal vergrössert. Technik Nr. 75.

centralwärts direkt in die Markstränge übergehen (Fig. 80). Sekundärknötchen und Markstränge werden von den Fortsetzungen der eintretenden Lymphgefässe umgeben [1]). Diese hier sehr erweiterten Lymphgefässe heissen Lymphsinus; sie werden von retikulärem Bindegewebe durchzogen. Sekundärknötchen und Markstränge bestehen aus adenoidem Gewebe, d. i. aus retikulärem Bindegewebe, in dessen Maschen zahlreiche Leukocyten liegen. In vielen Sekundärknötchen befindet sich ein heller, rundlicher Fleck, das Keimcentrum, dort findet man stets indirekte Kerntheilungsfiguren [2]). Die Sekundärknötchen sind somit Bildungsstätten von Leukocyten, welche in die Lymphsinus und von da in die Vasa efferentia gelangen. Die Kapsel besteht aus faserigem Bindegewebe und glatten Muskelfasern, welche in den grossen Lymphknoten des Hindes zu grossen Zügen vereint sind. Die ebenso gebauten Trabekel schieben sich zwischen Sekundärknötchen und Markstränge, berühren dieselben aber nicht, sondern sind von ihnen durch die Lymphsinus getrennt. Die Wandung der Lymphsinus wird nur von einer einfachen Lage platter Zellen gebildet, welche sowohl der Oberfläche der Sekundärknötchen und Markstränge, wie auch der Oberfläche der Tra-

[1]) In das Innere der Sekundärknötchen dringen niemals Lymphgefässe.

[2]) Auch in den Marksträngen erfolgt eine Vermehrung der Zellen, jedoch in viel geringerem Grade als in dem Keimcentrum der Sekundärknötchen.

bekel anliegen; auch das mit den Trabekeln zusammenhängende retikuläre Bindegewebe ist mit platten Zellen überzogen (vergl. pag. 55).

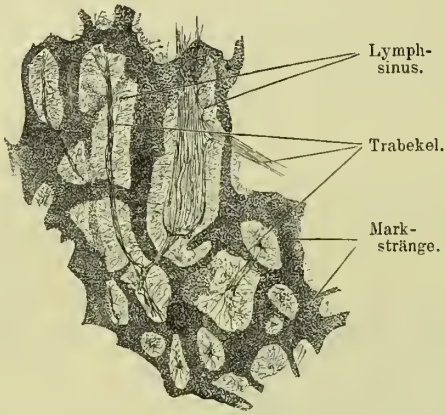

Fig. 81.

Aus einem senkrechten Schnitte eines Lymphknotens eines Rindes, 50mal vergr. Marksubstanz. In der oberen Hälfte sind die Trabekel und Markstränge der Länge, in der unteren Hälfte der Quere nach durchschnitten. Beide bilden ein zusammenhängendes Netzwerk. In den Lymphsinus sieht man die feinen Fasern des retikulären Bindegewebes, welches zum Theil noch Leukocyten enthält. Zeichnung bei wechselnder Tubuseinstellung. Technik Nr. 76.

Der hier geschilderte Bau der Lymphknoten ist aber insofern schwierig zu erkennen, als mancherlei Komplikationen sich vorfinden. Diese Komplikationen bestehen darin, 1. dass benachbarte Sekundärknötchen oft miteinander verschmelzen, 2. dass die Markstränge miteinander zu einem groben Netzwerke sich verbinden, 3. dass ebenso die Trabekel ein zusammenhängendes Netzwerk bilden, 4. dass das Netz der Markstränge und das der Trabekel ineinander greifen (Fig. 81), 5. dass die Lymphsinus mit Leukocyten gefüllt sind, welche erst durch besondere Methoden entfernt werden müssen. Auf diese Weise bilden Sekundärknötchen, Markstränge und die Leukocyten der Lymphsinus eine weiche Substanz, die „Pulpa“ (Parenchym der Lymphknoten) genannt worden ist.

Die Blutgefässe der Lymphknoten treten theils an verschiedenen Stellen der Oberfläche, grösstentheils aber am Hilus ein. Die von der Knotenoberfläche eintretenden feinen Blutgefässe vertheilen sich in der Kapsel und in den gröberen Trabekeln, in deren Achse sie verlaufen. Die am Hilus eintretende grössere Arterie theilt sich in mehrere Aeste, die daselbst von reichlicher entwickeltem Bindegewebe umgeben sind. Die Aeste treten zum geringeren Theile in die Trabekel, zum grösseren Theile gelangen sie, die Lymphsinus durchsetzend, in die Markstränge und von da in die Sekundärknötchen; an beiden Stellen lösen sich die Blutgefässe in ein wohlentwickeltes Kapillarnetz auf, welches die zur Bildung der Leukocyten nöthige Sauerstoffmenge liefert. Die Venen treten am Hilus aus.

Die Nerven der Lymphknoten sind spärliche, theils markhaltige, theils marklose Faserbündel, über deren Endigung nichts Näheres bekannt ist.

Die peripherischen Lymphknoten.

Das Leukocyten einschliessende retikuläre Bindegewebe ist nicht nur auf die Lymphknoten beschränkt; es findet sich auch in grosser Ausdehnung in vielen Schleimhäuten, und zwar in verschiedenen Entwickelungsgraden, bald als diffuse, bald als schärfer begrenzte Infiltration von Leukocyten.

Diese Formationen werden nicht zum Lymphsystem gerechnet. Es giebt aber noch einen höheren Grad der Ausbildung, in welchem den Sekundärknötchen der Lymphknoten ganz ähnliche Knötchen („Follikel") der Schleimhaut mit Keimcentrum bestehen. Diese hat man zum Lymphsystem gerechnet und peripherische Lymphknoten genannt. Sie sind in vielen Schleimhäuten entweder vereinzelt, Solitärknötchen („solitäre Follikel"), oder in Gruppen „Peyer'sche Haufen", zu finden und liegen in stets einfacher Schicht in der Tunica propria (s. pag. 128) dicht unter dem Epithel. Ihre Verbreitung und Zahl ist nicht nur bei den einzelnen Thierarten, sondern selbst bei einzelnen Individuen erheblichen Schwankungen unterworfen. Sie unterscheiden sich von den eigentlichen Lymphknoten vor Allem durch ihre minder innigen Beziehungen zu den Lymphgefässen, welche hier keine die Knötchen (Follikel) umgreifende Sinus bilden [1]). Ihre Beizählung zum Lymphgefässsystem ist insofern eine berechtigte, als auch sie (in dem Keimcentrum) Brutstätten junger Leukocyten sind. Dieselben gelangen jedoch nur zum Theil in die Lymphgefässe; viele wandern vielmehr durch das Epithel auf die Schleimhautoberfläche (vergl. pag. 140).

Die Lymphe.

Die Formelemente der Lymphe, die Leukocyten (s. pag. 37), sind in einer Flüssigkeit suspendirt, welche ausserdem noch Körnchen enthält. Die letzteren sind unmessbar klein, bestehen aus Fett und finden sich vorzugsweise in den Lymph (Chylus-) gefässen des Darmes; oft sind sie in kolossaler Menge vorhanden und sind dann die Ursache der weissen Farbe des Chylus. In anderen Lymphgefässen sind die Körnchen nur spärlich vorhanden. In den Lymphknoten findet man viele Leukocyten, deren Kern von so wenig Protoplasma umgeben ist, dass dessen Nachweis nur schwer zu liefern ist.

Thymus.

Die Thymus besteht aus 4—11 mm grossen Lappen, welche von faserigem, mit feinen elastischen Fasern vermengtem Bindegewebe umhüllt werden. Dieses Bindegewebe schickt in jeden einzelnen Lappen Septa, wodurch eine Unterabtheilung in kleinere, 1 mm grosse („sekundäre") Läppchen erzielt wird. Jedes dieser Läppchen besteht durchaus aus adenoidem Gewebe, welches in der Peripherie dichter als im Centrum entwickelt ist, so dass man einen dunkleren Rindentheil (Fig. 82) von einer helleren Marksubstanz unterscheiden kann.

---

[1]) Ausgenommen ist nur das Kaninchen, in dessen Peyer'schen Haufen Sinus vorkommen; die Solitärknötchen dieses Thieres entbehren dagegen ebenfalls der Sinus.

Die Blutgefässe sind sehr reichlich entwickelt und speisen ein in Mark und Rinde gelegenes Kapillarsystem. Die Lymphgefässe sind ebenfalls in grosser Anzahl vorhanden; die grösseren Stämmchen liegen an der Oberfläche der Thymus, ihre Aeste verlaufen in den bindegewebigen Septen und dringen von da in die Marksubstanz ein.

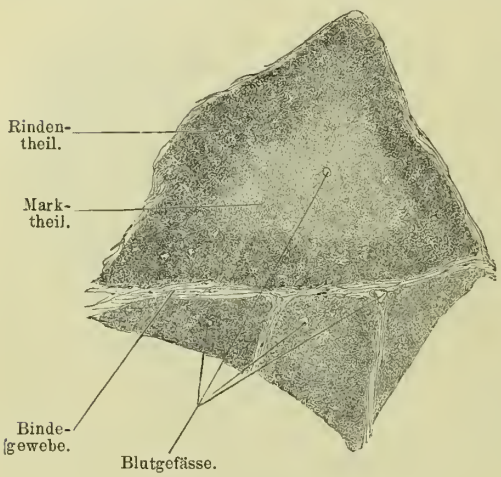

Fig. 82.

Durchschnitt einiger Läppchen der Thymus eines 7 Tage alten Kaninchens, 50mal vergr. Die unteren Läppchen sind nur tangential angeschnitten, so dass meist nur Rinde sichtbar ist. Technik Nr. 77.

Zur Zeit des Schwindens der Thymus findet man in ihr in sehr wechselnder Anzahl konzentrisch gestreifte Körperchen von 15—180 μ Durchmesser, welche wahrscheinlich veränderte Ballen von Epithelzellen (die Thymus ist in der ersten Anlage ein epitheliales Organ) sind. Sie werden Hassal'sche Körperchen genannt.

Milz.

Die Milz ist eine Blutgefässdrüse und besteht aus einer bindegewebigen Hülle, der Kapsel, und einer rothen, weichen, aus adenoidem Gewebe und Blutgefässen zusammengesetzten Masse, der Milzpulpa.

Die Kapsel ist fest mit dem sie überziehenden Bauchfelle verwachsen und besteht vorzugsweise aus derbfaserigem Bindegewebe und Netzen elastischer Fasern. Bei einigen Thieren (Hund, Katze, Schwein u. a.), nicht aber beim Menschen, finden sich daselbst auch glatte Muskelfasern. Von der Kapsel ziehen zahlreiche blatt- oder strangförmige Fortsetzungen, die Milzbalken, in das Innere der Milz und bilden dort ein zusammenhängendes Netzwerk, in dessen Maschen die Milzpulpa gelegen ist. Auch die Balken enthalten bei Thieren ausser Bindegewebe glatte Muskelfasern. Am Hilus der Milz giebt die Kapsel an die Blutgefässe besondere Hüllen ab, von welchen jene auf weite Strecken begleitet werden. Diese Hüllen („adventitielle Scheiden") sind an den Arterien der Sitz zahlreicher Leukocyten, die entweder als kontinuirlicher Beleg den ganzen Verlauf der Arterien begleiten (z. B. beim Meerschweinchen) oder nur auf einzelne Stellen beschränkt sind. In letzterem Falle bilden die Leukocyten kugelige Ballen von 0,2—0,7 mm Grösse, die sogenannten Malpighi'schen Körperchen (Mensch, Katze etc.). Zwischen beiden Formen giebt es viele Uebergänge.

Die Malpighi'schen Körperchen sitzen mit Vorliebe in den Astwinkeln der kleinen Arterien und zwar so, dass die Arterie entweder die Mitte oder den Rand des Körperchens durchbohrt. Hinsichtlich ihres feineren Baues stimmen die Körperchen vollkommen mit den Sekundärknötchen der Lymphknoten überein; sie enthalten zuweilen sogar Keimcentren.

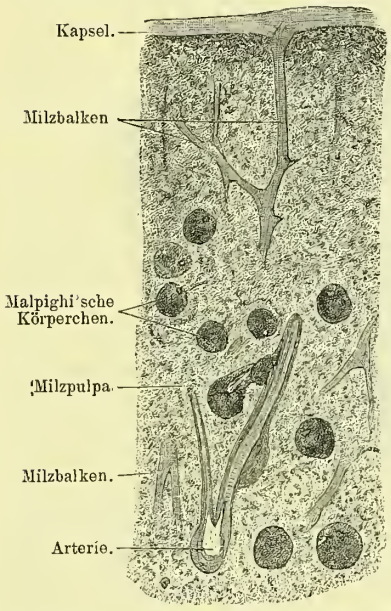

Fig. 83.

Aus einem Querschnitte der menschlichen Milz, 10mal vergrössert. Malpighi'sche Körperchen gut entwickelt, allo seitlich von Arterien durchbohrt; an dem rechten Aste der Arterie ist der Beleg der Leukocyten ein kontinuirlicher. Technik Nr. 79.

Die Milzpulpa bildet ein Netzwerk von Strängen, welche, ähnlich denen der Lymphknoten, zwischen den Maschen des Milzbalkennetzes gelegen sind. Die Stränge hängen zuweilen mit den Malpighi'schen Körperchen zusammen. Die Milzpulpa besteht aus sehr feinem retikulärem Bindegewebe (pag. 55) und zahlreichen zelligen Elementen. Letztere sind theilweise Leukocyten, theils etwas grössere mehrkernige Zellen, ferner farbige Blutkörperchen enthaltende Zellen und freie farbige Blutkörperchen; endlich findet sich daselbst ein körniges Pigment.

Blutgefässe. Die Arterien der Milz geben Aeste an die Balken und die Pulpastränge ab und speisen das dichte Kapillarnetz der Malpighi'schen Körperchen. Die Venen sammeln sich aus einem weiten Netze von Kapillaren („kapillare Venen"), welches zwischen Balken und Pulpasträngen gelegen ist.

Fig. 84.

Elemente der menschlichen Milz, 560mal vergr. 1. Farblose Zellen. 2. Epithelzellen. 3. Farbige Blutkörperchen. 4. Körnchenhaltige Zellen; die obere schliesst auch ein farbiges Blutkörperchen *b* in sich. Technik Nr. 78.

Fig. 85.

Retikuläres Bindegewebe der menschlichen Milz, 560 mal vergr. Rand eines Schüttelpräparates gezeichnet. Technik Nr. 80.

Fig. 86.

Drei Kerntheilungsbilder aus einem Schnitte durch die Milz eines Hundes, 560mal vergrössert. Die Fäden sind bei dieser Vergrösserung nicht zu sehen. Technik Nr. 81.

Die grösseren Venen laufen neben den Arterien. Die Art und Weise des Zusammenhanges der Arterien und Venen ist noch nicht endgültig festgestellt.

Die Arterien gehen in langgestreckte Kapillaren über, welche nicht mit einander anastomosiren. Diese (arteriellen) Kapillaren hängen nach der Meinung der

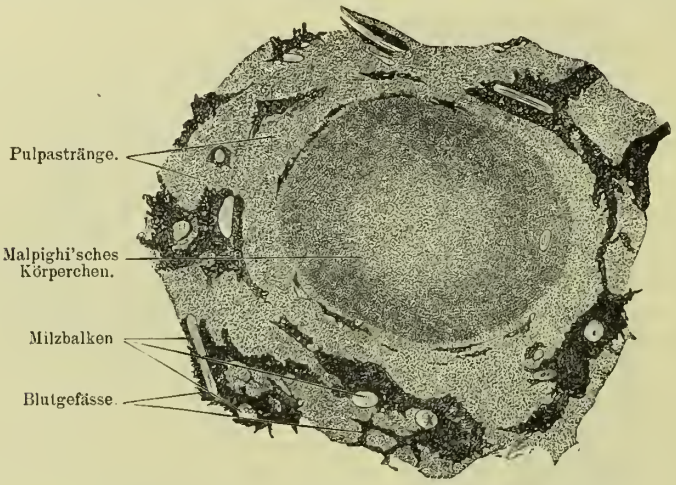

Fig. 87.

Aus einem Querschnitte einer Katzenmilz, 50mal vergrössert. Im Malpighi'schen Körperchen ist rechts der Querschnitt der Arterie sichtbar. Die dunklen Blutgefässe sind meist kapillare Venen, welche zwischen Pulpasträngen und Milzbalken liegen. Technik Nr. 79.

Einen direkt mit den kapillaren Venen zusammen; nach dieser Ansicht würde die Blutbahn der Milz allseitig geschlossen sein. Nach der Meinung anderer Autoren gehen die arteriellen Kapillaren in Räume ohne eigene Wandung, in „intermediäre Lakunen" über, welchen sich siebförmig durchbrochene Venen anschliessen. Letztere vermitteln den Zusammenhang mit geschlossene Wandung besitzenden Venen.

Die Lymphgefässe sind an der Oberfläche der Milz bei Thieren reich, beim Menschen dagegen nur spärlich entwickelt Die tiefen im Innern der Milz verlaufenden Lymphgefässe sind ebenfalls nur spärlich vorhanden und in ihrem genaueren Verhalten noch nicht aufgeklärt.

Die Nerven bestehen zumeist aus marklosen Fasern, welche für die Blutgefässe bestimmt zu sein scheinen.

TECHNIK.

Nr. 62. Herz und grössere Blutgefässe. Man schneide einen Papillarmuskel aus einem menschlichen Herzen, ein Stück der Aorta von 2 cm Seite, ein 1—2 cm langes Stück der Arteria brachialis mitsammt Venen und umgebendem Bindegewebe und 1 cm langes Stück der Vena renalis aus und hänge die Theile an einem Faden in einem Glase mit ca. 40 ccm absolutem Alkohol auf. Nach 24—48 Stunden sind sämmtliche Objekte schnittfähig. Man klemme sie in Leber ein (Arterie und Vene können zusammen eingeklemmt werden und leiden selbst durch starke Kompression keinen Schaden) und fertige feine Querschnitte an, die man mit Böhmer'schem Haematoxylin 2—5 Min. lang färbt (pag. 16). Einschluss in Damarfirniss (pag. 22) (Fig. 72, 74, 75, 77.) Die elastischen Fasern bleiben

ungefärbt, können jedoch oft erst mit starken Vergrösserungen deutlich erkannt werden.

Querschnitte geben über den Verlauf der Adventitiaelemente ungenügenden Aufschluss. Oft sieht es aus, als ob sämmtliche Adventitiaelemente cirkulär angeordnet seien[1]). Die wahre Anordnung kann erst mit Zuhilfenahme von Längsschnitten, welche auch die Muskelfasern der Adventitia deutlich zeigen, erkannt werden.

Nr. 63. Kleine Blutgefässe und Kapillaren. Man ziehe von einem menschlichen Gehirn an der Basis langsam Stückchen Pia von 1—3 cm Seite ab (dabei werden die senkrecht in das Gehirn eindringenden feinen Blutgefässe mit ausgezogen), befreie sie durch Schütteln in Müller'scher Flüssigkeit von den anhängenden Gehirnmassen und lege sie in 50 ccm Müller'sche Flüssigkeit auf 3 — 10 Tage; dann bringe man die Stückchen auf 1 – 3 Stunden in Wasser (in fliessendes 1 Stunde) und härte sie endlich in ca. 40 ccm allmählich verstärktem Alkohol (pag. 14). Betrachtet man ein solches Stückchen in einer Uhrschale auf schwarzem Grunde, so sieht man die feinen Gefässchen isolirt. a) Mit einer feinen Scheere werden kleine Gefässbäumchen abgeschnitten, 2—5 Min. in Böhmer'schem Haematoxylin gefärbt (pag. 16) und in Damarfirniss (pag. 22) eingeschlossen. Fig. 73. b) Von den grösseren Stämmchen der Hirngefässe schneide man ein ca. 5 mm langes Stückchen der Länge nach auf, färbe es in Böhmer'schem Haematoxylin und lege es so auf den Objektträger, dass die Adventitiaseite auf dem Glase aufliegt. Konserviren in Damarfirniss. Man kann durch wechselnde Einstellung des Tubus sehr schön die drei Schichten und deren Verlaufsrichtung sehen.

Kapillaren findet man auch bei der Untersuchung frischen Gehirns (Nr. 53). Man erkennt sie an den parallel verlaufenden Konturen und den ovalen Epithelkernen; ferner auch an anderen Präparaten, wie z. B. an Nr. 9.

Nr. 64. Epithel. Man schneide einer neugeborenen Katze den Kopf ab, injizire in die Aorta descendens ca. 50 ccm 0,5%ige Höllensteinlösung (25 ccm der 1%igen Lösung + 25 ccm dest. Wasser) und binde dann die Aorta zu. (Die Spritze ist sofort mit Wasser zu reinigen.) Nach $^1/_2$ Stunde schneide man mit einer feinen Scheere Aorta und A. lienalis auf und setze die Innenfläche in 20 ccm dest. Wasser dem Sonnenlichte aus, bis Bräunung erfolgt. Nun ziehe man mit Pincetten die starke Adventitia ab (geht leicht) und betrachte die Intima in zwei Tropfen Wasser oder in dünnem Glycerin mit starker Vergrösserung (Fig. 76). Zuweilen sind ausser den Grenzkonturen der Epithelzellen noch schwarze quere Linien: die Kittsubstanz der Muskelfasern der Media, sichtbar. Färbung ist nicht zu empfehlen, da sich ausser den Kernen des Epithels auch noch die Muskelkerne färben und das Bild hierdurch verworren wird. Will man in Damarfirniss (pag. 22) konserviren, so darf das Objekt nicht sofort in Alkohol abs. etc. gebracht werden, da sonst die Epithelzellen zu stark schrumpfen, sondern zuerst in allmählich verstärkten Alkohol (pag. 14).

Nr. 65. Elastische gefensterte Membranen sind leicht durch Zerzupfen der Art. basilar. oder vertebralis in einem Tropfen verdünnter oder 35%iger Kalilauge, schwerer durch Zerzupfen des Endocards zu erhalten. Man achte besonders auf die Ränder der Zupfstücke (Fig. 24).

---

1) Ein Theil derselben, z. B. die innersten Abschnitte der elastischen Haut der Adventitia, verläuft in der That cirkulär.

Nr. 66. Neubildung von Kapillaren. Man tödte ein 7 Tage altes Kaninchen durch Chloroform, spanne es mit Nadeln auf (pag. 9), eröffne durch einen Kreuzschnitt die Bauchhöhle, nehme rasch Milz, Magen und das daranhängende grosse Netz heraus und lege diese Theile in ca. 80 ccm. gesättigte, wässerige Pikrinsäurelösung (pag. 5). Hier breitet sich das sonst schwer abzulösende grosse Netz leicht aus. Nach 1 Stunde schneide man nun dasselbe ab, übertrage es in 60 ccm destillirtes Wasser und theile es mit der Scheere in ca. 1 qcm grosse Stücke. Ein solches Stück wird auf einen trockenen Objektträger gebracht (das Wasser durch Fliesspapier abgesogen), und dann mit Nadeln möglichst glatt ausgebreitet, was um so leichter gelingt, je weniger Flüssigkeit dem Präparate anhängt. Dann bringe man 1—2 Tropfen Böhmer'sches Haematoxylin auf das Präparat. Nach 1—5 Minuten lasse man das Haematoxylin ablaufen und lege den Objektträger mit dem Präparate in eine flache Schale mit destillirtem Wasser; das Präparat wird sich bald vom Objektträger abheben, bleibt aber glatt und wird nun nach 5 Minuten mit dem Spatel in ein Uhrschälchen voll Eosin (s. pag. 18) übertragen, wo es 3 Minuten verbleibt. Dann wird das Präparat in destillirtem Wasser eine Minute lang ausgewaschen und auf den Objektträger gebracht; das Wasser wird wieder mit Filtrirpapier abgesogen, etwaige Falten mit Nadeln ausgeglichen und endlich ein Deckglas, an dessen Unterseite ein Tropfen verdünntes Glycerin angehängt ist, aufgesetzt. Man kann statt Glycerineinschluss auch Damarfirniss (d. h. Alkohol abs., Lavendelöl, Firniss) nehmen, doch gehen feinere Details leicht verloren. Die rothen Blutkörperchen sind durch Eosin glänzend roth gefärbt. (Fig. 78.)

Nr. 67. Farbige Blutkörperchen des Menschen. Man reinige einen Objektträger und ein kleines Deckglas sorgfältig (zuletzt mit Alkohol). Dann steche man sich mit einer gereinigten Nadel in die Seite der Fingerspitze; der zuerst hervortretende Blutstropfen wird mit einem Tuche abgewischt, der zweite Tropfen durch leichtes Aufdrücken des Deckglases aufgefangen, das Deckglas selbst ohne weiteren Zusatz rasch auf den Objektträger gelegt und mit heissem Paraffin umrandet (pag. 25). Man erblickt bei starker Vergrösserung oft viele mit den Flächen an einander geklebte rothe Blutkörperchen, „Geldrollenformen" (Fig. 6, 4), sowie isolirte farbige und farblose Blutkörperchen. Die zackigen Ränder mancher Blutkörperchen sind durch Verdunstung entstanden. Setzt man nach Abkratzen des Paraffinrandes an der einen Seite einen Tropfen Wasser an den Rand des Deckglases, so tritt alsbald eine Entfärbung der Blutkörperchen ein, während das Wasser gelblich wird[1]); dabei werden die Blutkörperchen kugelrund, erscheinen nur mehr als blasse Kreise, die schliesslich ganz verschwinden. Es empfiehlt sich, die Enttärbung an einem Blutkörperchen zu studiren.

Dauerpräparate lassen sich herstellen, wenn man das mit dem Deckglase aufgefangene Blut an der Luft trocknen lässt und dann ohne Zusatz auf einen Objektträger festkittet (pag. 22). Ausser vielen verunstalteten Körperchen wird man an Stellen, wo die Blutkörperchen einzeln liegen, auch gut erhaltene Formen erblicken.

Nr. 68. Die Blutplättchen erhält man, indem man vor dem Stiche in den Finger auf diesen einen Tropfen einer **filtrirten** Mischung von ca.

1) In Fig. 6, 6 ist die gelbliche Umgebung der blassen Blutkörperchen etwas zu dunkel dargestellt.

5 Tropfen wässerigem Methylviolett (pag. 8) mit ca. 5 ccm Kochsalzlösung (pag. 4) bringt und durch den Tropfen in den Finger sticht. Das heraustretende Blut mischt sich mit dem Methylviolett, ein Tropfen davon wird mit der Deckglasunterfläche aufgefangen und bei starker Vergrösserung untersucht. Die Plättchen sind intensiv blau gefärbt, von eigenthümlichem Glanze, scheibenförmig (Fig. 6) und nicht zu verwechseln mit den gleichfalls gefärbten weissen Blutkörperchen. Ihre Menge ist individuell sehr verschieden, im Blute des Einen sind sie in grosser Menge, im Blute des Andern nur ganz vereinzelt zu finden. Man hüte sich vor Verwechselungen mit körnigen Verunreinigungen, die auch in der filtrirten Farblösung vorkommen.

Nr. 69. Farbige Blutkörperchen von Thieren (Frosch) sind dem frisch getödteten Thiere (pag 8) zu entnehmen und in gleicher Weise zu behandeln wie Nr. 67.

Nr. 70. Für forensische Zwecke, in denen es sich ja meistens um Untersuchung schon eingetrockneten Blutes handelt, weiche man kleine Partikelchen in 35 %iger Kalilauge auf dem Objektträger auf; blutbefleckte Leinwandstückchen zerzupfe man in einem Tropfen Kalilauge. Obwohl die farbigen Blutkörperchen unserer einheimischen Säugethiere kleiner sind, als die des Menschen, so ist es doch unmöglich, aus der Grösse der Blutkörperchen die Frage zu entscheiden, ob das Blut vom Menschen oder vom Säugethiere stamme. Leicht ist es dagegen, die ovalen Blutkörperchen der anderen Wirbelthiere von den scheibenförmigen der Säuger zu unterscheiden.

Nr. 71. Farblose Blutkörperchen, Leukocyten in Bewegung. Vorbereitung: Man reinige mit Spiritus sorgfältig einen Objektträger und ein Deckglas. Man fasse einen Frosch an den Hinterbeinen, trockne die untere Rückengegend mit einem Tuche etwas ab und mache mit einer feinen Scheere einen ca. 1 cm langen Einschnitt parallel der Wirbelsäule, dicht neben derselben. Nun führt man eine Pipette in die kleine Wunde (Spitze der Pipette kopfwärts gerichtet) und saugt die Spitze voll. Ein kleiner Tropfen genügt schon; er wird auf den Objektträger geblasen, rasch mit dem Deckglase bedeckt und dieses mit heissem Paraffin (pag. 25) umrandet. Ein solches Präparat zeigt farbige und farblose Blutkörperchen; anfangs sind die Kerne der ersteren undeutlich. Die Kerne der lebenden farblosen Blutkörperchen sind überhaupt nicht zu sehen. Zum Studium der Bewegung wähle man solche Leukocyten, deren Protoplasma theilweise körnig ist und die nicht rund sind. Die Bewegungen folgen langsam; man kann sich am besten davon überzeugen, wenn man in Intervallen von 1 bis 2 Minuten kleine Skizzen eines und desselben Leukocyten verfertigt. Starke Vergrösserung (Fig. 3).

Nr. 72. Blutkrystalle. a) die Herstellung der Haeminkrystalle ist leicht. Man schneide ein Läppchen (von ca. 3 mm Seite) einer blutgetränkten, trockenen Leinwand aus und bringe es mit einem höchstens stecknadelkopfgrossen Stückchen Kochsalz auf einen reinen Objektträger. Dann gebe man einen grossen Tropfen Eisessig hinzu und stosse mit einem stumpfen Glasstabe Salz und Leinwand so lange, bis der Eisessig sich bräunlich färbt. Das muss rasch geschehen, da sonst der Eisessig verdunstet. Dann erhitze man den Objektträger über der Flamme bis zu einmaligem Aufkochen der Flüssigkeit. (Man sieht dies am leichtesten in der nächsten

Umgebung des Läppchens.) Nun wird das Läppchen weggenommen und die trockenen braunen Stellen auf dem Objektträger mit starker Vergrösserung (von 240mal an) untersucht. Man sieht zuweilen schon ohne Deckglas, ohne Konservirungsflüssigkeit die braunen Krystalle (Fig. 79, 1) neben zahlreichen Fragmenten von weissen Kochsalzkrystallen. Zum Konserviren bedecke man den Objektträger direkt mit einem grossen Tropfen Damarfirniss und einem Deckglase. Form und Grösse der Haeminkrystalle sind sehr verschieden. Man erhält von demselben Blut gut ausgebildete Krystalle, theils einzeln, theils kreuzweise übereinanderliegend, theils zu Sternen vereint (Fig. 79), neben wetzsteinähnlichen Formen und kleinsten, kaum die Krystallform zeigenden Partikelchen. Der Nachweiss der Haeminkrystalle ist in forensischer Hinsicht von grosser Wichtigkeit. So leicht es oft ist, aus grösseren Flecken an Kleidungsstücken die Krystalle herzustellen, so schwierig ist es, von kleinen Flecken, besonders an rostigem Eisen, den Nachweis zu liefern, dass sie von Blut stammen. Die bei solchen Untersuchungen zu verwendenden Instrumente und Reagentien müssen absolut rein sein.

b) Haematoidinkrystalle findet man beim Zerzupfen alter Blutextravasate, die schon makroskopisch durch ihre rostbraune Farbe kenntlich sind (z. B. in apoplektischen Cysten, im Corpus luteum).

c) Haemoglobinkrystalle. Ein der eigenen Fingerspitze entnommener Tropfen Blut (Nr. 67) wird auf einen reinen Objektträger gebracht und mit der Nadel umgerührt, bis das Blut lackfarben wird, dann wird ein Deckgläschen aufgelegt und dieses umrandet (pag. 25). Nach einiger Zeit, oft erst nach Stunden bilden sich die Krystalle.

Nr. 73. Lymphgefässe. Zum Studium der Wandung grösserer Lymphgefässe wähle man die in die Inguinaldrüsen einmündenden Lymphgefässe, die gross genug sind, um mit Messer und Pincette herauspräparirt zu werden. Behandlung wie grössere Blutgefässe Nr. 62 oder Nr. 63 b.

Nr. 74. Bezüglich der Darstellung feiner Lymphgefässe, ihres Verlaufes und ihrer Anordnung bedient man sich oft der Injektion durch Einstich, d. h. man stösst die Nadel einer mit Berlinerblau gefüllten Pravaz'schen Spritze in das betreffende Gewebe und injizirt; eine rohe Methode, deren Resultate sehr zweifelhaften Werth besitzen. Wenn es auch hie und da gelingt, wirkliche Lymphgefässe dadurch zu füllen, wird in vielen anderen Fällen die Injektionsmasse mit dieser Methode einfach gewaltsam zwischen die Spalten des Bindegewebes getrieben. Daraus ergiebt sich von selbst, welche Beurtheilung die so dargestellten „Lymphräume" und „Lymphgefässwurzeln" verdienen.

Nr. 75. Zu Uebersichtsbildern der Lymphknoten sind die im Mesenterium gelegenen Lymphknoten junger Katzen am geeignetsten. Man fixire und härte dieselben in ca. 30 ccm absolutem Alkohol; nach 3 Tagen lassen sich leicht feine Schnitte anfertigen, die so gelegt sein müssen, dass sie den makroskopisch an einer Einsenkung leicht kenntlichen Hilus treffen. Längsgerichtete, beide Pole des Knotens treffende Schnitte sind die besten, doch sind auch Querschnitte brauchbar. 6—8 Schnitte werden in Böhmer'schem Haematoxylin (2—3 Min.) dann in Eosin (höchstens 1 Min.) gefärbt (pag. 18), dann in ein zur Hälfte mit destillirtem Wasser gefülltes Reagenzgläschen gebracht und 3—5 Minuten lang geschüttelt. Giesst man die geschüttelten Schnitte in eine flache Schale, so kann man schon makro-

skopisch Rinde und Mark unterscheiden; erstere ist gleichmässig blau, letzteres ist gefleckt. Konserviren in Damarfirniss (pag. 22); bei schwachen Vergrösserungen sieht man an günstigen Stellen Bilder ähnlich der Fig. 80. Die Trabekel sind nur wenig entwickelt. Man verwechsele nicht die den Knoten aufsitzenden Reste von Fett mit retikulärem Gewebe. Starke Vergrösserungen bieten keinerlei Vortheil; es verschwinden nur die scharfen Konturen, das Bild verliert an Deutlichkeit.

Nr. 76. Lymphknoten älterer Thiere und des Menschen sind schwer verständlich, da die ganze Rinde in eine zusammenhängende Masse, in die unregelmässig Keimcentra eingestreut sind, verwandelt ist. Durch Schütteln kommen die Lymphsinus der Follikel nur undeutlich zum Vorschein, die Keimcentra fallen gern aus und erscheinen, makroskopisch schon erkennbar, als runde Lücken. Dagegen eignen sich zur Darstellung des Netzes der Marksträngе und Trabekel sehr gut die mesenterialen Lymphknoten des Rindes. Man legt 2 cm lange Stücke derselben in 200 ccm konzentrirte wässerige Pikrinsäurelösung und versuche nach 24 Stunden mit scharfem, mit Wasser benetzten Messer feine Schnitte anzufertigen. Das gelingt freilich nicht so gut wie nach Alkoholfixirung, allein selbst etwas dickere Schnitte sind noch brauchbar. Die Schnitte werden auf 1 Stunde in 100 ccm öfter zu wechselndes destill. Wasser gebracht, dann mit Böhmer'schem Haematoxylin und Eosin gefärbt und geschüttelt (s. Nr. 75). Einschluss in Damarfirniss (pag. 22). Die Balken sind roth, die Markstränge blau; bei schwachen Vergrösserungen sieht man Bilder, wie Fig. 81, bei starken Vergrösserungen sehr schön das retikuläre Bindegewebe der Lymphsinus; die in dessen Maschen früher befindlichen Leukocyten sind durch die Pikrinsäurebehandlung gelockert und durch das Schütteln meist entfernt worden.

Nr. 77. Thymus. Man fixire die Thymus eines jungen Thieres 2 bis 4 Wochen in Müller'scher Flüssigkeit und härte in allmählich verstärktem Alkohol (pag. 14), färbe mit Böhmer'schem Haematoxylin (pag. 16) und konservire in Damarfirniss (pag. 22) (Fig. 82). Man verwechsele die Gefässquerschnitte, deren Lumina beim Heben und Senken des Tubus sich verrücken (wenn sie nicht genau quergeschnitten sind) nicht mit den konzentrisch gestreiften Körpern.

Nr. 78. Elemente der Milz. Man durchschneide eine frische Milz, streiche mit schräg aufgesetztem Skalpell über die Schnittfläche und untersuche die der Skalpellklinge anhaftende rothe Masse in einem Tropfen Kochsalzlösung. Starke Vergrösserung! Man findet (besonders bei Thieren) oft nur rothe und weisse Blutkörperchen, letztere enthalten zum Theile kleine Körnchen. Bei menschlichen Milzen sind neben zahlreichen, in ihrer Gestalt veränderten farbigen Blutkörperchen (Fig. 84, 3) stets die früher sog. Milzfasern, d. s. Epithelzellen der Blutgefässe (Fig. 84, 2) zu finden. Blutkörperchen haltige Zellen (Fig. 84, 4) und mehrkernige Zellen sucht man auch in vielen menschlichen Milzen oft vergebens.

Nr. 79. Milz. Man fixire die ganze Milz, ohne sie anzuschneiden, in Müller'scher Flüssigkeit. (Bei menschlicher Milz 1 Liter, bei Katzenmilz 200—300 ccm). Nach 2 (bei Thieren) bis 5 (beim Menschen) Wochen wasche man die Milz 1—2 Stunden in womöglich fliessendem Wasser, schneide Stücke von ca. 2 cm Seite aus und härte sie in ca. 60 ccm allmählich verstärktem Alkohol (pag. 14). Man sieht auf der Schnittfläche die Malpighi'schen Körperchen schon

mit unbewaffnetem Auge. Nicht zu feine Schnitte färbe man mit Böhmer'schem Haematoxylin (pag. 16) und konservire sie in Damarfirniss (pag. 22). Will man die Balken färben, so lege man die mit Haematoxylin gefärbten Schnitte $^1/_2$ Minute[1]) in Eosin (pag. 18). Bei gelungenen Präparaten erscheinen die Pulpastränge und die Malpighi'schen Körperchen blau, die Balken rosa, die mit Blutkörperchen strotzend gefüllten Gefässe braun. Möglichst schwache Vergrösserungen liefern die besten Bilder (Fig. 83), bei stärkeren Vergrösserungen sind die so scharf gewesenen Konturen oft undeutlich.

Nr. 80. Zur Darstellung des retikulären Bindegewebes der Milz schüttele man einen nach Nr. 79 fixirten und mit Böhmerschem Haematoxylin und Eosin gefärbten feinen Schnitt ca. 5 Minuten lang in einem Reagenzgläschen, das zur Hälfte mit destillirtem Wasser gefüllt ist. Glycerineinschluss. Die Leukocyten fallen nur schwer heraus; man findet nur an den Rändern des Präparates kleine Stückchen des engmaschigen Netzwerkes (Fig. 85).

Nr. 81. Kerntheilungsbilder in Milz und Lymphknoten. Zu diesem Zwecke müssen Stückchen (von 5—10 mm Seite) von Milz und Lymphknoten lebenswarm in Chromosmium-Essigsäure fixirt (pag. 13), in Alkohol gehärtet und die feinen Schnitte mit Saffranin gefärbt werden (pag. 18). Einschluss in Damarfirniss (pag. 22). Die Kerntheilungsbilder der Leukocyten der Säugethiere sind aber so klein, dass sie nur von ganz Geübten mit den üblichen starken Vergrösserungen (560 mal) gefunden werden. Sie sind durch ihre tiefrothe Farbe zu erkennen (Fig. 86).

V. Verdauungsorgane.

Schleimhaut und Drüsen.

Die innere Oberfläche des gesammten Darmtraktus, der Respirationsorgane, sowie gewisser Bezirke des Urogenitalsystems und einzelner Sinnesorgane ist von einer weichen, feuchten Haut, der Schleimhaut, Tunica mucosa überzogen. Dieselbe besteht aus einem weichen Epithel und aus Bindegewebe. Letzteres ist gewöhnlich dicht unter dem Epithel zu einer strukturlosen Haut, der Membrana propria, (pag. 49) verdichtet; darauf folgt die Tunica propria, welche allmählich in die locker gewebte Tunica submucosa übergeht, die ihrerseits die Verbindung mit den unterliegenden Theilen z. B. Muskeln oder Knochen vermittelt. Von dem Epithel der Schleimhaut (und auch der äusseren Haut) aus sind die Drüsen hervorgegangen. Die Drüsen sind hohle Einstülpungen des Oberflächenepithels in das unterliegende Bindegewebe, welche entweder die Form von cylindrischen Röhren, Tubuli, oder bauchigen Säckchen, Alveoli, haben. Wir unterscheiden demgemäss zwei Hauptformen von Drüsen: tubulöse und alveoläre Drüsen.

Die tubulösen Drüsen treten entweder einzeln, selbständig oder zu Gruppen vereint auf, daraus ergiebt sich die Eintheilung in

---

[1]) Färbt man länger, so werden die Blutkörperchen ziegelroth, die Balken dunkelroth; dadurch geht die leichte Unterscheidbarkeit verloren.

1. tubulöse Einzeldrüsen, welche entweder die Gestalt einfacher oder verästelter einen Ausführungsgang besitzenden Röhren haben (Fig. 88); letztere Form können wir ein Gangsystem [1]) nennen.

2. tubulöse zusammengesetzte Drüsen, sie bestehen aus einer verschieden grossen Anzahl von Gangsystemen (Fig. 88).

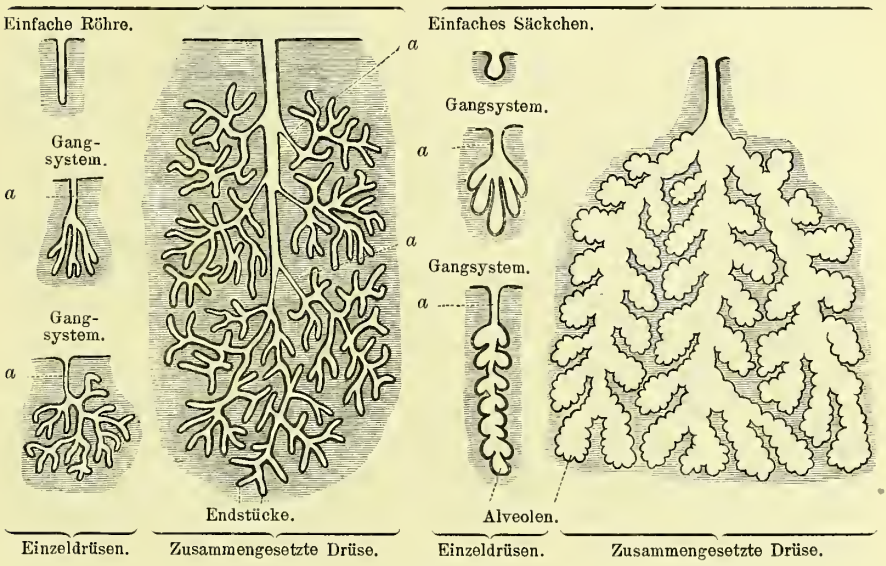

Fig. 88.
Schema der vorschiedenen Drüsenformen. *a* Ausführungsgang.

Die gleiche Eintheilung kann bei den alveolären Drüsen getroffen werden: auch hier unterscheiden wir

1. alveoläre Einzeldrüsen, die gleichfalls einfache oder verästelte einen Ausführungsgang besitzende bauchige Säcke sind; letztere Form heisst Alveolensystem, und

2. alveoläre zusammengesetzte Drüsen, welche aus mehreren Alveolensystemen bestehen (Fig. 88).

Unverästelte tubulöse Einzeldrüsen sind: die Lieberkühn'schen Drüsen, die Knäueldrüsen und die Fundusdrüsen.

Verästelte tubulöse Einzeldrüsen sind: die Pylorusdrüsen, die Brunner'schen Drüsen, die kleinsten Schleimdrüsen und Eiweissdrüsen der Zunge, sowie die Uterindrüsen.

Tubulöse zusammengesetzte Drüsen sind die grösseren Schleimdrüsen, die Speicheldrüsen und die Thränendrüsen [2]). Ferner die Niere, die Cowper'schen Drüsen, Prostata-

---

1) Die wahre Gestalt solcher Drüsen ist nicht ohne genaueste Untersuchung zu erkennen, weil die verästelten Röhren vielfach um einander gewunden und zu einem dichten Ballen gehäuft sind. Man nannte sie früher „traubige Drüsen".

2) Die Querschnitte der vielfach gewundenen und eng zusammengedrängten verästelten Tubuli dieser drei Drüsen wurden lange Zeit für bläschenförmige Ausbuch-

drüsen und die Schilddrüse, sowie Hoden und Leber. Die Verästelungen der beiden letzteren Drüsen anastomosiren und bilden Netze; man nennt deshalb Hoden und Leber auch „retikuläre Drüsen".

Unverästelte alveoläre Einzeldrüsen sind die kleinsten Talgdrüsen und die Ovarialfollikel.

Verästelte alveoläre Einzeldrüsen sind die grösseren Talgdrüsen und die Meibom'schen Drüsen.

Alveoläre zusammengesetzte Drüsen sind die Milchdrüsen und die Lungen.

Bei den meisten, vorzugsweise bei den mit unbewaffnetem Auge sichtbaren Drüsen wird von Seiten des umgebenden Bindegewebes eine Hülle gebildet, welche Scheidewände, Septa, in die Drüse sendet und so dieselbe in verschieden grosse Komplexe, Drüsenläppchen, theilt. Die Septa sind die Träger der grösseren Blutgefässe und Nerven. An allen Drüsen unterscheiden wir zwei Abschnitte: der eine derselben, der eigentliche Drüsenkörper, ist die Bildungsstätte des Sekretes, der andere, der Ausführungsgang, dient nur als Leitrohr, um das Sekret auf die Oberfläche der Haut resp. der Schleimhaut zu führen.

Drüsen ohne Ausführungsgang sind die Schilddrüse und das Ovarium. Erstere ist in embryonaler Zeit mit einem Ausführungsgange versehen, der jedoch im Laufe der Entwickelung verschwindet. Mit dieser Rückbildung hört die Schilddrüse auf, als secernirendes Organ eine wichtige Rolle zu spielen. Die Drüsenbläschen („Follikel") des Eierstockes standen ebenfalls in einer embryonalen Zeit mit dem Oberflächenepithel in Verbindung. Die Verbindungen, die wir gleichfalls Ausführungsgänge nennen könnten, verschwinden zwar ebenfalls, aber der Eierstock hört deswegen nicht auf, als secernirende Drüse eine wichtige Rolle zu spielen. Die Entleerung der im Ovarium gebildeten Produkte (d. s. die Eier) geschieht hier durch Bersten der Bläschen, der Eierstock ist eine dehiscirende Drüse.

Sämmtliche Drüsenkörper bestehen aus einer (meist einfachen) Lage von Epithelzellen, den Drüsenzellen, welche rings das Lumen der Drüse begrenzen und ihrerseits von einer besonderen Modifikation des Bindegewebes,

---

tungen der Endstücke (pag. 132) gehalten und Endbläschen, Beeren (Acini) genannt. Derartige Ausbuchtungen kommen nun in der That (ausgenommen an einzelnen Stellen der Gl. sublingualis) hier nicht vor, der Durchmesser des Lumens ist hier nicht grösser, als an anderen Stellen der Tubuli. Dagegen ist die Verdickung der Wandung des Endstückes (durch höhere Drüsenzellen) bei manchen tubulösen Drüsen nicht selten, z. B. bei der Parotis (Fig. 118) und bei der Bauchspeicheldrüse (Fig. 120). Solche Verdickungen dürfen aber nicht Acini genannt werden, da wir mit dem Begriffe Acinus eine Ausbuchtung = Erweiterung des Lumens verbinden. Zur Vermeidung von Missverständnissen ist das Wort „Acinus" gestrichen und für Drüsen von der Form ausgebuchteter Säckchen das Wort „Alveolus" (Alveus, bauchiger Schlauch) gewählt worden. Auch die vielfach übliche Benennung „acinöse" oder „traubige" Drüse (= alveoläre Drüse) ist nicht mehr benutzt worden, weil auch Durchschnittsbilder tubulöser Drüsen ein traubiges Aussehen zeigen (vergl. Fig. 91, 203).

einer Membrana propria (s. pag. 49) umgeben[1]) werden. Jenseits dieser liegen die Blutgefässe (Fig. 89). Zwischen Drüsenlumen und Blutgefässen sind somit die Drüsenzellen eingeschaltet, welche auf der einen (peripherischen) Seite die zur Bildung des Sekretes nöthigen Stoffe von den Blutgefässen (resp. aus den diese umgebenden Lymphgefässen) beziehen, und nach der anderen (centralen, Lumen-) Seite die zu Sekret verarbeiteten Stoffe abgeben.

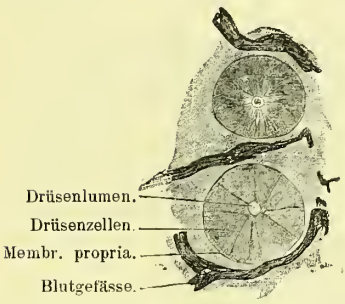

Fig. 89.

Lieberkühn'sche Drüsen des Dickdarmes des Kaninchens im optischen Querschnitte (von oben gesehen), 240mal vergrössert. Technik Nr. 100.

Das mikroskopische Aussehen der Drüsenzellen wechselt bekanntlich mit dem jeweiligen Funktionszustande derselben (s. pag. 36). Bei manchen Drüsen zeigen alle Drüsenzellen zu derselben Zeit dieselben gleichen Funktionsbilder; bei anderen Drüsen dagegen gelangen selbst innerhalb eines Tubulus oder Alveolus verschiedene Funktionszustände gleichzeitig zur Beobachtung. Letzteres ist der Fall bei vielen Schleimdrüsen, deren Zellen zarte Wandungen haben. Man findet da Tubuli, welche sekretleere und sekretgefüllte Drüsenzellen enthalten. Die ganz sekretgefüllten Zellen drängen die ganz sekretleeren Zellen vom Drüsenlumen ab, letztere liegen dann an der Peripherie des Tubulus und stellen in dieser Form die sog. Giannuzzi'schen Halbmonde oder Randzellenkomplexe vor (Fig. 90). Es muss hier bemerkt werden, dass von anderen Autoren die Randzellenkomplexe als junge, zum Ersatze für die bei der Sekretion zu Grunde gehenden Drüsenzellen angesehen werden. Gegen diese Deutung spricht das Fehlen von Resten zu Grunde gegangener Zellen, sowie die Unmöglichkeit, die an die Neubildung von Zellen stets geknüpften Kerntheilungsbilder nachzuweisen.

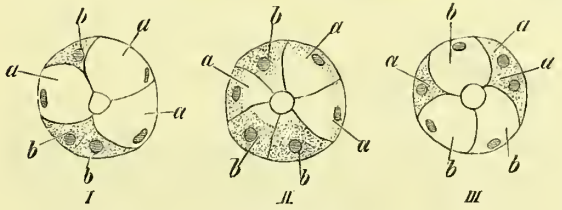

Fig. 90.

Schema der Entstehung der Halbmonde.
I. Ein Querschnitt eines Schleimdrüsentubulus mit 6 Drüsonzellen. Drei davon sind sekretgefüllt *a*, *a*, *a* und haben die sekretleeren Drüsenzellen *b*, *b*, *b*, vom Drüsenlumen ab an die Wand gedrängt (vergl. Fig. 117, 1).
II. Derselbe Querschnitt etwas später: die Zellen *a*, *a*, *a* haben ihr Sekret zum Theil entleert und sind kleiner geworden. Die Zellen *b*, *b*, *b* beginnen wieder Sekret zu bilden, sind grösser geworden und reichen wieder bis zum Lumen.
III. Derselbe Querschnitt noch später; die Zellen *a*, *a*, *a* sind jetzt vollkommen sekretleer und von den jetzt ganz sekretgefüllten Zellen *b*, *b*, *b* vom Drüsenlumen ab an die Wand gedrängt.
In I sind die Zellen *b*, in III die Zellen *a* die Halbmonde.

Den Drüsenkörpern müssen zugezählt werden die feinen Verästelungen der Ausführungsgänge mancher tubulöser Drüsen, welche durch Form und

[1]) Zuweilen finden sich statt deren sternförmige, kernhaltige Zellen („Korbzellen"), welche die Drüsenröhrchen umgreifen.

Struktur ihrer Epithelzellen besonders ausgezeichnet sind. Diese Verästelungen sind nämlich nicht nur ausführende Röhren, sondern es fällt ihnen auch die Rolle der Ausscheidung gewisser Stoffe (Salze) zu; sie gehören demnach zu den secernirenden Theilen der Drüsen. Der Bau derselben gebietet eine Eintheilung in zwei Abschnitte: Der erste, an die Endstücke[1]) anschliessende Abschnitt ist schmal, mit bald platten, bald kubischen Zellen ausgekleidet, wir nennen ihn Schaltstück (Fig. 118); der darauffolgende Abschnitt ist breiter, mit hohen cylindrischen Zellen ausgekleidet, deren Basen deutlich längs gestreift sind (Fig. 119, *A*), wir nennen ihn Sekret-(Speichel-Schleim-)röhre; die Längenverhältnisse zwischen Schaltstücken und Sekretröhren zeigen bei den einzelnen Drüsen grosse Unterschiede.

Die Ausführungsgänge bestehen aus einem meist einfachen Cylinderepithel und aus einer mit elastischen Fasern vermengten bindegewebigen Hülle.

Im komplizirtesten Falle bestehen somit die Drüsen aus folgenden Abschnitten: 1. aus dem Ausführungsgange, der sich theilend 2. in die Sekretröhren übergeht, welche sich 3. in die Schaltstücke fortsetzen, die endlich 4. zu den Endstücken führen.

Die Schleimhaut der Mundhöhle.

Die Schleimhaut der Mundhöhle besteht 1. aus Epithel, 2. einer Tunica propria und 3. einer Submucosa (Fig. 91). Das Epithel ist typisches geschichtetes Pflasterepithel (s. pag. 40). Die Tunica propria wird von reichlich mit elastischen Fasern untermengten Bindegewebsbündeln gebildet, welche sich in den verschiedensten Richtungen durchflechten. Die Bündel der obersten Lagen sind sehr fein und bilden ein dichtes, fast homogen aussehendes Filzwerk. Auf der Oberfläche der Tunica propria stehen zahlreiche, meist einfache Papillen (Fig. 91, 1), deren Höhe in den einzelnen Bezirken der Mundhöhle sehr verschieden ist. Die höchsten (0,5 mm hohen) Papillen finden sich am Lippenrande und Zahnfleische. Die Tunica propria geht ohne scharfe Grenze in die Submucosa über, welche aus etwas breiteren Bindegewebsbündeln besteht; elastische Fasern sind hier spärlicher vertreten. Die Submucosa ist meist locker an die Wandungen der Mundhöhle angeheftet, nur am harten Gaumen und am Zahnfleische ist sie fester und hier innig mit dem Periost verbunden. Die Submucosa ist die Trägerin der Drüsen; dieselben sind, mit Ausnahme der am Lippenrande zuweilen vorkommenden Talgdrüsen, verästelte, tubulöse Schleimdrüsen von 1—5 mm Grösse. Ihr Hauptausführungsgang (Fig. 91, 2) ist an seinem unteren Ende etwas erweitert und im grössten Theile seiner Länge mit geschichtetem Pflasterepithel ausgekleidet; die aus ihm hervorgehenden Aeste und Zweige tragen geschichtetes

[1]) So nennen wir die blinden Enden der Tubuli.

(die grösseren) oder einfaches (die kleineren Aeste) Cylinderepithel. Nicht selten nimmt der Hauptausführungsgang die Ausführungsgänge kleiner accessorischer Schleimdrüschen auf (3). Der feinere Bau der Tubuli wird mit den Schleimdrüsen der Zunge erörtert werden. Die reichlichen Blutgefässe der Mundschleimhaut sind in zwei flächenhaft ausgebreiteten Netzen angeordnet, von denen das eine gröbere in der Submucosa, das andere feinere in der Tunica propria liegt. Von letzterem steigen kapillare Schlingen in die Papillen. Die Lymphgefässe bilden gleichfalls in die Submucosa eingebettete (weite) und in der Tunica propria gelegene (enge) Netze. Die (markhaltigen) Nerven bilden in der Submucosa ein weitmaschiges Netz, von dem aus viele sich verästelnde Fasern in die Tunica propria emporsteigen. Hier enden dieselben entweder in Endkolben (s. pag. 95) oder sie dringen unter Verlust ihrer Markscheide als marklose Fasern in das Epithel ein, wo sie nach wiederholten Theilungen frei aufhören (Fig. 207).

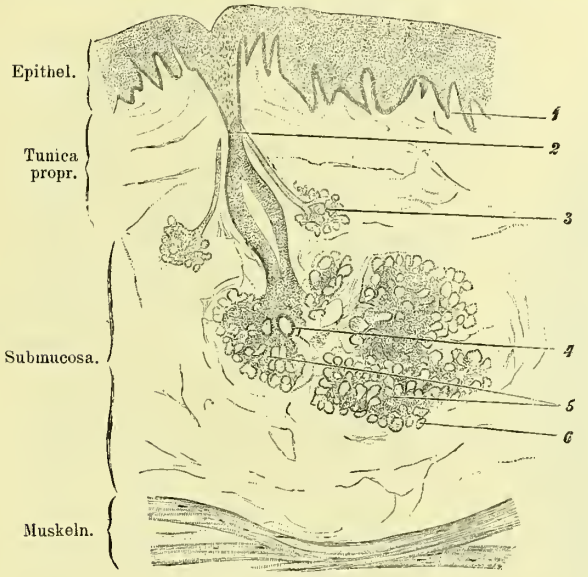

Fig. 91.

Senkrechter Durchschnitt durch die Lippenschleimhaut eines erwachsenen Menschen, 30mal vergrössert. 1. Papillen. 2. Drüsenausführungsgang, dessen Lumen nur an einer Stelle angeschnitten ist. 3. Accessorische Drüse. 4. Querschnitt eines Zweiges des Ausführungsganges. 5. Durch Bindegewebe in mehrere Lappen getheilter Drüsenkörper. 6. Ein Tubulusquerschnitt. Technik Nr. 83.

Die Zähne.

Die Zähne des Menschen und der höheren Thiere sind Hartgebilde, welche in ihrem Innern eine mit weicher Masse, der Zahnpulpa, gefüllte Höhle, die Pulpahöhle, einschliessen. Der in der Alveole steckende Zahnabschnitt heisst Wurzel, der freiliegende Theil Krone; da, wo Wurzel und Krone an einander grenzen, befindet sich der Hals des Zahnes, der noch vom Zahnfleische bedeckt wird. Die Hartgebilde bestehen aus drei verschiedenen Theilen: 1. dem Zahnbeine, 2. dem Schmelze mit dem Schmelzoberhäutchen, 3. dem Zement. Die Anordnung dieser Theile ist folgende: Das Zahnbein, welches die Hauptmasse jedes Zahnes bildet und dessen Form bestimmt, umschliesst allein die Pulpahöhle, bis auf einen kleinen an der Wurzel befindlichen Kanal, durch welchen Nerven und Gefässe zur Pulpa

treten. Das Zahnbein wird an der Krone vom Schmelze, an der Wurzel vom Zement überzogen, sodass seine Oberfläche nirgends frei zu Tage liegt (Fig. 92).

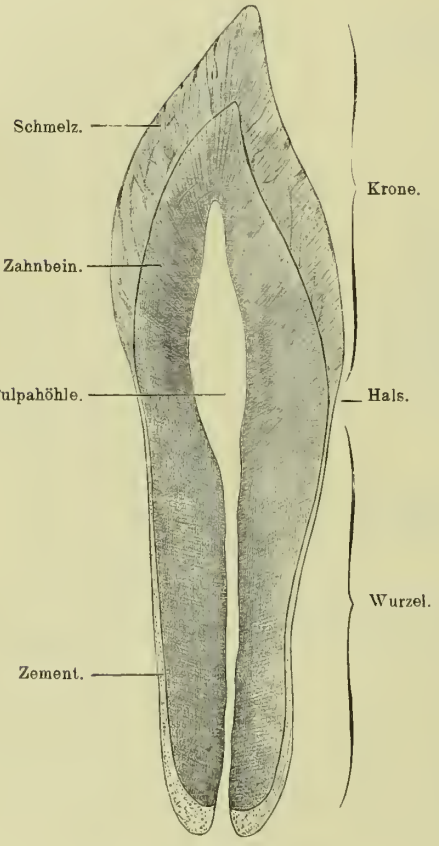

Fig. 92.
Längsschliff eines menschlichen Schneidezahnes, 4 mal vergrössert. Technik Nr. 84.

ad 1. Das Zahnbein (Dentin) ist eine weisse, undurchsichtige Masse, härter als Knochen. Es besteht aus einer homogenen Grundsubstanz, welche von zahlreichen Kanälchen, den Zahnkanälchen, durchzogen wird (Fig. 93). Dieselben beginnen mit einer Weite von ca. 25 μ an der der Pulpahöhle zugewendeten Fläche des Zahnbeines und ziehen leicht geschlängelt in radiärer Richtung gegen die Zahnbeinoberfläche. Zu Anfang ihres Verlaufes theilen sich die Zahnkanälchen ein- oder zweimal, nehmen immer mehr an Kaliber ab und enden entweder fein auslaufend an der Schmelzgrenze oder biegen schlingenförmig in Nachbarkanälchen um. Während ihres ganzen Verlaufes geben sie zahlreiche Seitenäste ab, welche Verbindungen mit Nachbarkanälchen herstellen. Die die Zahnkanälchen begrenzende Grundsubstanz ist besonders fest und bildet die sog. „Zahnscheiden"; das Lumen der Zahnkanälchen wird von weichen „Zahnfasern" (s. Pulpa) ausgefüllt. In den peripherischen Gegenden des Zahnbeines liegen die Interglobularräume (Fig. 93 u. 94), sehr verschieden grosse, mit einer weichen Substanz erfüllte Lücken, gegen welche das Dentin in Form meist halbkugeliger Vorragungen, die „Zahnbeinkugeln" heissen, vorspringt.

ad 2. Der Schmelz (Email) ist noch härter, wie das Zahnbein; er besteht durchaus aus sechsseitigen, quer gebänderten Fasern (Fig. 93), den Schmelzprismen, welche im Allgemeinen ebenfalls radiär gerichtet sind. Die freie Schmelzoberfläche wird von einem sehr dünnen, aber sehr widerstandsfähigen Häutchen, dem Schmelzoberhäutchen, bedeckt.

ad 3. Das Zement stimmt in seinem Baue mit dem des Knochens überein; Havers'sche Kanälchen kommen nur im Zement älterer Individuen

vor; Schichtung in Lamellen ist kaum ausgeprägt. In der Nähe des Halses fehlen die Knochenkörperchen.

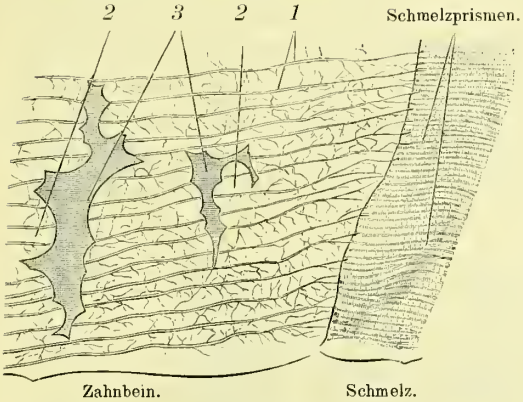

Fig. 93.

Aus einem Längsschliffe des Seitentheiles der Krone eines menschlichen Backzahnes, 240 mal vergrössert. 1. Zahnkanälchen, theilweise bis in den Schmelz hineinlaufend. 2. Zahnbeinkugeln gegen 3. die Interglobularräume vorspringend. Technik Nr. 84.

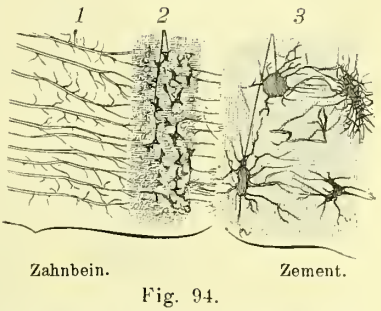

Fig. 94.

Aus einem Längsschliffe der Wurzel eines menschlichen Backzahnes, 240 mal vergr. 1. Zahnkanälchen unterbrochen durch eine körnige Schicht mit vielen 2. kleinen Interglobularräumen. 3. Knochenkörperchen mit vielen Ausläufern. Technik Nr. 84.

Der Raum zwischen Zahnwurzel und Alveole wird durch das Periost der Alveole („Ligam. circulare dentis“) ausgefüllt, das mit dem oberen Theile des Zementes fest verbunden ist. Die Zahnpulpa wird durch ein weiches, feinfaseriges Bindegewebe hergestellt, dessen zellige Elemente an der Oberfläche zu einer Schicht länglicher, kernhaltiger Zellen, „Odontoblasten“, ausgebildet sind; dieselben schicken ausser kleinen Fortsätzen, Pulpafortsätzen (Fig. 95, *p*), die mit anderen Elementen der Pulpa in Verbindung stehen, lange Ausläufer in die Zahnkanälchen hinein, die oben genannten Zahnfasern (Fig. 95, *f*). Gefässe und Nerven des Zahnes sind nur auf die Pulpa beschränkt.

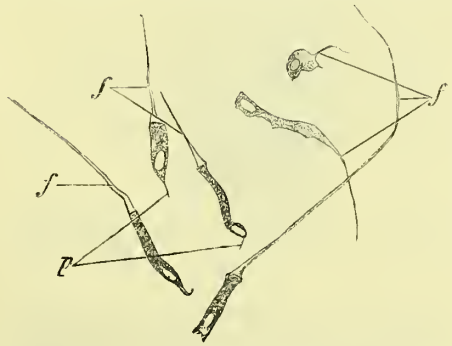

Fig. 95.

Sechs Odontoblasten in Zahnfasern *f* auslaufend; *p* Pulpafortsätze, 240 mal vergrössert. Aus der Pulpa eines neugeborenen Knaben. Technik Nr. 85.

Entwickelung der Zähne.

Die Entwickelung der Zähne hebt beim Menschen gegen Ende des 2. Foetalmonates an und manifestirt sich zuerst durch eine Wucherung der gesammten Schleimhaut der Kieferränder; die hierdurch entstehende Verdickung heisst Kieferwall. Bald darauf entsteht eine längs des ganzen Kieferwalles

verlaufende Furche, die Zahnfurche (Fig. 96, *Zf*), deren seitliche Begrenzungen Zahnwälle (*Zw*) genannt werden. Nun erfolgt eine reichliche Vermehrung der Schleimhautepithelzellen, welche nicht nur die Zahnfurche ausfüllen, sondern auch in Form eines fortlaufenden Streifens in das unterliegende Bindegewebe hinabwachsen. Dieser Streifen heisst Schmelzkeim (Fig. 96, 2 *Sk*) und besteht aus cylindrischen Zellen (Fig. 97, 3), Fortsetzungen der tiefstliegenden Epithelzellenschicht. Während der Schmelzkeim sich an seinem unteren Ende verdickt (Fig. 96, 3), entsteht in der Tunica propria

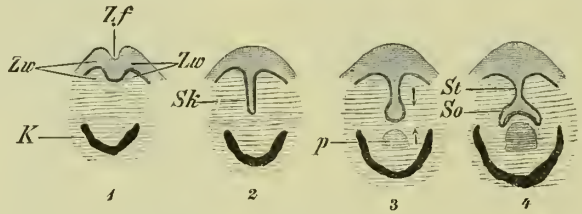

Fig. 96.

Schematische Darstellung der ersten Vorgänge der Zahnentwickelung. Vier Querschnitte (Frontalschnitte) des embryonalen Unterkiefers, Epithel grau punktirt, Bindegewebe quer schraffirt. 1. *Zf* Zahnfurche, *Zw* Zahnwall, *K* Unterkieferknochen (schwarz). 2. *Sk* Schmelzkeim. 3. *p* Zahnpapille. 4. *So* Schmelzorgan, *St* Stiel des Schmelzorganes.

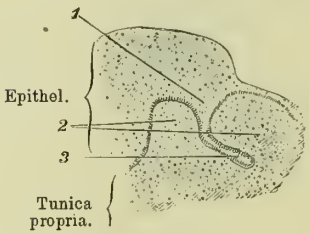

Fig. 97.

Aus einem Querschnitte des Unterkiefers eines Schafembryo, 40mal vergrössert. 1. Zahnfurche. 2. Zahnwall. 3. Schmelzkeim. Technik Nr. 86.

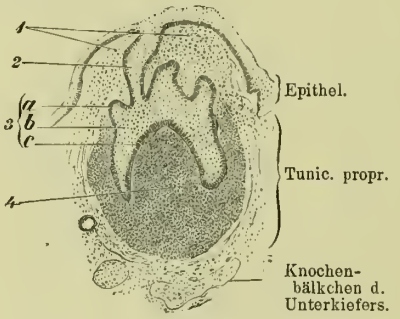

Fig. 98.

Aus einem Querschnitte (Frontalschnitte) des Unterkiefers eines 4 Monate alten menschlichen Embryo, 40mal vergr. 1. Zahnwall. 2. Stiel des Schmelzorganes. 3. Schmelzorgan, *a* peripherische Zellen, *b* Schmelzpulpa, *c* cylindrische Zellen desselben. 4. Papille. Technik Nr. 86.

eine der Zahl der Milchzähne entsprechende Anzahl kugeliger Haufen von Bindegewebszellen, die jungen Zahnpapillen (Fig. 96, *p*). Indem Schmelzkeim und Zahnpapille gegen einander wachsen, stülpt sich ersterer hutförmig über die Papille (Fig. 96, 4). Der so in seinem unteren Abschnitte umgestaltete Schmelzkeim heisst nunmehr Schmelzorgan. (Fig. 96, 4 *So*.) Der unveränderte obere Abschnitt des Schmelzkeimes soll fortan Stiel (*St*) heissen. Alsbald erfahren die Elemente des Schmelzorganes weitere Ausbildung und zwar werden die der Papille aufsitzenden inneren Zellen hohe Cylinder, denen die Bildung des Schmelzes obliegt; sie heissen Schmelzzellen

(Fig. 98, 3 *c*); die peripherischen Zellen (Fig. 98, 3 *a*) werden dagegen immer niedriger und gestalten sich schliesslich zu abgeplatteten Elementen; die zwischen beiden liegenden Zellen (Fig. 98, 3 *b*) wachsen zu sternförmigen, mit einander anastomosirenden Zellen aus und bilden die Schmelzpulpa. Das in der Umgebung der ganzen Zahnanlage befindliche Bindegewebe ordnet sich unterdessen zu einer dichteren Haut, dem Zahnsäckchen, an dem man späterhin eine innere, mehr lockere und äusscre, dickere Lage unterscheiden kann (Fig. 99). Während nun der Stiel des Schmelzorganes schwindet, erfolgt die Bildung der bleibenden Zahngewebe. Die oberflächlichen Zellen der Zahnpapille wachsen zu den Odontoblasten (Fig. 99)

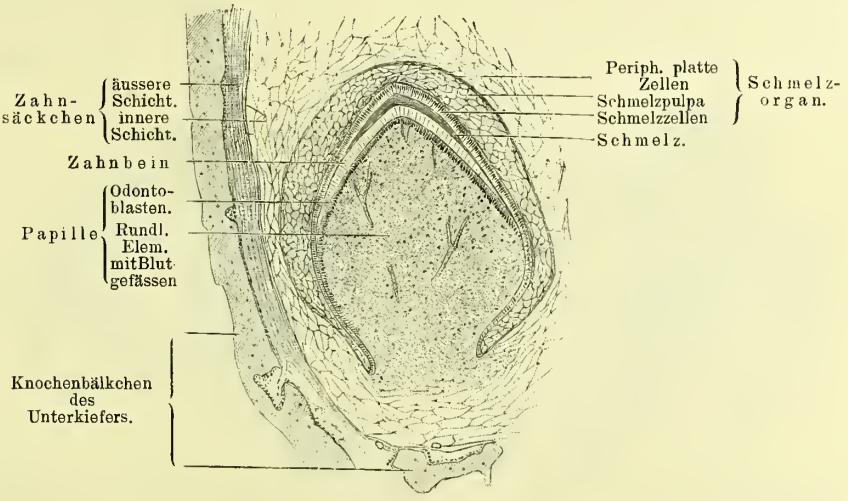

Fig. 99.

Querschnitt des Unterkiefers eines neugeborenen Hundes, 40mal vergr. Das Zahnsäckchen ist nur an der linken Seite gezeichnet. Die Gewebe bindegewebiger Abkunft sind von der linken, die Gewebe epithelialer Abkunft von der rechten Seite her bezeichnet. Technik Nr. 86.

heran, welche das Zahnbein bilden; die Schmelzzellen werden zu Schmelz (Fig. 99); das Zement entsteht erst nach der Geburt, kurz vor Durchbruch des Zahnes; es ist ein Produkt des Periostes der Alveole. Das Schmelzoberhäutchen ist nach der Meinung der Einen Produkt der Schmelzzellen, nach der Ansicht Anderer aber aus den peripherischen platten Zellen des Schmelzorganes hervorgegangen. In gleicher Weise wie die Milchzähne entwickeln sich die bleibenden Zähne, deren Schmelzkeime seitlich aus den Stielen des Schmelzorganes der Milchzähne hervorwachsen. Der fertige Zahn ist somit theils epithelialer Herkunft (Schmelz), theils stammt er von der bindegewebigen Zahnpapille (Zahnbein), deren Rest als Zahnpulpa beim Erwachsenen fortbesteht. Das Zement ist gewissermassen eine accessorische, von Nachbargeweben gelieferte Bildung.

Die Zunge.

Die Zunge wird in ihrer Hauptmasse von quergestreiften Muskeln gebildet, die, in Bündeln und Fasern aufgelöst, sich vielfach durchflechten und am grössten Theile ihres Umfanges von einer Fortsetzung der Mundschleimhaut überzogen werden. Die Verlaufsrichtung der Muskeln ist theils eine senkrecht aufsteigende (M. geniogloss., lingual. und hyogloss.), theils eine transversale (Mm. transvers. linguae), theils eine longitudinale (Mm. lingual. u. stylogloss.). Indem die Muskelbündel sich (meist rechtwinkelig) durchkreuzen, entsteht ein zierliches, auf Durchschnitten sichtbares Flechtwerk. Eine mediane Scheidewand, das Septum linguae, trennt die Muskelmassen der Zunge in eine rechte und eine linke Hälfte. Das Septum beginnt niedrig am Zungenbeinkörper, erreicht seine grösste Höhe in der Mitte der Zunge und verliert sich nach vorn allmählich wieder niedriger

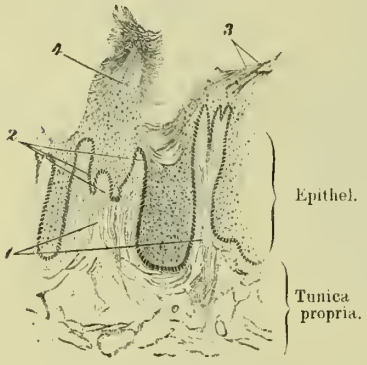

Fig. 100.

Längsschnitt der Schleimhaut des menschlichen Zungenrückens, 30mal vergrössert. 1. Durchschnitte zweier Papillae filiformes, deren jede drei sekundäre Papillen (2) trägt. 3. Doppelter, 4. einfacher Fortsatz des Epithels, an der Oberfläche mit Massen lose anhaftender Plattenepithelzellen bedeckt. Technik Nr. 87.

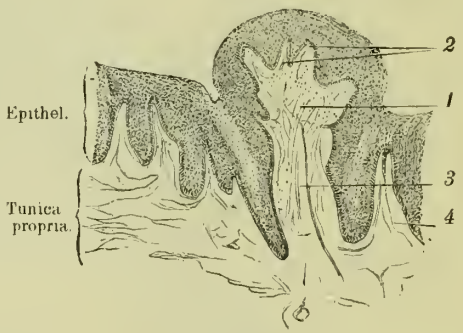

Fig. 101.

Längsschnitt der Zungenschleimhaut des Menschen, 30mal vergrössert. 1. Papilla fungiformis mit 2. sekundären Papillen. 3. Stiel der P. fungiformis. 4. Kleine P. filiformis. Technik Nr. 87.

werdend; es durchsetzt nicht die ganze Höhe der Zunge, sondern hört ca. 3 mm vom Zungenrücken entfernt auf. Das Septum besteht aus derben Bindegewebsfasern.

Die Schleimhaut der Zunge besteht, wie diejenige der Mundhöhle, aus Epithel, Tunica propria und Submucosa, ist aber durch ansehnliche Entwickelung und komplizirte Gestaltung der Papillen ausgezeichnet. Man unterscheidet drei Formen von Papillen: 1. P. filiformes (conicae), 2. P. fungiformes (clavatae), 3. P. circumvallatae. Die Papillae filiformes (Fig. 100) sind cylindrische oder konische Erhebungen der Tunica propria, deren oberes Ende 5—20 kleine sekundäre Papillen (2) trägt. Sie bestehen aus deutlich faserigem Bindegewebe sowie aus zahlreichen elastischen Fasern und werden von einer mächtigen Lage geschichteten Plattenepithels überzogen, das nicht selten über den sekundären Papillen eine Anzahl fadenförmiger, verhornter

Fortsätze (3) bildet. Die P. filiformes sind in grosser Menge über die ganze Zungenoberfläche verbreitet; ihre Länge schwankt zwischen 0,7 – 3,0 mm. Die Papillae fungiformes (Fig. 101) sind kugelige, mit etwas eingeschnürtem Stiele der Tunica propria aufsitzende Gebilde, deren ganze Oberfläche mit sekundären Papillen (2) besetzt ist. Sie bestehen aus einem deutlichen Flechtwerke von Bindegewebsbündeln, die nur wenige elastische Fasern enthalten. Das sie überziehende Epithel ist etwas dünner und an der Oberfläche nicht verhornt. Die P. fungiformes sind, nicht zo zahlreich wie die P. filiformes, über die ganze Zungenoberfläche verbreitet und am Lebenden wegen ihrer rothen Farbe (die von den durch das Epithel durchschimmernden Blutgefässen herrührt) meist leicht sichtbar. Ihre Höhe schwankt zwischen 0,5—1,5 mm. Die Papillae circumvallatae (Fig. 102) gleichen breiten,

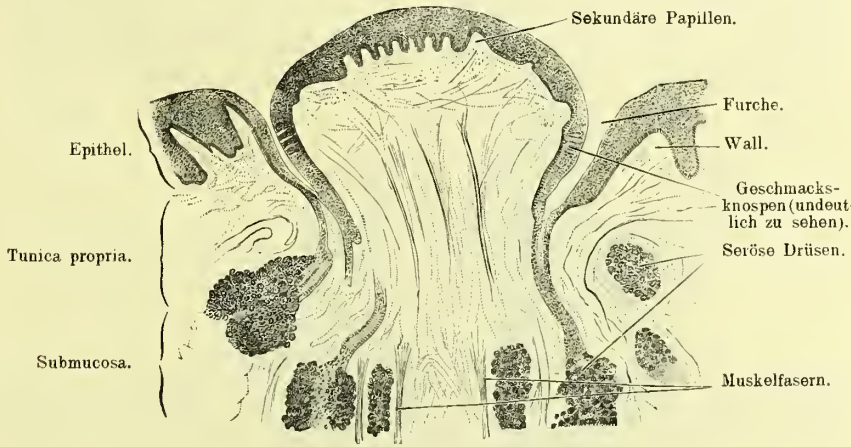

Fig. 102.
Senkrechter Schnitt durch eine Papilla circumvallata des Menschen, 30mal vergr. Technik Nr. 87.

plattgedrückten P. fungiformes und sind von einer verschieden tiefen, kreisförmigen Furche von der übrigen Schleimhaut abgesetzt; den jenseits der Furche liegenden Schleimhauttheil bezeichnet man als Wall. Die Papille besteht aus demselben Bindegewebe wie die P. fungiformes; sekundäre Papillen finden sich nur auf der oberen, nicht an der seitlichen Fläche. Im Epithel der Seitenfläche der Papillae circumvallatae und zuweilen auch des Walles liegen die Endapparate der Geschmacksnerven, die Geschmacksknospen (s. Geschmacksorgan). Die P. circumvallatae finden sich in beschränkter Zahl (8—15) nur am hinteren Ende der Zungenoberfläche. Ihre Höhe beträgt 1—1,5 mm bei 1—3 mm Breite. Papilla foliata wird eine jederseits am hinteren Seitenrande der Zunge gelegene Gruppe von parallelen Schleimhautfalten genannt, die durch ihren Reichthum an Geschmacksknospen ausgezeichnet sind. Die P. foliata ist besonders beim Kaninchen entwickelt.

Die Submucosa ist an der Spitze und an dem Rücken der Zunge fest und derb („Fascia linguae“) und innig mit den unterliegenden Theilen verbunden.

Zungenbälge. Eine besondere Beschaffenheit gewinnt die Schleimhaut der Zungenwurzel von den P. circumvallatae an bis zum Kehldeckel durch die Entwickelung der Zungenbälge. Das sind kugelige, 1—4 mm grosse Anhäufungen adenoiden Gewebes, die, in der obersten Schichte der T. propria gelegen, makroskopisch leicht wahrnehmbare Erhabenheiten bilden. In der Mitte derselben sieht man eine punktförmige Oeffnung[1]), den Eingang in die Balghöhle. Das adenoide Gewebe enthält eine verschieden grosse Anzahl von Knötchen mit Keimcentren (pag. 117) und ist scharf gegen das fibrilläre Bindegewebe der Tunica propria abgegrenzt, welches bei gut ausgeprägten Bälgen sich in kreisförmigen Faserzügen um das adenoide Gewebe ordnet. Man nennt diese Faserzüge die Faserhülle (Fig. 103 4).

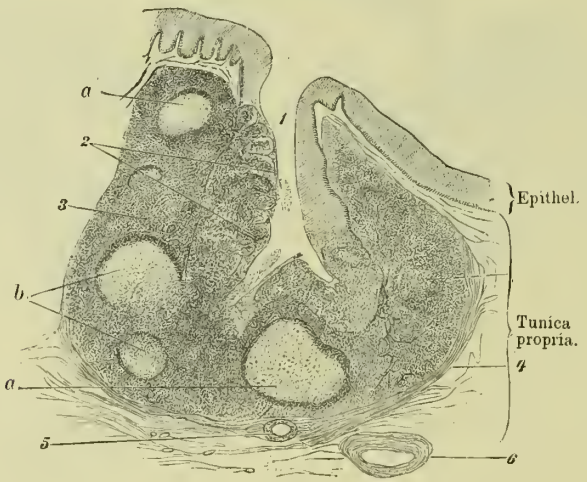

Fig. 103.

Senkrechter Schnitt durch die Mitte eines Zungenbalges des erwachsenen Menschen, 20mal vergrössert. 1. Balghöhle, ausgewanderte Leukocyten enthaltend. 2. Epithel der Balghöhle, links und unten von durchwandernden Leukocyten durchsetzt, rechts grossentheils intakt. 3. Adenoides Gewebe, Knötchen mit Keimcentren enthaltend, *a* Knötchen in der Mitte durchschnitten, *b* Knötchen seitlich getroffen, *c* Knötchen am äussersten Umfange angeschnitten. 4. Faserhülle. 5. Querschnitt eines Schleimdrüsenausführungsganges. 6. Blutgefäss. Technik Nr. 87.

Die Balghöhle (1) wird rings von adenoidem Gewebe umschlossen und ist mit einer Fortsetzung des geschichteten Plattenepithels der Oberfläche ausgekleidet. Unter normalen Verhältnissen wandern fortwährend zahlreiche Leukocyten des adenoiden Gewebes durch dieses Epithel in die Balghöhle und gelangen von da in die Mundhöhle, in deren Sekret sie als „Schleim-“ und „Speichel-Körperchen“ leicht gefunden werden. Das Epithel

[1]) Dieselbe wurde früher für den Ausführungsgang des Zungenbalges, dieser selbst für eine Drüse gehalten, daher der noch gebräuchliche Name „Balgdrüse“.

wird dabei oft in grosser Ausdehnung zerstört oder ist derart mit Leukocyten infiltrirt, dass seine Grenzen nicht mehr mit Sicherheit nachgewiesen werden können.

Drüsen. Zwei Arten tubulöser Drüsen (pag. 129) sind in der Zungenschleimhaut und in den oberflächlichen Schichten der Zungenmuskulatur gelegen. Die Drüsenzellen der einen Art liefern ein schleim(mucin-)haltiges Sekret; wir heissen solche Drüsen Schleimdrüsen. Das Sekret der zweiten Art ist eine wässerige, seröse Flüssigkeit, welche sich durch ihren hohen Eiweissgehalt auszeichnet; solche Drüsen heissen seröse oder Eiweissdrüsen.

Die Schleimdrüsen sind von gleichem Bau wie diejenigen der Mundhöhle und finden sich entlang der Zungenränder und in grösserer Menge an der Zungenwurzel, wo ihre mit einem (zuweilen Flimmerhaare tragenden) Cylinderepithel ausgekleideten Ausführungsgänge nicht selten in die Balghöhlen münden. Die Wandung der Tubuli besteht aus einer strukturlosen Membrana propria und cylindrischen, mit einer derben Zellenmembran ausgestatteten Drüsenzellen, deren Aussehen nach ihrem jeweiligen Funktions-

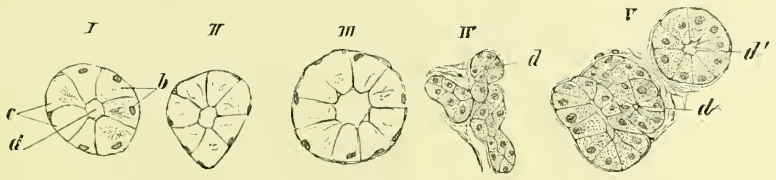

Fig. 104.

I, II. Aus einem Durchschnitte einer Schleimdrüse der menschlichen Zungenwurzel. I. Tubulusquerschnitt mit *b* sekretleeren Drüsenzellen, *c* sekretgefüllten Drüsenzellen, *d* Lumen. II. Tubulusquerschnitt, nur sekretgefüllte Zellen enthaltend. III und IV. Aus der Zungenschleimhaut eines Kaninchens. III. Querschnitt eines Schleimdrüsentubulus. IV. Mehrere Tubuli einer Eiweissdrüse, bei *d* das sehr kleine Lumen. V. Mehrere Tubuli einer Eiweissdrüse des Menschen mit grösserem (*d'*) und kleinerem (*d*) Lumen. Sämmtliche Schnitte 240mal vergrössert. Technik Nr. 87.

zustande verschieden ist. Im sekretleeren Zustande ist die Zelle schmäler, der an der Basis befindliche Kern queroval (Fig. 104, I*b*); im sekretgefüllten Zustande ist die Zelle breiter, der Kern platt an die Wand gedrückt (Fig. 104 I*c* II). Meist zeigt ein und dieselbe Schleimdrüse, ja oft ein und derselbe Tubulus Drüsenzellen in verschiedenen Sekretionsphasen (I), trotzdem kommt es hier nicht zur Bildung von „Halbmonden" (s. pag. 131), weil die starre Membran der Drüsenzellen ein Abdrängen vom Lumen nicht gestattet [1]). Die in der Zungenspitze befindliche Nuhn'sche Drüse ist gleichfalls eine Schleimdrüse.

Die Eiweissdrüsen sind nur auf die Gegend der P. circumvall. und foliat. beschränkt; ihre in die Furchen zwischen Papille und Wall einmündenden Ausführungsgänge (s. Fig. 102) sind mit einem ein- oder mehrschichtigen (nicht selten flimmernden) Cylinderepithel ausgekleidet; die kleinen

1) Nur die Zungenschleimdrüsen der Katze, sowie die Schleimdrüsen der menschlichen Uvula enthalten Halbmonde.

Tubuli bestehen aus einer zarten Membrana propria und kurzcylindrischen oder konischen, membranlosen Zellen, deren trübes, körniges Protoplasma einen in der Mitte gelegenen kugeligen Kern einschliesst (Fig. 104 IV und V). Das Lumen der Tubuli (*d d'*) ist (besonders bei Thieren) sehr eng.

Die Blutgefässe der Zungenschleimhaut bilden der Fläche nach ausgebreitete Netze, von welchen Zweige in sämmtliche Papillen bis in die sekundären Papillen hinein sich erstrecken. An der Zungenwurzel durchbohren kleine Arterien die Faserhülle der Zungenbälge und lösen sich in Kapillaren auf, welche bis ins Innere der Knötchen hineinreichen. Die Blutgefässe der Drüsen bilden ein die Tubuli umspinnendes Kapillarnetz.

Die Lymphgefässe der Zunge sind in zwei Netzen angeordnet: ein tieferes, aus gröberen Gefässen bestehendes und ein oberflächliches Netzwerk, welches letztere Lymphgefässe der Papillen aufnimmt. Sehr reichlich sind die Lymphgefässe der Zungenwurzel entwickelt, welche an den Balgdrüsen ein die Knötchen umspinnendes Netz bilden.

Die Nerven der Zungenschleimhaut (N. glossopharyngeus und N. lingualis) sind in ihrem Verlaufe mit kleinen Gruppen von Ganglienzellen ausgestattet; ihre Enden verhalten sich theils wie in der übrigen Mundschleimhaut, theils treten sie zu den Geschmacksknospen in enge Beziehung (s. Geschmacksorgan).

Der Pharynx.

Die Wand des Pharynx besteht aus drei Häuten: Schleimhaut, Muskelhaut und Faserhaut. Die Schleimhaut besitzt wie die Mundhöhlenschleimhaut ein geschichtetes Pflasterepithel, eine papillentragende Tunica propria, ferner reichliche Schleimdrüsen. Im Cavum pharygonasale dagegen ist das Epithel geschichtetes, flimmerndes Cylinderepithel, dessen untere Grenze ziemlichen Schwankungen unterliegt. Sehr reichlich ist die Entwickelung des adenoiden Gewebes. Dasselbe bildet zwischen beiden Gaumenbögen jederseits eine unter dem Namen Tonsille bekannte, ansehnliche Anhäufung, die hinsichtlich ihres Baues beim Menschen und bei vielen Thieren einer Summe grosser Zungenbälge entspricht (s. pag. 140): hier wandern so zahlreiche Leukocyten durch das Epithel in die Balghöhlen, dass die Tonsillen als die ausgiebigste Quelle der Speichelkörperchen zu betrachten sind. In der Nachbarschaft der Tonsille sind zahlreiche Schleimdrüsen gelegen. Auch im Cavum pharyngonasale ist das adenoide Gewebe stark vertreten; es bildet am Dache des Schlundkopfes eine ansehnliche, als „Pharynxtonsille" bekannte Masse, die hinsichtlich ihres Baues mit dem der Gaumentonsillen übereinstimmt, nur ist das adenoide Gewebe weniger scharf von der übrigen Tunica propria abgegrenzt. Auch hier wandern viele Leukocyten durch das Epithel. Die Entwickelung des gesammten adenoiden Gewebes der Mundhöhle und des Pharynx ist ansehnlichen Schwankungen unterworfen.

Die Muskelhaut (Mm. constrictores pharyngis) besteht aus quergestreiften Fasern, deren Anordnung in das Gebiet der makroskopischen Anatomie gehört. Die Faserhaut ist ein derbfaseriges, mit zahlreichen elastischen Fasern durchsetztes Bindegewebe. Blut-, Lymphgefässe und Nerven verhalten sich wie in der Mundhöhle.

Die Speiseröhre.

Die Wandung der Speiseröhre setzt sich aus Schleimhaut, Muskelhaut und Faserhaut zusammen. Die Schleimhaut besteht aus geschichtetem Pflasterepithel (Fig. 105, 1), einer papillentragenden Tunica propria (2), welcher eine Schichte längsverlaufender glatter Muskelfasern, die Muscularis mucosae (3), folgt; unter dieser ist die aus lockeren Bindegewebsbündeln gewebte Submucosa (4) gelegen, welche (in der oberen Hälfte der Speiseröhre) kleine Schleimdrüsen einschliesst. Die Muskelhaut besteht im Halstheile der Speiseröhre aus quergestreiften Muskelfasern, an deren Stelle weiter unten glatte Muskelfasern treten. Sie sind in zwei Lagen, einer inneren Ring- (5) und einer äusseren Längsfaserlage (6) geordnet. Die Faserhaut besteht aus derbem, mit zahlreichen elastischen Elementen untermischtem Bindegewebe. Blut-, Lymphgefässe und Nerven verhalten sich wie die des Pharynx. Zwischen Ring- und Längsfaserlage bilden die Nervenstämmchen, denen kleine Gruppen von Ganglienzellen beigegeben sind, ein netzförmiges Geflecht (s. Auerbach's Plexus pag. 151).

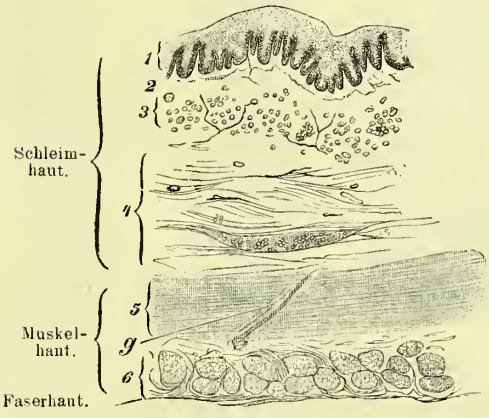

Fig. 105.

Stück eines Querschnittes des Mittelstückes der menschlichen Speiseröhre, 10mal vergrössert. 1. Pflasterepithel. 2. Tunica propria. 3. Muscularis mucosae. 4. Submucosa. 5. Ringmuskeln. 6. Längsmuskeln. *g* Blutgefäss. Technik Nr. 89.

Der Magen.

Die 2—3 mm dicke Wand des Magens setzt sich aus drei Häuten zusammen: 1. der Schleimhaut, 2. der Muskelhaut und 3. der Serosa.

ad 1. Schleimhaut. Die durch ihre röthlichgraue Farbe von der weissen Speiseröhrenschleimhaut sich scharf absetzende Magenschleimhaut besteht aus Epithel, einer Tunica propria, einer Muscularis mucosae und einer Submucosa (Fig. 106).

Das Epithel ist einfaches Cylinderepithel, dessen Elemente Schleim produziren. Man kann an ihnen meist zwei Abschnitte unterscheiden, einen

oberen schleimigen (Fig. 5, *c*) und einen unteren, protoplasmatischen (*p*) Abschnitt, welch' letzterer den ovalen oder runden oder selbst platten Kern enthält. Die Ausdehnung des schleimigen Abschnittes ist je nach dem Funktionsstadium eine sehr verschiedene (vergl. Fig. 5). Epithelzellen, deren schleimiger Inhalt ausgetreten ist, sehen Becherzellen sehr ähnlich (pag. 147).

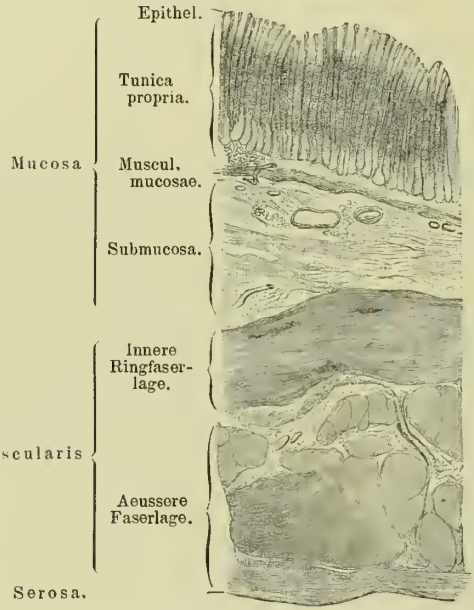

Fig. 106.

Senkrechter Schnitt quer durch die Magenwand des Menschen. 15 mal vergrössert. Die T. propria enthält so dicht nebeneinander stehende Drüsen, dass ihr Gewebe nur am Grunde der Drüsen gegen Muscularis mucosae sichtbar ist. Technik Nr. 90.

Die Tunica propria besteht aus einer Mischung von fibrillärem und retikulärem Bindegewebe und aus einer sehr wechselnden Menge von Leukocyten, die, zuweilen in dichten Haufen beisammenliegend, Solitärknötchen bilden. Die T. propria enthält so zahlreiche Drüsen, dass ihr Gewebe nur auf schmale Scheidewände zwischen und eine dünne Schichte unter den Drüsen beschränkt ist. Im Pylorustheile stehen die Drüsen weiter auseinander; die dort ansehnlich entwickelte T. propr. erhebt sich nicht selten zu faden- oder blattförmigen Zotten.

Man unterscheidet zwei Arten von Magendrüsen; die eine Art ist vorzugsweise im Körper und im Fundus des Magens gelegen, man nennt sie Fundusdrüsen[1]), die andere Art ist nur auf die schmale Regio pylorica beschränkt, diese Drüsen heissen Pylorusdrüsen. Beide sind einfache oder gabelig getheilte tubulöse Einzeldrüsen, welche allein oder zu mehreren in grubige Vertiefungen der Schleimhautoberfläche, in die Magengruben, münden; der in diese sich einsenkende Theil der Drüse wird Hals, der darauffolgende Theil Körper, das blinde Ende Grund genannt (Fig. 108). Jede Drüse besteht aus einer Membrana propria und aus Drüsenzellen.

Die Fundusdrüsen haben zweierlei Zellen: Hauptzellen und Belegzellen[2]). Erstere sind helle, kubische oder kurzcylindrische Zellen, deren

[1]) In den älteren Lehrbüchern heissen die Fundusdrüsen Labdrüsen oder Pepsindrüsen, ein Name, der sich auf eine jetzt in Frage gezogene Funktion dieser Drüsen gründet.

[2]) Die neuerdings von verschiedenen Seiten aufgestellte Behauptung, dass Haupt- und Belegzellen verschiedene Funktionsbilder einer Zellenart seien, sowie die Angabe, dass bei der Verdauung Belegzellen sich vermehren, nach langem Hungern aber verschwinden, sind einer eingehenden Begründung noch sehr bedürftig. Selbst der Magen nach langem Winterschlafe getödteter Thiere enthält noch Belegzellen.

körniges Protoplasma einen kugeligen Kern umgiebt. Die Hauptzellen sind sehr vergänglich. Die Belegzellen sind meist bedeutend grösser, dunkler, von rundlich eckiger Gestalt; ihr feinkörniges Protoplasma umgiebt einen rundlichen Kern. Die Belegzellen sind besonders durch die Fähigkeit, sich mit

Fig. 107.

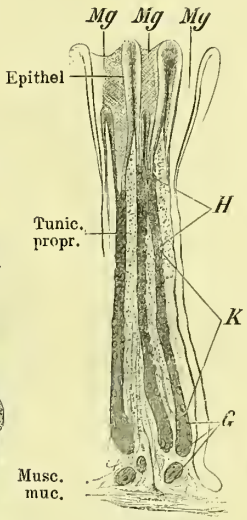

Fig. 108.

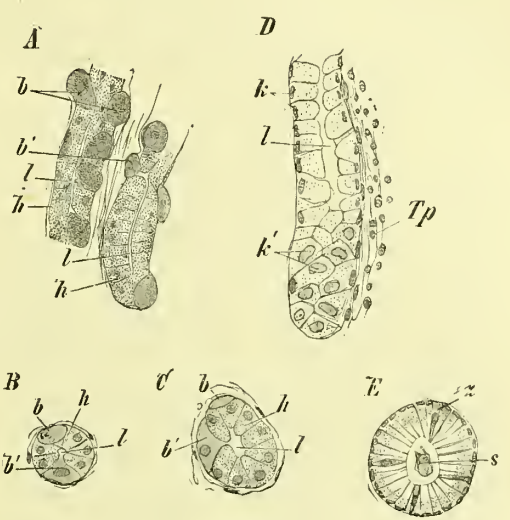

Fig. 109.

Fig. 107.

Untere Hälfte einer isolirten Fundusdrüse des Kaninchens; 240mal vergr. *B* Belegzellen. Die scharfe Linie *M* entspricht der Membrana propria. Technik Nr. 91.

Fig. 108.

Aus einem mitteldicken, senkrechten Schnitte der menschlichen Magenschleimhaut, 50mal vergr. Das sehr enge Lumen der Fundusdrüsen ist nicht sichtbar. *Mg* Magengruben. Man sieht nicht nur die seitliche Begrenzung derselben, d. i. das Magenepithel von der Seite, sondern auch die hintere Wand, d. i. das Magenepithel von der Fläche. In die mittlere Magengrube münden zwei, in die linke eine Drüse. *H* Hals, *K* Körper, *G* Grund der Drüse. Technik Nr. 93.

Fig. 109.

A Aus einem senkrechten Schnitte. *B* Aus einem Flächenschnitte der Fundusschleimhaut einer Katze. *C* Aus einem Flächenschnitte der Fundusschleimhaut des Menschen nahe dem Drüsengrunde; 240mal vergr. *b* Belegzellen, *h* Hauptzellen, *l* Lumen des Drüsenschlauches, *b' b'* Belegzellen bis zum Lumen reichend. *D* Aus einem senkrechten Schnitte der Pylorusschleimhaut des Menschen, 240mal vergr. Unteres Stück einer Pylorusdrüse; ihr oberer Theil ist genau in der Mitte getroffen, so dass man das Lumen *l* und die Kerne *k* der Drüsenzellen von der Seite sieht; der untere Theil dagegen ist nur an der Peripherie angeschnitten, so dass man die platten Kerne *k'* der Drüsenzellen von der Fläche erblickt. *Tp* Tunica propria zahlreiche Leukocyten enthaltend. *E* Aus einem Flächenschnitte der Pylorusschleimhaut eines Hundes, *s* Sekret im Lumen, *z* dunklere Zellen mit grossem Kerne. 240mal vergr. Technik Nr. 93.

Anilinfarben intensiv zu färben, ausgezeichnet. Die Vertheilung beider Zellenarten ist keine gleichmässige; die Hauptzellen bilden die Hauptmasse der Drüsenschläuche, die Belegzellen sind unregelmässig vertheilt; in besonders reichlicher Menge finden sie sich in Hals und Körper. Hier liegen sie in einer Reihe mit den Hauptzellen, gegen den Drüsengrund zu jedoch sind die Belegzellen aus der Reihe der Hauptzellen gegen die Peripherie gedrängt und reichen nur mehr mit einem schmalen Fortsatze bis zum Lumen der Drüse (Fig. 109 *C*).

Die Pylorusdrüsen haben fast durchaus[1]) cylindrische, mit rundlichem, der Zellenbasis nahegerücktem Kerne versehene Zellen, welche in der intermediären Zone (d. i. die Grenzzone zwischen Pylorus- und Fundusschleimhaut) so sehr den Hauptzellen gleichen, dass sie mit diesen verglichen worden sind.

Obige Beschreibung bezieht sich auf den hungernden Magen; im Zustande der Verdauung sind die Belegzellen grösser, Hauptzellen sowohl wie Pylorusdrüsenzellen sind dunkler, der Kern letzterer ist mehr in die Mitte der Zelle gerückt.

Die Muscularis mucosae besteht aus zwei oder drei in verschiedener Richtung sich durchflechtenden Lagen glatter Muskelfasern, von denen einzelne Züge sich abzweigen, um in senkrechter Richtung zwischen den Drüsenschläuchen emporzusteigen.

Die Submucosa besteht aus lockeren Bindegewebsbündeln, elastischen Fasern und zuweilen kleinen Anhäufungen von Fettzellen.

ad 2. Muskelhaut. Nur am Pylorustheile lassen sich zwei deutlich gesonderte Schichten, eine starke innere Ringschicht und eine schwächere äussere Längsschicht glatter Muskelfasern unterscheiden; in den anderen Regionen des Magens wird der Verlauf durch Uebertreten der Muskelschichten des Oesophagus auf den Magen, sowie durch die im Verlaufe der Entwickelung erfolgende Drehung des Magens sehr komplizirt; Durchschnitte ergeben dann in allen möglichen Richtungen getroffene Faserbündel.

ad 3. Serosa s. Bauchfell (pag. 160).

Gefässe und Nerven s. pag. 149 u. f.

Der Darm.

Die Darmwand wird, wie die des Magens, aus 1. Schleimhaut, 2. Muskelhaut und 3. Serosa gebildet.

ad 1. Die Schleimhaut besteht aus Epithel, einer Tunica propria, einer Muscularis mucosae und einer Submucosa.

Fig. 110.

Becherzellen, 560mal vergr. *A* Des Kaninchens, isolirt nach Technik Nr. 95 *b*. × Hervorquellender Schleim. *B* Aus einem Schnitte der Dünndarmschleimhaut des Menschen; nach Technik Nr. 93. *b* Eine Becherzelle zwischen Cylinderzellen.

Das Epithel ist ein einfaches Cylinderepithel, dessen Elemente an der freien Oberfläche eine für sie charakteristische Kutikularbildung, den sogen. Basalsaum (s. pag. 39), tragen. Das Protoplasma der Zellen ist körnig und enthält bei der Fettresorption zahlreiche Fettpartikel-

[1]) Beim Menschen finden sich auch hier vereinzelte Belegzellen, bei Thieren, z. B. beim Hunde, einzelne dunklere, kegelförmige Zellen (Fig. 109, *E z*), deren Natur noch nicht hinreichend aufgeklärt ist.

chen. Unter Umständen können viele Darmepithelzellen eine schleimige Umwandlung erfahren, welche zur Bildung der Becherzellen führt. Dieselben haben eine rundlich ovale, nicht selten kelchglasähnliche Form, ihr oberer, der Darmoberfläche zugekehrter Theil wird in verschieden grosser Ausdehnung von dem zu Schleim umgewandelten Protoplasma eingenommen, der Kern mit dem übrigen Protoplasma liegt an der Basis der Zelle; ein Basalsaum fehlt den Becherzellen, an dessen Stelle befindet sich eine scharf begrenzte kreisförmige Oeffnung (Fig. 110, *A*), durch welche der Schleim auf die Darmoberfläche sich ergiesst. Zwischen den Epithelzellen sind in wechselnder Anzahl durchwandernde Leukocyten gelegen.

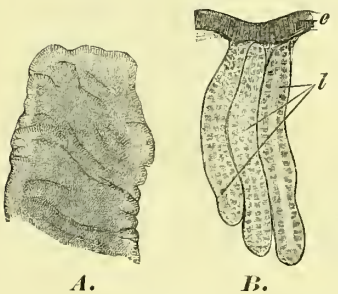

Fig. 111.

A Zotte mit Kontraktionsfalten aus dem Dünndarme eines Kaninchens, 70mal vergrössert. Technik Nr. 95. *Bl* Drei Lieberkühn'sche Drüsen des Dickdarmes vom Kaninchen, *e* Epithel der Oberfläche, 80mal vergrössert. Technik Nr. 99.

Die Tunica propria besteht vorwiegend aus retikulärem [1]) Bindegewebe, das sehr wechselnde Mengen von Leukocyten enthält (s. pag. 148). Durch die Einlagerung zahlreicher Drüsen ist sie nur auf die Zwischenräume zwischen den Drüsen und auf eine schmale Schicht am Grunde der Drüsen beschränkt und zeigt so wenigstens im Bereiche des Dickdarmes vollkommene Uebereinstimmung mit jener des Magens; im ganzen Dünndarm jedoch erhebt sich die Tunica propria zu zahlreichen ca. 1 mm hohen, cylindrischen (im Duodenum blattförmigen) Bildungen, den Darmzotten, welche über die freie Darmoberfläche hinausragen. Die in die Tunica propria eingelagerten Drüsen, die Lieberkühn'schen Drüsen oder Krypten sind tubulöse Einzeldrüsen, einfache Blindschläuche, welche von cylindrischen, im Dünndarme serösen, im Dickdarme schleimproduzirenden Drüsenzellen ausgekleidet und von einer zarten Membrana propria umhüllt werden. Im Dünndarme sind die Mündungen der Lieberkühn'schen Drüsen oft kranzartig um die Basen der Zotten gelagert.

Die Muscularis mucosae besteht aus einer inneren, cirkulären und einer äusseren, longitudinalen Lage glatter Muskelfasern. Senkrecht von ihr aufsteigende Fasern reichen bis nahe zur Spitze der Zotte; ihre Kontraktion bewirkt eine Verkürzung der Zotte [2]).

Die Submucosa besteht aus lockerem fibrillärem Bindegewebe; sie enthält im Gebiete des Duodenum (in dessen oberer Hälfte) verästelte tubulöse Einzeldrüsen, die Brunner'schen Drüsen. Ihr mit cylindrischen

1) Bei Katze und Hund besteht die T. propria z. Th. aus fibrillärem Bindegewebe.

2) Ausser diesen longitudinalen Muskelfasern sind beim Menschen auch zahlreiche quere Muskelfasern in den Zotten gefunden worden.

Zellen ausgekleideter Ausführungsgang durchbricht die Muscul. mucosae und verläuft in der Tunica propria parallel mit den Lieberkühn'schen Drüsen. Cylindrische Drüsenzellen und eine strukturlose Membrana propria bilden die Wandung der Tubuli.

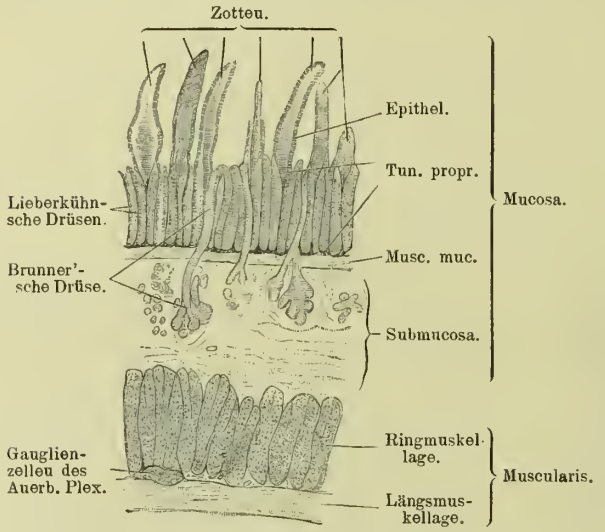

Fig. 112.
Senkrechter (Längs-) Schnitt durch das Duodenum einer Katze, 30mal vergr. Von der ersten Zotte links hat sich das Epithel vom Bindegewebe abgehoben. Die beiden äussersten Zotten rechts sind schräg angeschnitten. Von der mittelsten Zotte ist das Epithel oben abgefallen, so dass der Bindegewebskörper der Zotte frei liegt. Die Serosa ist nur als Linie unterhalb der Längsmuskellage zu sehen. Technik Nr. 94.

Lymphknötchen.

Es ist oben (pag. 118) schon erwähnt worden, dass die Tunica propria der Schleimhäute wechselnde Mengen von Leukocyten enthält, die entweder diffus vertheilt oder zu umschriebenen Massen zusammengeballt sind. In letzterem Falle bilden sie 0,5 bis 2 mm grosse Knötchen, welche entweder einzeln stehen, Solitärknötchen („Solitäre Follikel"), theils Gruppen von Knötchen, Peyer'sche Haufen („Plaques"), bilden.

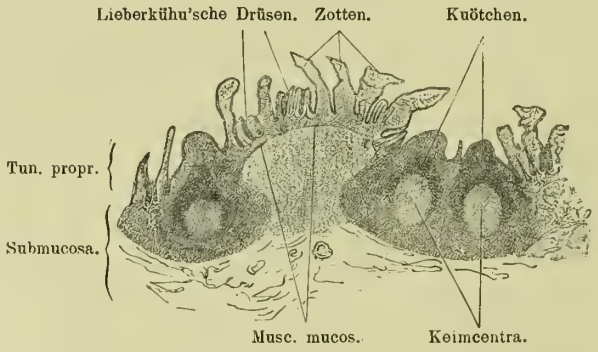

Fig. 113.
Aus einem senkrechten Schnitte durch die Dünndarmschleimhaut des Menschen, 20mal vergrössert. Drei Knötchen eines Peyer'schen Haufens. Nur das links gelegene ist genau in der Mitte durchschnitten. Der zwischen den Kuötchen gelegene Theil der Submucosa enthält gleichfalls viele Leukocyten. Technik Nr. 96.

Die Solitärknötchen finden sich in sehr wechselnder Menge in der Magenschleimhaut, in grösserer Anzahl noch im Darme. Sie haben meist eine länglich runde Form und liegen zu Beginn ihrer Entwickelung stets in der Tunica propria; ihre Kuppe reicht bis dicht unter das Epithel, die

Basis ist gegen die Muscularis mucosae gerichtet. Mit vorschreitendem Wachsthume (bei Katzen schon um die Zeit der Geburt) durchbrechen sie die Muscularis mucosae und breiten sich in der Submucosa, deren lockeres Gewebe ihnen wenig Widerstand entgegensetzt, aus. Der in der Submucosa gelegene Theil des Knötchens hat eine kugelige Gestalt und wird bald bedeutend grösser als der in der Tunica propria gelegene Abschnitt. Die Gesammtform des fertigen Solitärknötchens gleicht also einer Birne; der schmale Theil der Birne ist gegen das Epithel gekehrt. Wo die Knötchen stehen, da fehlen die Zotten und sind die Drüsenschläuche zur Seite gedrängt. Hinsichtlich ihres feineren Baues bestehen die Solitärknötchen aus adenoidem Gewebe; sie enthalten meist ein Keimcentrum (pag. 117). Die daselbst gebildeten Leukocyten gelangen zum Theil in die benachbarten Lymphgefässe, zum Theil wandern sie durch das Epithel in die Darmhöhle. Das die Kuppen der Solitärknötchen überziehende Cylinderepithel enthält stets in Durchwanderung begriffene Leukocyten (Fig. 114).

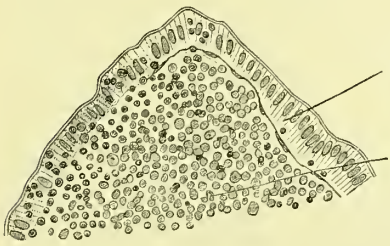

Fig. 114.

Aus einem senkrechten Schnitte des Dünndarmes einer 7 Tage alten Katze, 240 mal vergr. Kuppe eines Solitärknötchens. Links viele in Durchwanderung durch das Epithel begriffene Leukocyten. Rechts ist das Epithel bis auf drei Leukocyten noch ganz frei. Technik Nr. 97.

Die Peyer'schen Haufen sind Gruppen von 10—60 Knötchen, die nebeneinander, nie übereinander gelegen sind und deren jedes wie ein Solitärknötchen beschaffen ist. Nur die Form der einzelnen Knötchen erfährt in sofern zuweilen eine Aenderung, als sich die Knötchen an den Seiten durch Druck abplatten. Sie sind vorzugsweise im unteren Theile des Dünndarmes gelegen, entweder gut von einander isolirt oder auch in eine diffuse Masse von Leukocyten verwandelt, in welcher nur die einzelnen Keimcentra sichtbar sind. Letzteres findet sich nicht selten im Proc. vermiformis des Menschen.

ad 2. Die Muskelhaut des Darmes besteht aus einer inneren, stärkeren cirkulären und einer äusseren, schwächeren longitudinalen Schicht glatter Muskelfasern. Am Dickdarme ist die Längsmuskelschicht nur an den Taenien wohl entwickelt, dazwischen jedoch äusserst dünn.

ad 3. Serosa s. Bauchfell (pag. 160).

Die Blutgefässe des Magens und des Darmes.

Die Blutgefässe des Magens und des Darmes verhalten sich hinsichtlich ihrer Vertheilung bei Magen und Dickdarm ganz gleich, während beim Dünndarme durch die Anwesenheit der Zotten eine Modifikation des Verlaufes eintritt. In Magen und Dickdarm geben die herantretenden Arterien zuerst

feine Aestchen an die Serosa ab, durchsetzen alsdann die Muscularis, welche sie ebenfalls versorgen und bilden dann in der Submucosa ein der Fläche nach ausgebreitetes Netz. Von diesem steigen feine Zweige durch die Muscularis mucosae auf, um, in der Tunica propria angelangt, am Grunde der Drüsenschläuche abermals ein der Fläche nach ausgebreitetes Netz zu bilden. Aus diesem Netzwerke entwickeln sich feine (4,5—9 μ weite) Kapillaren, welche die Drüsenschläuche umspinnen und an der Schleimhautoberfläche in noch einmal so weite (9—18 μ) Kapillaren übergehen, welch' letztere kranzförmig um die Mündungen der Drüsen gelegen sind. Aus den weiten Kapil-

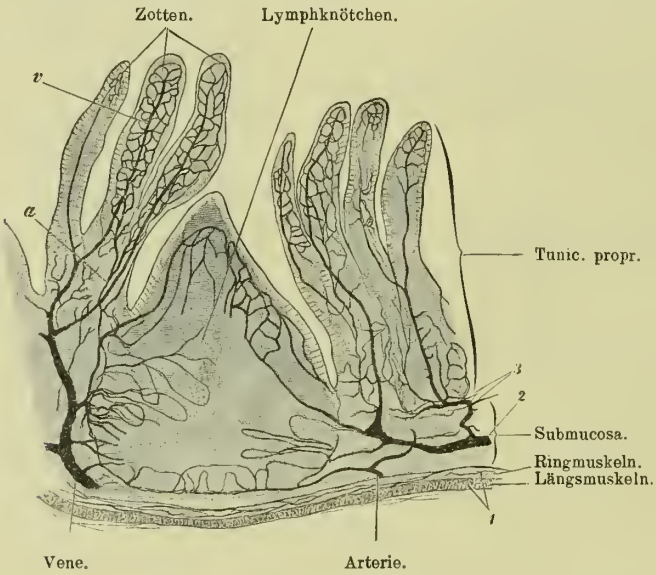

Fig. 115.

Stück eines Querschnittes eines injizirten Dünndarmes des Kaninchens, 50 mal vergr. Das Lymphknötchen ist so durchschnitten, dass in seiner oberen Hälfte das oberflächliche Kapillarnetz, in der unteren Hälfte die im Innern des Knötchens befindlichen Kapillarschlingen sichtbar sind. Die Lieberkühn'schen Drüsen sind an dem sehr dicken, ungefärbten Schnitte nicht zu sehen. 1 Blutgefässnetz der Muscularis, 2 der Submucosa, 3 der Tunica propria. Technik Nr. 100.

laren gehen Venenstämmchen hervor, welche senkrecht zwischen den Drüsenschläuchen hinabsteigend in ein der Fläche nach ausgebreitetes venöses Netz münden, das in der Tunica propria gelegen ist. Weiterhin verlaufen die Venen neben den Arterien.

Im Dünndarme verhalten sich nur die für die Lieberkühn'schen Drüsen bestimmten Arterien wie diejenigen des Dickdarmes. Die zu den Zotten ziehenden Arterien verlaufen als feine Aestchen (Fig. 115, *a*) bis zur Basis der Zotte und lösen sich dann in ein Kapillarnetz auf, das dicht unter dem Epithel gelegen ist. An der Spitze der Zotte münden die Kapillaren in ein Venenstämmchen (Fig. 115, *v*), welches in seinem senkrecht absteigenden Verlaufe die die Drüsenmündungen umspinnenden Kapillaren aufnimmt. Weiterhin verhalten sich die Venen wie die des Dickdarmes.

Die Brunner'schen Drüsen werden von einem Kapillarnetze umgeben, welches von den submukösen Blutgefässen gespeist wird.

Die Lymphknötchen („Follikel") sind von einem oberflächlichen Blutkapillarnetze umgeben, aus welchem feine Fortsetzungen ins Innere des Knötchens dringen (Fig. 115). Oft erreichen diese das Centrum des Knötchens nicht, dann besteht ein gefässloser Fleck in Mitten des Knötchens.

Die Lymphgefässe des Magens und des Darmes.

Die Lymph(Chylus-)gefässe des Magens und des Darmes beginnen in der Schleimhaut des Magens und des Dickdarmes als oben blinde, zwischen den Drüsenschläuchen herabsteigende, ca. 30 μ weite Kapillaren; in der Schleimhaut des Dünndarmes sind die Anfänge der Lymphgefässe in der Achse der Zotte gelegen und stellen daselbst bei cylindrischen Zotten einfache, bei blattförmigen Zotten mehrfache, 27—36 μ weite, am oberen Ende geschlossene Gänge („centrale Zottenräume") dar. Alle diese Gefässe senken sich in ein am Grunde der Drüsenschläuche gelegenes, der Fläche nach ausgebreitetes, engmaschiges Kapillarnetz, das durch viele Anastomosen mit einem in der Submucosa befindlichen, weitmaschigen Flächennetze zusammenhängt; die daraus entspringenden, Klappen führenden Lymphgefässe durchsetzen die Muskularis und nehmen hier die abführenden Gefässe eines Netzes auf, welches zwischen Ring- und Längsmuskelschicht gelegen ist. Dieses Netz heisst interlaminäres Lymphgefässnetz und nimmt die vielen, in beiden Muskelschichten befindlichen Lymphkapillaren auf. Unter der Serosa laufen die Lymphgefässe („subseröse Lymphgefässe") bis zum Ansatze des Mesenterium, zwischen dessen Platten sie dann weiter ziehen.

Der eben geschilderte Verlauf erfährt in der Schleimhaut an einzelnen Stellen eine Modifikation. Diese Stellen sind die Peyer'schen Haufen; durch die Knötchen, welche niemals Lymphgefässe enthalten, werden die Kapillaren zur Seite gedrückt und verlaufen zwischen den Interstitien der Knötchen als an Zahl verminderte, an Weite jedoch vergrösserte Kanäle. Es ist wahrscheinlich, dass die Lymphsinus des Kaninchens (pag. 119 Anmerkung) nichts anderes als solche kolossal erweiterte, breit gequetschte Kapillaren sind.

Nerven des Magens und des Darmes.

Die zumeist aus marklosen Fasern bestehenden, zahlreichen Nerven bilden unter der Serosa ein Netzwerk, durchsetzen dann die Längsmuskelschicht und breiten sich zwischen dieser und der Ringmuskelschicht zu einem ansehnlichen Geflechte, dem Plexus myentericus (Auerbach'scher Plexus) aus, das mit zahlreichen, meist an den Knotenpunkten des Netzes befindlichen Gruppen multipolarer Ganglienzellen ausgestattet ist. Die Maschen

des Geflechtes sind rundlich eckig. Aus diesem Geflechte entspringen marklose Fasern, die theils an den glatten Muskelfasern enden (s. pag. 98), theils die Ringmuskelschicht durchbohren und, in der Submucosa angelangt, einen zweiten feinen Plexus bilden, den Meissner'schen Plexus, dessen

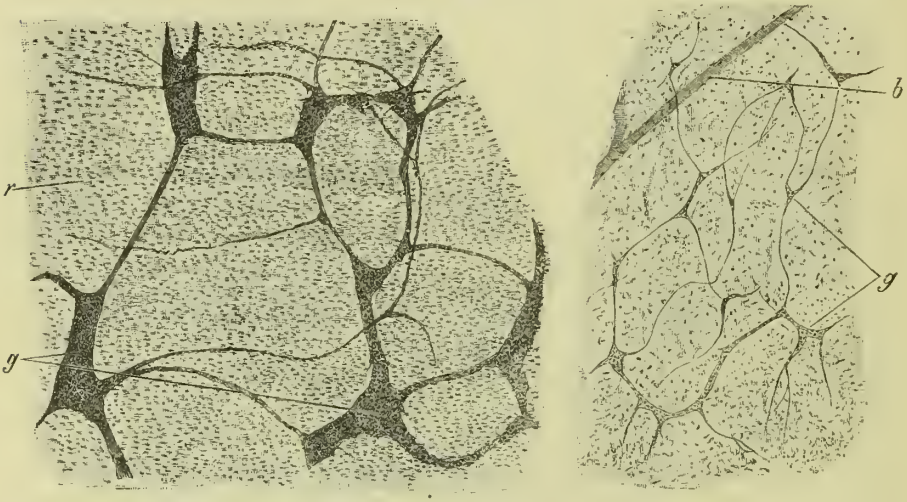

A Fig. 116. *B*

A Flächenbild des Auerbach'schen Plexus eines neugeborenen Kindes, 50mal vergrössert. *g* Gruppen von Ganglienzellen. *r* Ringmuskelschicht, an den gestreckten Kernen kenntlich. Technik Nr. 101 a.
B Flächenbild des Meissner'schen Plexus desselben Kindes, 50mal vergrössert. *g* Ganglienzellengruppen. *b* Durchschimmerndes Blutgefäss. Technik Nr. 101 b.

Ganglienzellengruppen kleiner, dessen Maschen enger sind. Von da entspringen feine Fasern, welche zwischen den Drüsen bis in die Zotten verlaufen; ihre Endigung ist unbekannt.

Auch zwischen den Muskelschichten des Oesophagus kommt ein dem Plexus myentericus entsprechendes Geflecht vor.

Die Speicheldrüsen.

Die Speicheldrüsen — Gland. submaxillaris, sublingualis, parotis und das Pankreas — sind tubulöse, zusammengesetzte Drüsen, welche entweder Schleim oder eiweissreiche, seröse Flüssigkeit, oder auch beides absondern. Wir unterscheiden demnach: 1. Schleim(speichel)drüsen (Gl. sublingual. bei Mensch, Kaninchen, Hund, Katze, Gl. submaxill. bei Hund und Katze), 2. seröse (Speichel-) Drüsen (Parotis bei Mensch, Kaninchen, Hund und Katze, Gl. submaxill. bei Kaninchen, Pankreas) und 3. gemischte (Speichel-) Drüsen (Gl. submaxillaris bei Mensch, Affe, Meerschweinchen, Maus).

Gl. sublingualis. Der Ausführungsgang (Ductus Bartholini) wird von einer einfachen Lage niedrigen Cylinderepithels und Bindegewebe mit elastischen Fasern gebildet. Er setzt sich fort in die Schleimröhren (s. pag. 132), deren niedrige, cylindrische Zellen nur an wenigen Stellen jene

charakteristische Streifung (Fig. 119, *A*) zeigen. Schaltstücke sind nicht mit Sicherheit nachzuweisen, es ist vielmehr wahrscheinlich, dass sich die Schleimröhren direkt in die Endstücke fortsetzen. Diese letzteren bestehen aus einer Membrana propria und aus Schleimzellen. Die Membr. propria wird durch kernhaltige Bindegewebszellen hergestellt (s. pag. 49, Anmerk 3); die sekretleeren Schleimzellen stehen in Gruppen beisammen (Fig. 117, 1, 2), die „Halbmonde" (s. pag. 131) sind deshalb sehr gross. Das zwischen den Tubuli und Läppchen liegende Bindegewebe ist reich an Leukocyten (Fig. 117).

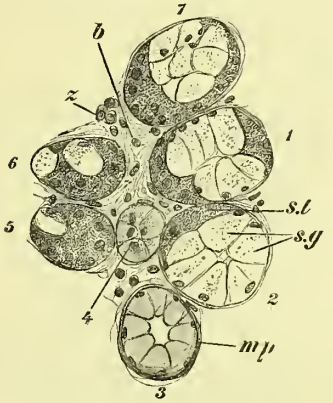

Fig. 117.

Aus einem feinen Durchschnitte der Gl. sublingualis des Menschen, 240mal vergrössert. Von den sieben gezeichneten Tubulusdurchschnitten sind nur drei (1, 2, 3) so glücklich getroffen, dass sie sich zu Studien eignen. In 2 sieht man sechs sekretgefüllte Zellen (*s.g*); zwei sekretleere Zellen (*s.l*) sind vom Lumen abgedrängt und bilden einen „Halbmond". In 3 sind nur sekretgefüllte Zellen, deren Inhalt sich dunkel gefärbt hat. 4. Tangentialschnitt eines solchen Tubulus. 5, 6, 7 Schrägschnitte von Tubuli wie 1 und 2, welche die Halbmonde, nicht aber das Drüsenlumen getroffen haben. *mp* Membrana propria. *b* Bindegewebe mit zahlreichen Leukocyten *z*. Technik Nr. 102.

Gl. parotis. Der Ausführungsgang (Duct. Stenonianus) verhält sich wie derjenige der Gl. sublingualis. Er geht sich theilend in die Speichelröhren über, deren cylindrische Zellen deutlich jene oben (pag. 132) erwähnte Streifung besitzen. An diese schliessen sich die Schaltstücke (Fig. 118, *s*) an, welche mit lang ausgezogenen, oft spindelförmigen Zellen ausgekleidet sind. Die Schaltstücke endlich setzen sich fort bis zu den Endstücken, welche aus einer zarten Membrana propria und aus kubischen Eiweissdrüsenzellen bestehen; diese sind im sekretleeren Zustande klein, trübkörnig, im sekretgefüllten Zustande grösser und etwas heller.

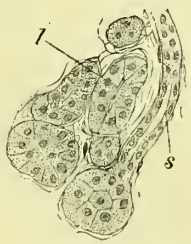

Fig. 118.

Aus einem feinen Schnitte durch die Parotis des Menschen, 240mal vergrössert. *s* Schaltstück. Das sehr enge Lumen der Tubuli ist nur bei 1 getroffen, die übrigen Tubuli sind schräg durchschnitten. Die Form der Zellen der Schaltstücke ist nicht zu erkennen. Technik Nr. 102.

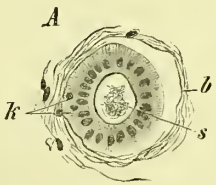

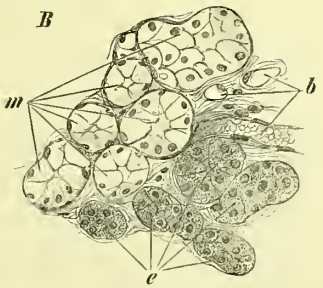

Fig. 119.

Aus einem feinen Schnitte durch die Gl. submaxillaris des Menschen, 240 mal vergrössert. *A* Speichelröhre (Querschnitt). Die Epithelzellen desselben haben sich rechts von dem umgebenden Bindegewebe *b* etwas abgelöst: gerade hier sieht man am besten die Streifung derselben. *k* Kerne durchwandernder Leukocyten. *s* Sekret. *B*, *m* Tubuli mit Schleimdrüsenzellen. *e* Tubuli mit Eiweissdrüsenzellen. Von ersteren sind vier Lumina, von letzteren nur eines sichtbar. *b* Blutgefässe, von denen das unterste, der Länge nach getroffen, mit farbigen Blutkörperchen gefüllt ist. Technik Nr. 112.

Gl. submaxillaris. Der Ausführungsgang (Duct. Whartonianus), welcher im Bau mit denen der Gl. sublingual und parotis übereinstimmt,

setzt sich in Schleimspeichelröhren mit charakteristischem Epithel (Fig 119, *A*) fort, welche in mit kubischen Zellen ausgekleidete, kurze Schaltstücke übergehen. Diese führen in Endstücke, die entweder von serösen Drüsenzellen (wie die der Parotis) oder von Schleimdrüsenzellen mit Halbmonden ausgekleidet werden.

Pankreas. Der Ausführungsgang (Duct. Wirsungianus) wird von einer einfachen Lage von Cylinderepithel und von Bindegewebe gebildet, welch' letzteres unter dem Epithel fester, nach der Peripherie hin dagegen lockerer ist. Der Hauptausführungsgang und seine grösseren Aeste tragen in ihrer Wand kleine Schleimdrüschen. Speichelröhren mit den charakteristisch gestreiften Zellen fehlen. Die Aeste des Ausführungsganges setzen sich direkt in die Schaltstücke fort, indem ihre cylindrischen Epithelzellen immer niedriger werden und endlich in die platten parallel der Längsachse der Schaltstücke gestellten Zellen übergehen. Die Schaltstücke sind sehr lang und dünn; gegen die Endstücke theilen sie sich und enden dann plötzlich am Epithel der Endstücke. Dieses besteht aus kurzcylindrischen oder kegelförmigen Zellen, welche vor allen anderen Drüsenzellen dadurch charakterisirt sind, dass ihr dem Lumen zugekehrter Abschnitt zahlreiche, stark lichtbrechende Körnchen enthält (Fig. 120, *A*). Der hellere peripherische Abschnitt der Zelle enthält den runden Kern. Körniger und heller Abschnitt der Zelle wechseln in ihren Grössenverhältnissen je nach den Funktionszuständen der Zelle. Im Beginne der Verdauung schwinden die Körnchen, während der helle Zellenabschnitt grösser wird. Dann vergrössert sich der körnige Abschnitt so, dass er fast die ganze Zelle einnimmt. Im Hungerzustande sind beide Abtheilungen gleich gross.

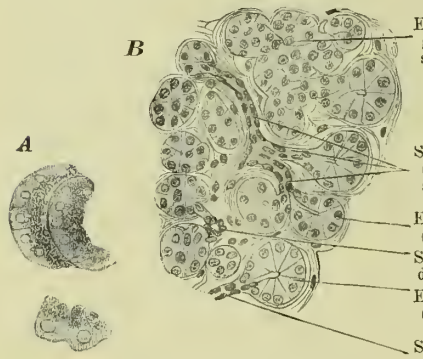

Fig. 120.

A Drüsenzellen des Pankreas der Katze, 560mal vergrössert. Oben Gruppen von Zellen, wie sie meistens zur Anschauung kommen, unten zwei isolirte Zellen. *B* Aus einem Querschnitte des Pankreas eines neugeborenen Kindes, 240mal vergrössert. Technik Nr. 103.

Die Blutgefässe der Speicheldrüsen sind sehr ansehnlich entwickelt. Die arteriellen Stämmchen laufen in der Regel neben dem Hauptausführungsgange her und geben von da sich theilend zahlreiche Aeste ab, welche, zwischen den Drüsenläppchen verlaufend, endlich in die Läppchen selbst eindringen und mit einem dichten Kapillarnetze die Tubuli umspinnen. Die Kapillaren liegen dicht an den Drüsenzellen (s. auch pag. 131). Die grösseren Venen verlaufen mit den Arterien.

Ueber die Lymphgefässe fehlen noch sichere Angaben. Spalträume zwischen den Läppchen und den Tubuli sind als Lymphbahnen beschrieben worden.

Die theils markhaltigen, theils marklosen Nervenfasern der Speicheldrüsen sind meist in ansehnlicher Menge vorhanden. In ihrem Verlaufe finden sich mikroskopische Gruppen von Ganglienzellen. Ueber die Endigungen der Nervenfasern und ihre Beziehungen zu den Drüsenzellen wissen wir nichts. Alle Angaben über direkte Endigungen von Nerven in Drüsenzellen haben sich als Irrthümer herausgestellt.

Die Leber.

Die Leber ist eine tubulöse zusammengesetzte Drüse. In dieser Form besteht sie jedoch nur bei niederen Thieren (Amphibien, Reptilien) zeitlebens; bei den Säugethieren dagegen treten bald nach der Geburt derartige Veränderungen ein, dass es dann unmöglich ist, zu entscheiden, welcher Drüsenart man die Leber zutheilen soll. Eine besondere Eigenthümlichkeit besitzt die Leber durch die Art und Weise des Verlaufes der zu- und abführenden Blutgefässe; ganz entgegen dem gewöhnlichen Verhalten verlaufen die zuführenden Gefässe in einer ganz anderen Richtung als die abführenden Gefässe. Diese Umstände erschweren ungemein das Verständniss des Aufbaues der Leber und erheischen eine von der bisher geübten Betrachtungsweise der Organe ganz verschiedene Inangriffnahme. Untersuchen wir Leber niederer Thiere oder neugeborener (oder embryonaler) Säugethiere, so gelingt es den oben (pag. 131) erwähnten Grundsatz, dass die Drüsenzellen eine Seite dem Drüsenlumen, die andere Seite den Blutgefässen zukehren, zu bestätigen. Die Drüsenlumina sind hier nur sehr eng (1—2 μ) und führen den Namen Gallenkapillaren (Fig. 121). Man hat ihnen eine selbständige, strukturlose, nicht von Epithelzellen gebildete Wandung zugeschrieben.

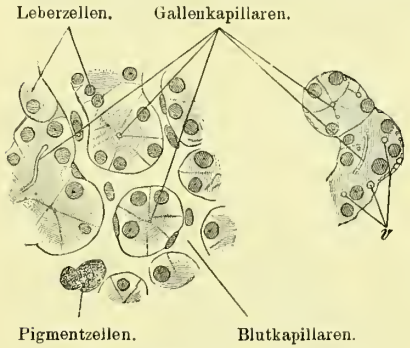

Fig. 121.

Aus Schnitten einer Froschleber, 240mal vergrössert. Die Drüsenzellen der Leber umgeben allseitig das sehr kleine Drüsenlumen (= die Gallenkapillaren) und sind ihrerseits von Blutkapillaren umgeben. Die Drüsenzellen zeigen verschiedene Sekretionsstadien. *v* Vacuolen. Technik Nr. 108.

Versuchen wir den gleichen Nachweis an Leberschnitten älterer Säugethiere, so wird derselbe nicht gelingen; wir sehen vielmehr, dass jede Drüsenzelle nicht an einer Seite, sondern an vielen Seiten mit Blutgefässen in Berührung steht (Fig. 122); ebenso grenzt jede Drüsenzelle mit mehreren Seiten an Gallenkapillaren. Trotzdem liegen Blutkapillaren und Gallenkapillaren an keiner Stelle dicht neben einander, sondern immer ist zwischen

beiden ein Theil einer Drüsenzelle eingeschaltet. Man drückt das gewöhnlich durch den Satz aus: die Blutkapillaren verlaufen an den Kanten, die Gallenkapillaren auf den Flächen der Leberzellen. So verhält es sich wenigstens beim Kaninchen; beim Menschen verlaufen Gallenkapillaren auch an den Kanten. Die Leber unterscheidet sich somit von anderen Drüsen dadurch, dass zwischen Drüsenlumen und Blutkapillaren nicht eine ganze Zelle, sondern nur ein Theil einer Zelle eingeschaltet ist, dass also die Blutkapillaren zu den Drüsenzellen in viel innigeren Beziehungen stehen, als in anderen Drüsen.

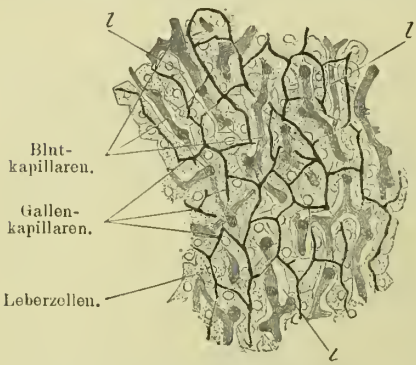

Fig. 122.

Aus einem Schnitte durch eine Kaninchenleber, deren Pfortaderkapillaren roth, deren Gallenkapillaren blau injizirt werden waren. 240mal vergröss. Die Leberzellen stehen auf dem Schnitte an beiden Seiten mit Blutkapillaren in Berührung. (An einzelnen Stellen hat sich die rothe Leimmasse retrahirt, so dass Lücken *l* zwischen Leberzellen und Blutkapillaren entstanden sind.) Die Gallenkapillaren berühren nirgends die Blutkapillaren, sondern sind immer durch eine halbe Zellenbreite von ihnen getrennt. Die dunklen Flecke der Blutkapillaren sind optische Querschnitte von Blutkapillaren, welche vertikal durch die Dicke des Schnittes verlaufen.

1. Drüsenzellen und Blutgefässe.

Die Drüsenzellen der Leber, die Leberzellen, sind unregelmässig vieleckige Gebilde, welche aus einem körnigen Protoplasma und einem oder mehreren Kernen bestehen; eine Membran fehlt. Das Protoplasma enthält Pigmentkörnchen und verschieden grosse Fettropfen, welch' letztere bei saugenden Thieren und gut genährten Personen regelmässig gefunden werden. Die Grösse der Zellen beträgt 18—26 μ. Auch bei den Leberzellen bestehen sichtbare Funktionsunterschiede (Fig. 123, *B*). Sie sind entweder klein, trüb, undeutlich konturirt — solche Zustände finden sich vorzugsweise im nüchternen Zustande — oder grösser, im Centrum hell, in der Peripherie mit einem grobkörnigen Ringe versehen, solche Bilder sind hauptsächlich während der Verdauung zu konstatiren. Beim Menschen trifft man oft beide Zustände in einer Leber.

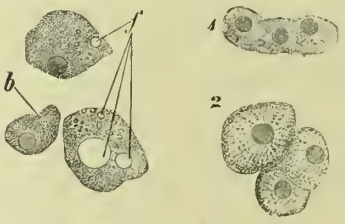

A Fig. 123. *B*

Leberzellen des Menschen, 560mal vergr. *A* Isolirte Leberzellen, kleinere und grössere Fettropfen *f* enthaltend. Bei *b* Eindruck von einem Blutgefäss herrührend. Technik Nr. 104.
B Aus einem Schnitte. 1. Zellen im nüchternen Zustande, 2. Zellen während der Verdauung. Technik Nr. 106.

Die Anordnung der Drüsenzellen lässt sich auf Durchschnitten der Leber erkennen; hier sieht man schon bei Anwendung schwacher Vergrösserung polygonale Felder, welche durch Bindegewebe bald mehr, bald weniger scharf von einander abgegrenzt sind. Das sind die Leberläppchen (Leberinseln, fälschlich auch Acini genannt), welche ganz aus Leberzellen und Blutgefässen bestehen. Die Gestalt eines Läppchens ist eine annähernd ovale (im Querschnitt polygonale), ihre Länge beträgt 2, ihre Breite ca. 1 mm.

Im Umkreise jedes Läppchens liegen die Verzweigungen der Pfortader, Venae interlobulares, von denen aus zahlreiche Kapillaren in die Läppchen eindringen und von der Vena centralis (s. unten) aufgenommen werden (Fig. 125). Die Kapillaren besitzen die ansehnliche Weite von 10—14 μ und anastomosiren während ihres Verlaufes durch das Leberläppchen vielfach mit einander. Der Raum zwischen den Kapillaren wird von den Leberzellen eingenommen, die somit in radiär gestellten Strängen (oder besser Blättern), den sogen. Leberzellenbalken angeordnet sind.

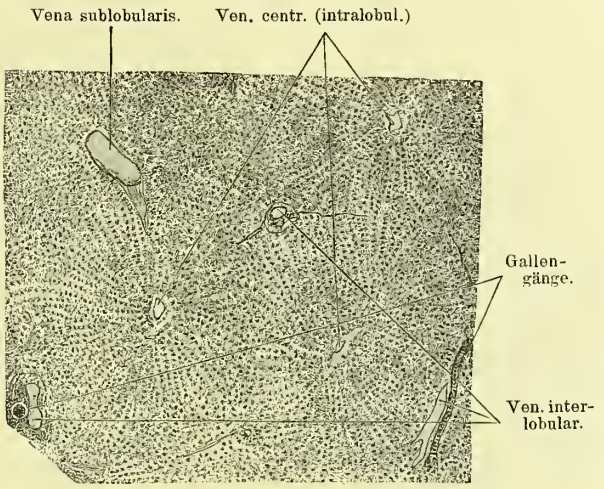

Fig. 124.

Stück eines Flächenschnittes der menschl. Leber, 40mal vergrössert. Man sieht zwei ganze und (rechts oben) $^2/_3$ eines Loberläppchens. Die Läppchen sind wenig scharf von einander abgegrenzt und nur kenntlich durch die in ihrem Centrum befindliche V. centralis und die dazu radiär gestellten Leberzellen. Technik Nr. 106.

In der Achse jedes Läppchens verläuft eine kleine Vene, Vena cen-

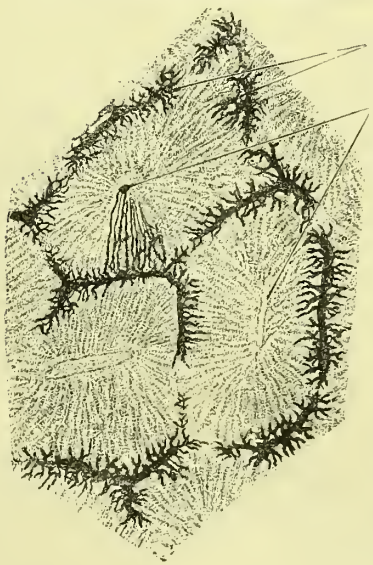

Fig. 125.

Stück eines Flächenschnittes einer Kaninchenleber. Injektion von der Pfortader aus. 40mal vergr. Man sieht drei Leberläppchen. Die Injektionsmasse hat nur die Pfortaderäste (V. interlobul.) gefüllt, im oberen Läppchen ist sie bis zur Ven. central. vorgedrungen. Technik Nr. 109.

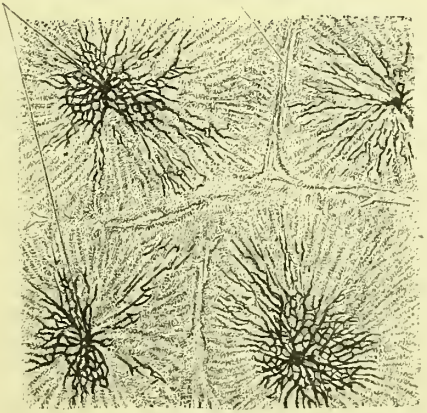

Fig. 126.

Stück eines Flächenschnittes einer Katzenleber. Injektion von der V. cava inf. aus, 40mal vergr. Man sieht vier Leberläppchen. Die Injektionsmasse hat die Ven. central. und die in sie einmündenden Kapillaren gefüllt, ist aber nicht bis zu den Pfortaderästen (V. interlobul.) vorgedrungen. Technik Nr. 109.

tralis (intralobularis), deren Quer- oder Längsschnitt auch an nicht injizirten Lebern sichtbar ist (Fig. 124). Die Venae centrales stellen die Wurzeln der Lebervenen dar und münden in die Venae sublobulares, welche an der einen etwas abgeplatteten Seite des Leberläppchens, der sog. Basis, verlaufen (Fig. 127).

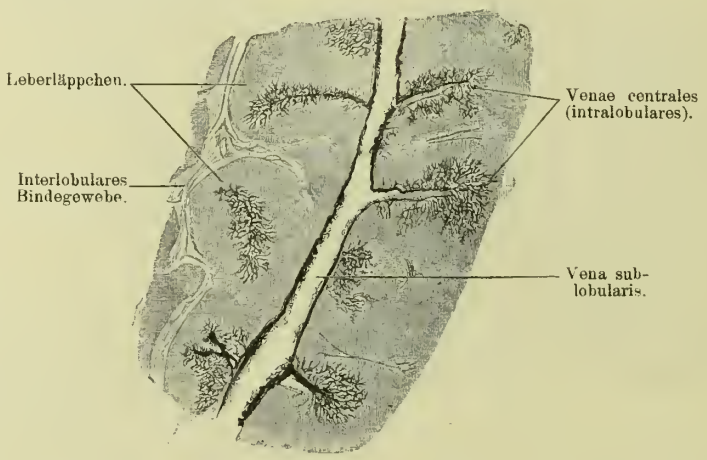

Fig. 127.

Stück eines senkrechten Schnittes durch eine Katzenleber. Injektion von der V. cava infer. aus, 15mal vergr. Eine Vena sublobularis, der Länge nach getroffen, nimmt Venae centrales auf. Die Injektionsmasse ist aus den weiten Gefässen grösstentheils ausgefallen. Technik Nr. 109.

Die Aeste der Leberarterie verlaufen mit denen der Pfortader und verzweigen sich nur in dem interlobularen Gewebe, woselbst sie die grösseren Gallengänge, Pfortader- und Lebervenenäste umspinnen. Die aus der Arterie resp. deren Kapillaren hervorgehenden Venen münden in Pfortaderzweige (Venae interlobulares) oder auch in die Anfänge der Pfortaderkapillaren. In der Leberkapsel (s. unten) bildet die Leberarterie ein weitmaschiges Kapillarnetz. Der Verlauf der Blutgefässe ist somit folgender: an der Leberpforte tritt die Pfortader ein, theilt sich wiederholt in immer feiner werdende Aeste, welche zwischen den Leberläppchen verlaufen (Venae interlobulares). Aus ihnen gehen Kapillaren hervor, welche gegen die Achse des Leberläppchens ziehen und in die hier befindliche Vena centralis (V. intralobul.) münden. Mehrere solcher Venen treten zusammen zur Bildung einer Vena sublobularis, welche, wie die aus ihrer Vereinigung hervorgehenden grösseren Lebervenen, interlobular verläuft.

Die Verästelungen der Leberarterie, sowie die aus ihnen hervorgehenden Kapillaren liegen gleichfalls nicht in, sondern zwischen den Leberläppchen.

2. Drüsenlumina (Gallenkapillaren) und Ausführungsgänge (Gallengänge).

Es ist oben auseinander gesetzt worden, dass, abweichend von dem gewöhnlichen Verhalten, nicht viele Leberzellen das Lumen (i. e. die Gallen-

kapillaren) begrenzen, sondern nur deren wenige, meist zwei (Fig. 122), ferner, dass nicht an einer, sondern an vielen Seiten der Leberzellen Gallenkapillaren liegen. Dieselben stehen mit einander in vielfacher winkeliger Verbindung und bilden auf diese Weise ein polygonales, die Leberzellen umspinnendes Maschenwerk (Fig. 122). Die Gallenkapillaren liegen selbstverständlich in den Leberläppchen und heissen deshalb auch „intralobulare Gallengänge". Sie gehen an der Peripherie der Läppchen in die feinen interlobularen Gallengänge über, welche eine eigene Wandung besitzen; diese baut sich auf aus einer strukturlosen Membrana propria und aus niedrigen Epithelzellen, die sich direkt an die Leberzellen anfügen. Durch fortwährenden Zusammenfluss der feinen interlobularen Gallengänge entstehen immer grössere Gallengänge, deren Wandung aus Bindegewebe, elastischen Fasern und einer einfachen Lage von Cylinderzellen besteht, welch' letztere mit einer Cuticula versehen sind. Auch Becherzellen kommen hier vor. In den grösseren Gängen und den Ductus hepaticus, cysticus und choledochus ist das Bindegewebe in Submucosa und Tunica propria geschieden; letztere enthält longitudinal und quer verlaufende glatte Muskelfasern, sowie die Gallengangdrüsen, meist kurze, birnförmige mit Schleimzellen ausgekleidete Schläuche. Das Epithel ist ebenfalls einschichtiges Cylinderepithel. Die Wandung der Gallenblase zeigt den gleichen Bau wie diejenige der grossen Gallengänge, doch erhebt sich die unter dem Cylinderepithel gelegene Bindegewebsschicht, die Tunica propria, zu anastomosirenden Falten, welche Züge glatter Muskelfasern einschliessen.

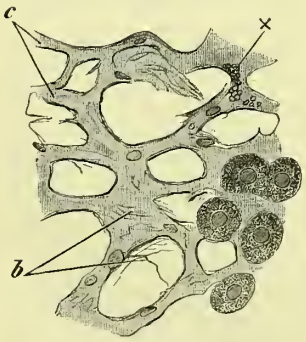

Fig. 128.

Stück eines geschüttelten Schnittes der menschlichen Leber, 240mal vergröss. *c* Blutkapillaren, bei × noch Blutkörperchen enthaltend, *b* intralobulares Bindegewebe. Die meisten Leberzellen sind aus den Maschen des Kapillarnetzes herausgefallen, nur rechts sitzen noch fünf Zellen. Technik Nr. 107.

Als Vasa aberrantia bezeichnet man ausserhalb des Leberparenchyms verlaufende, blind endende Gallengänge. Sie finden sich vorzugsweise am linken Leberrande (Lig. triangul. sinistr.), an der Leberpforte und in der Umgebung der Vena cava. Sie stellen die letzten Reste früher (in embryonaler Zeit) daselbst befindlicher Lebersubstanz dar.

Die Leber ist mit einer aus Bindegewebe und elastischen Fasern bestehende Hülle, der Leberkapsel, versehen, welche an der Leberpforte besonders reichlich entwickelt ist (sie heisst da Capsula Glissonii) und als besondere Scheide der verschiedenen Gefässe ins Innere der Leber eindringt: hier findet sich das Bindegewebe zwischen den Leberläppchen (interlobulares Bindegewebe) in meist geringer Menge, so dass die Abgrenzung der Läppchen eine sehr unvollkommene ist (s. Technik Nr. 105 u. 106). Vom interlobularen Bindegewebe dringen auch feine Fasern ins Innere der Läppchen ein (intralobulares Bindegewebe); ob die

eben daselbst beobachteten sternförmigen Zellen zum Bindegewebe gehören, ist noch nicht entschieden.

Die Lymphgefässe begleiten die Pfordaderäste, indem sie dieselben netzartig umspinnen; mit den Pfortaderkapillaren sollen sie ins Innere der Leberläppchen treten (?), welche sie angeschmiegt an die Venae centrales wieder verlassen. Diese tiefen Lymphgefässe stehen mit einem engmaschigen Lymphgefässnetze in vielfacher Verbindung, welches sich in der Leberkapsel befindet.

Die Nerven bestehen vorzugsweise aus marklosen Nervenfasern, denen nur wenige markhaltige Nervenfasern beigemischt sind; sie treten ins Innere der Leber mit der Leberarterie und folgen deren Verästelungen; ihre Endigung ist unbekannt. Im Verlaufe der Nerven finden sich Ganglienzellen.

Das Sekret der Leber, die Galle, enthält häufig Fettropfen, sowie körnige Haufen von Gallenfarbstoff. Cylinderzellen aus den Gallengängen sind als zufällige Beimengung zu betrachten.

Das Bauchfell.

Das Bauchfell besteht hauptsächlich aus Bindegewebsbündeln und aus zahlreichen, elastischen Fasernetzen; die freie Oberfläche des Bauchfelles wird von einer einfachen Lage platter, polygonaler Epithelzellen überzogen, die Vereinigung mit den unterliegenden Theilen (Bauchwand, Eingeweide etc.) erfolgt durch lockeres („subseröses") Bindegewebe.

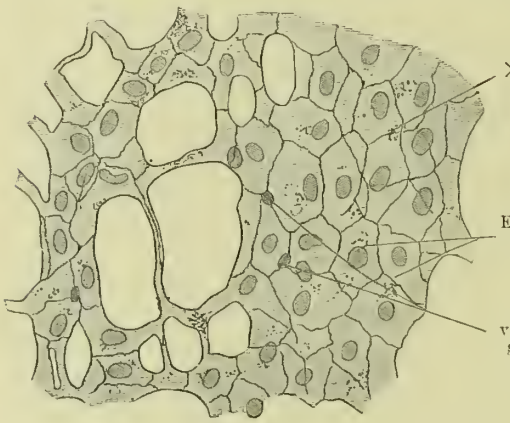

Fig. 129.

Stück des Omentum majus eines Kaninchens, 240mal vergrössert. Dicke und dünne Bindegewebsbündel bilden Maschen. Die wellige Streifung der Bündel ist an dem Damarfirnisspräparat nur undeutlich zu sehen. Bei × schimmern die Epithelzellen der anderen Seite durch. Technik Nr. 110.

Die Bindegewebsbündel sind in dünnerer (im visceralen Bauchfelle) oder dickerer (im parietalen Bauchfelle, im Gekröse) Schicht vorzugsweise der Fläche nach angeordnet und durchkreuzen sich in verschiedenen Richtungen; an einzelnen Stellen (am Omentum majus, in der Mitte des Omentum minus) bilden die Bündel ein zierliches Netz mit polygonalen oder rechteckigen Maschen. Die Fäden des Netzes werden ebenso von platten Epithelzellen überkleidet (Fig. 129).

Die Zahl der den Bündeln beigemengten Bindegewebszellen ist im Ganzen keine grosse; nur bei jungen Thieren findet man grössere Gruppen

von Plasmazellen ähnlichen Zellen, die wahrscheinlich alle in näherer Beziehung zur Gefässbildung stehen (s. pag. 113).

Die elastischen Fasern sind in den tieferen Lagen des Bauchfelles, besonders am parietalen Blatte reichlich und stark entwickelt.

Das subseröse Gewebe besteht aus lockerem Bindegewebe, vielen elastischen Fasern und Fett in sehr verschiedenen Mengen; es ist da wo das Bauchfell leicht verschieblich ist reichlich vorhanden, auf der Leber und dem Darme aber derartig reduzirt, dass es nicht mehr als eine besondere Schicht nachweisbar ist.

Blutgefässe und Nerven sind spärlich vorhanden, letztere enden zum Theil in Vater'schen Körperchen (pag. 95). Lymphgefässe finden sich in den oberflächlichen und tiefen Schichten des Bauchfelles (vergl. ferner pag. 116).

TECHNIK.

Nr. 82. Isolirte Plattenzellen des Mundhöhlenepithels. Man kratze mit einem Skalpell von der Oberfläche der eigenen Zunge etwas Schleim ab und mische denselben auf dem Objektträger mit einem Tropfen Kochsalzlösung. Deckglas. Ausser den isolirten blassen Plattenepithelzellen findet man noch Leukocyten („Speichelkörperchen") sowie (bei starkem Abkratzen) abgerissene Spitzen der Papillae filiformes, die nicht selten von einer feinkörnigen, dunklen Masse (Mikrokokken) umgeben sind; Pilzfäden, Leptothrix buccalis, haften in ganzen Büscheln auf den Mikrokokkenhaufen. Man kann unter dem Deckglase mit Pikrokarmin färben (pag. 25) und dann verdünntes, angesäuertes Glycerin zufliessen lassen, wenn nicht zu viel Luftblasen die Konservirung des Präparates unmöglich machen.

Nr. 83. Die Schleimdrüsen der Lippen sind als etwa hirsekorngrosse Knötchen durchzufühlen und makroskopischer Präparation zugänglich. Für mikroskopische Präparate schneide man aus der Schleimhaut der menschlichen Unterlippe (nicht des Lippenrandes) Stückchen von ca. 1 cm Seite, fixire sie in 50 ccm Kleinenberg's Pikrinschwefelsäure (pag. 13) und härte sie nach 24 Stunden in 50 ccm allmählich verstärktem Alkohol (pag. 14). Nach drei Tagen sind die Stückchen schnittfähig. Man mache viele, nicht zu dünne Schnitte und färbe dieselben mit Böhmer'schem Haematoxylin (pag. 16). Mit unbewaffnetem Auge suche man von den in Wasser gebrachten Schnitten diejenigen aus, welche den Ausführungsgang getroffen haben und konservire sie nach den üblichen Vorbereitungen (pag. 22) in Damarfirniss. Schwache Vergrösserung. (Fig. 91).

Nr. 84. Zahnschliffe. Die womöglich frisch ausgezogenen Zähne werden, wenn sie zu Querschliffen verarbeitet werden sollen, in (ca. 2 mm dicke) Querscheiben zersägt, oder wenn Längsschliffe hergestellt werden sollen, im Ganzen auf Kork mit Siegellack geklebt und behandelt wie Nr. 21. Längsschliffe sind mehr zu empfehlen, da sie an einem Präparate alle Theile zeigen. (Fig. 92, 93, 94).

Will man Zähne Erwachsener entkalken, so verfahre man wie in Nr. 23 (pag. 74). Der Schmelz löst sich bei dieser Methode vollkommen auf, so dass nur Zahnbein und Zement übrig bleiben.

Nr. 85. Odontoblasten. Man lege die aus den Kiefern neugeborener Kinder herausgebrochenen Zähne in 60 ccm Müller'sche Flüssigkeit. Nach 6 Tagen kann man mit einer Pincette leicht die Pulpa in toto herausziehen; nun schneide man mit der Scheere ein linsengrosses Stückchen der Pulpaoberfläche ab und zerzupfe das ziemlich zähe Gewebe ein wenig in einem Tropfen Müller'scher Flüssigkeit. Deckglas, leichter Druck, starke Vergrösserung; man sieht an den Rändern der Stückchen die langen Fortsätze der Odontoblasten wie Haare herausstehen; dort liegen auch vereinzelt vollkommen isolirte Odontoblasten. (Fig. 95). Will man konserviren, so lasse man erst dest. Wasser unter dem Deckglase durchfliessen (2 Min.), dann Pikrokarmin (pag. 25); nach vollendeter Färbung setze man verdünntes angesäuertes Glycerin zu.

Nr. 86. Zu Präparaten über Zahnentwickelung wähle man für die ersten Stadien Schwein- oder Schafembryonen, die am leichtesten aus Schlachthäusern zu beziehen sind (vergl. pag. 76). Für das erste Stadium (Fig. 97) sollen die Schweinembryonen eine Grösse von ca. 6 cm haben [1]), für das zweite Stadium (Fig. 98) ist eine Grösse von 10—11 cm zu empfehlen. Für spätere Stadien (Fig. 100) sind die Unterkiefer neugeborener Hunde oder Katzen sehr geeignet. Man fixire die Köpfe (resp. die Unterkiefer) in 100 ccm Kleinenberg'scher Pikrinschwefelsäure [2]) (12—24 Stunden pag. 13) und härte sie in 80—120 ccm allmählich verstärktem Alkohol (pag. 14). Nachdem die Köpfe 6—8 Tage im 90%igen Alkohol gelegen haben, werden sie in 100 ccm destill. Wasser + 1 oder 2 ccm Salpetersäure entkalkt (pag. 14). Nach vollendeter Entkalkung (nach 3—8 Tagen) abermalige Härtung mit Alkohol. Nach weiteren 5—6 Tagen schneide man die Unterkiefer ab, theile sie vorn in der Mitte, (grössere Unterkiefer schneide man der Quere nach in 1—2 cm lange Stücke) und färbe die Stücke mit Boraxkarmin durch [3]) (pag. 18). Nach vollendeter Durchfärbung und Entfärbung müssen die Stücke mehrere Tage in (womöglich absolutem) Alkohol verweilen; dann werden sie endlich, in Leber eingeklemmt, in Querschnitte zerlegt. Es ist die Anfertigung vieler (20—40) dicker Schnitte nothwendig, da nur diejenigen Schnitte, welche die Mitte des Zahnes resp. der Zahnanlage getroffen haben, brauchbar sind. Konserviren in Damarfirniss (pag. 22). Nicht selten hebt sich an den Schnitten das Schmelzorgan von der Papille, so dass zwischen beiden ein freier Raum besteht. Das Zahnbein ist oft in verschiedenen Tönen roth gefärbt; die Ursache ist das verschiedene Alter der Zahnbeinschichten.

Nr. 87. Papillae filiformes, fungiformes, circumvallatae, Zungenbälge. Man schneide Stückchen (von ca. 2 cm Seite) der menschlichen Zungenschleimhaut von der Oberfläche der Zunge heraus (etwas Muskulatur soll der Unterfläche des ausgeschnittenen Stückes noch anhaften) und zwar für Papillae fungiformes von der Zungenspitze, für P. filif. von der Mitte des Zungenrückens, für P. circumvall. von der Zungenwurzel, endlich Zungenbälge, deren punktförmige Höhleneingänge mit unbewaffnetem Auge zu sehen sind, von der Zungenwurzel und lege sie in 100—200 ccm Müller'sche

1) Von der Schnauzenspitze bis zur Schwanzwurzel gemessen.

2) Auch in Müller'scher Flüssigkeit fixirte Objekte (pag. 13) sind brauchbar.

3) Die Durchfärbung ist trotz der Länge der Procedur der Einzelfärbung (mit Haematoxylin) vorzuziehen, da man sonst zu viele Schnitte färben muss, die bei genauer Betrachtung unbrauchbar sind.

Flüssigkeit ein; mehrmaliger Wechsel der Flüssigkeit; nach 14 Tagen werden die Stücke ausgewaschen und in 50—100 ccm allmählich verstärktem Alkohol (pag. 14) gehärtet. Für Pap. filiform. mache man dicke sagittale Schnitte der Zunge. Färbung der Schnitte mit Böhmer'schem Haematoxylin (pag. 16), Einschluss in Damarfirniss (pag. 22) Fig. 100—102. Zu Fig. 103 und 104 waren die Zungenstücke in 50 ccm absolutem Alkohol fixirt und gehärtet worden. Kaninchenzungen können in toto in 200 ccm Müller'sche Flüssigkeit eingelegt werden. Die Weiterbehandlung ist dieselbe. Dicke Querschnitte durch die vordere Hälfte der ganzen Zunge geben guten Aufschluss über die Anordnung der Muskulatur; an der Zungenwurzel schöne Schleim- und auch Eiweissdrüsen.

Nr. 88. Tonsille. Die Tonsille des erwachsenen Menschen giebt nur wenig instruktive Bilder. Die Vorbereitung ist dieselbe wie für Nr. 87.

Dagegen sind die Tonsillen des Kaninchens, der Katze zu empfehlen. Um dieselben aufzufinden, verfahre man folgendermassen. Man präparire die Vorderfläche des Halses frei, schneide Trachea und Oesophagus über dem Sternum mit einer starken Scheere durch, fasse das durchschnittene Ende der Trachea mit der Pincette, präparire mit der Scheere beide Röhren nach aufwärts heraus (dabei werden die Hörner des Zungenbeines durchschnitten) und dringe, immer sich dicht auf der Wirbelsäulenvorderfläche haltend, bis zum Schlundkopfe hinauf. Hier wird die Rachenwand durchgeschnitten; dann durchschneide man die Muskulatur dicht an den medialen Rändern der Unterkiefer bis vor zum Winkel, ebenso das Zungenbändchen. (Beim Kaninchen empfiehlt es sich, beide Mundwinkel einzuschneiden und das Zungenbändchen, sowie den M. geniogloss. mit in die Mundspalte eingeführter Scheere zu lösen.) Nun ziehe man die Trachea etc. nach abwärts, dränge die Zunge zwischen den Unterkieferästen durch und schneide die letzten Verbindungen (Gaumensegel) dicht am Knochen ab. Die Zunge wird nun so hingelegt, dass ihre freie Oberfläche nach oben sieht; dann schneide man mit einer feinen Scheere die hintere Rachenwand in der Medianlinie bis hinab zum Kehlkopfe durch und klappe die Wände auseinander; die Tonsillen erscheinen alsdann als ein paar ovale ca. 5 mm lange Prominenzen der seitlichen Rachenwand. Man kann sie in 60 ccm Kleinenberg'scher Pikrinschwefelsäure (pag 13) fixiren und in ca. 50 ccm allmählich verstärktem Alkohol (pag. 14) härten. Färben mit Böhmer'schem Haematoxylin (pag. 16) oder mit Eosin (pag. 18) und mit Haematoxylin. Einschluss in Damarfirniss (pag. 22).

Nr. 89. Oesophagus. Vom Menschen sind Stückchen von ca. 2 cm Seite, von Kaninchen, Katze etc. unaufgeschnittene, ca. 2 cm lange Stückchen des ganzen Rohres in 60 ccm Müller'scher Flüssigkeit zu fixiren und nach 14 Tagen in ca. 50 ccm allmählich verstärktem Alkohol (pag. 14) zu härten. Färbung mit Böhmer'schem Haematoxylin (pag. 16). Einschluss in Damarfirniss. (Fig. 105.)

Nr. 90. Für topographische Präparate des Magens, Magenhäute, lege man Stücke von 2—5 cm Seite auf 2—5 Tage in 100—150 ccm 0,5 %ige Chromsäure [1]), die nach einer halben Stunde durch neue zu ersetzen ist, und härte sie dann in ca. 60 ccm allmählich verstärktem Alkohol; dicke ungefärbte Schnitte konservire man in Damarfirniss (pag. 22) (Fig 106).

[1]) An der Schleimhaut anklebender Mageninhalt ist durch langsames Schwenken in der Chromsäurelösung zu entfernen.

Nr. 91. Magendrüsen frisch. Man schneide aus dem Fundus ventriculi eines frisch getödteten Kaninchens ein Stückchen von ca. 2 cm Seite, entferne die nur lose anhaftende Muskelhaut von der Schleimhaut, fasse letztere mit einer Pincette am linken Rande und schneide mit einer feinen Scheere einen möglichst schmalen Streifen (0,5—1 mm dick) ab, der in einem Tropfen 0,5 %iger Kochsalzlösung fein zerzupft wird. Es gelingt ohne grosse Mühe, Körper und Grund der Fundusdrüsen zu isoliren. Die Körper der Belegzellen treten deutlich (Fig. 107) hervor, die Hauptzellen sind nicht sichtbar; die Kerne kann man mit Pikrokarmin (pag. 25) färben, das Präparat in verdünntem Glycerin (pag. 25) konserviren. Die Isolation von Pylorusdrüsen ist nur durch sorgfältiges Zerzupfen möglich.

Nr. 92. Isolirte Magenepithelien. Man lege ein 1 qcm grosses Stückchen der Magenschleimhaut auf ca. 5 Stunden in ca. 30 ccm Ranvier's Alkohol (s. weiter pag. 10). An den meisten Zellen nimmt der schleimige Theil einen grossen Abschnitt ein; man sieht demnach Bilder ähnlich der Fig. 5, *c*. Man kann unter dem Deckglase mit Pikrokarmin färben und in verdünntem, angesäuertem Glycerin konserviren (pag. 25).

Nr. 93. Drüsen. Magen von Hund oder Katze, die womöglich 1 bis 2 Tage gehungert haben, ist am meisten zu empfehlen. Kaninchenmagen ist wegen der sehr geringen Grösse der Hauptzellen weniger geeignet. Schleimhautstückchen von ca. 1 cm Seite lege man in ca. 10 ccm Alkohol absol.; nach einer halben Stunde wird der Alkohol durch neuen (ca. 20 ccm) ersetzt (pag. 12). Die Form der Drüsen lässt sich schon an mittelfeinen Schnitten erkennen, erschwerend ist nur der Umstand, dass die Drüsenschläuche sehr nahe bei einander stehen. Der Magen des Menschen, der indessen nur wenige Stunden nach dem Tode noch brauchbar ist, zeigt diesen Uebelstand weniger. Zur Feststellung des feineren Baues der Drüsen, sowie des Oberflächenepithels, sind möglichst feine, in Klemmleber (pag. 16) eingebettete Schnitte nöthig.

a) Für Fundusdrüsen, Haupt- und Belegzellen färbe man senkrechte oder noch besser Flächenschnitte der Schleimhaut mit Eosin (s. pag. 18), die dann in Damarfirniss eingeschlossen (s. pag. 22) werden. Zu dicke Schnitte zeigen alles roth gefärbt, die grossen, rothen Belegzellen verdecken die kleinen Hauptzellen. Man untersuche die feinsten Stellen des Schnittes, besonders den Drüsengrund, wo die Belegzellen nicht so übermässig reichlich sind. Man erkennt die Belegzellen dann schon bei schwachen Vergrösserungen als rothe Flecke diskontinuirlich auf rosarothem Grunde. An gelungenen Schnitten sieht man bei starken Vergrösserungen auch die wenig oder gar nicht gefärbten kleineren Hauptzellen (Fig. 109, *A*). Die Kerne treten bei dieser Methode nur wenig vor; feine Schnitte mit Böhmer'schem Haematoxylin und Eosin gefärbt (pag. 18) geben sehr hübsche Bilder. Das sehr enge Lumen der Fundusdrüsen ist auf Querschnitten der Schläuche (Flächenschnitten der Schleimhaut) noch am besten zu sehen. — Die Fortsätze der Belegzellen sind nur an glücklichen Schnitten wahrzunehmen.

b) Für Pylorusdrüsen sind senkrechte und Flächenschnitte der Schleimhaut mit Böhmer'schem Haematoxylin (s. pag. 16) zu färben und in Damarfirniss zu konserviren (pag. 22). Das Lumen der Pylorusdrüsen ist weiter. (Fig 109, *D*, *E*).

Nr. 94. Brunner'sche Drüsen. Man schneide Magen- und Duodenum einer Katze etwa 1 Stunde nach dem Tode[1]) heraus, öffne beide der Länge nach, entferne den Inhalt durch sanftes Bewegen in Kochsalzlösung und lege den Pylorustheil und die obere Hälfte des Duodenum, also im Ganzen ein 5—6 cm langes Stück auf 3—6 Tage in 100—150 ccm 0,5%-ige Chromsäure ein. Weiterbehandl. wie Nr. 90. Man mache Längsschnitte, welche gleichzeitig Pylorus und Duodenum treffen. Färbung (gelingt schwer s. pag. 17) mit Böhmer'schem Haematoxylin. Konserviren in Glycerin oder in Damarfirniss. (Fig. 112.)

Nr. 95. Dünndarm-Epithel und Zotten. Man nehme vom Dünndarme eines soeben getödteten Kaninchens ein ca. 1 cm langes Stückchen, schneide dasselbe der Länge nach auf und entferne durch vorsichtiges Uebergiessen mit 0,75%iger Kochsalzlösung etwa aufliegenden Darminhalt. Dann fasse man das Stückchen am linken Rande mit der Pincette und trenne mit einer feinen Scheere einen schmalen Streifen ab, den man in einem Tropfen Kochsalzlösung auf einen Objektträger bringt und auf schwarzer Unterlage ausbreitet. Mit unbewaffnetem Auge schon sieht man die Zotten über den Rand des Streifens herausragen. Das Präparat wird zunächst ohne Deckglas bei schwacher Vergrösserung betrachtet. Man erblickt die Zotten theils gestreckt, theils kontrahirt; letzterer Zustand ist an quer über die Zotten verlaufenden Falten zu erkennen (Fig. 111 *A*). Einzelheiten sind zunächst nicht zu bemerken. Nun lege man ein Deckglas auf, die dadurch breit gequetschten Zotten werden heller, man erkennt deutlich das Cylinderepithel und dicht unter diesem die Blutgefässchlinge. Enthält das Epithel Becherzellen, so erscheinen diese als hellglänzende, rundliche Flecken.

Zur Untersuchung des Epithels kann man

a) das Stückchen etwas zerzupfen, dabei lösen sich einzelne und Gruppen von Cylinderzellen, welche mit starken Vergrösserungen zu betrachten sind. Nicht selten findet man einzelne Cylinderzellen kugelig aufgebläht; der Basalsaum ist manchmal in sehr deutliche Stäbchen zerfallen. Becherzellen sind, wenn vorhanden, durch ihren gleichartigen Glanz kenntlich, ihre Oeffnung ist bei guter Einstellung scharf konturirt wahrzunehmen. Zuweilen lösen sich die Epithelzellen schwer von ihrer Unterlage; in solchen Fällen stelle man nach einer Stunde eine zweite Untersuchung an, bis dahin ist das Epithel hinreichend macerirt, um abgestreift werden zu können.

b) Zur Herstellung von Dauerpräparaten lege man ein ca. 1 cm grosses, der Länge nach geöffnetes Darmstückchen in 30 ccm Müller'sche Flüssigkeit, nach 3—5 Tagen nehme man das Stückchen heraus, streiche mit der Spitze eines Skalpells über die Oberfläche und zertheile ein Wenig des Abgestrichenen in einem Tropfen verdünntem Glycerin. Deckglas. Starke Vergrösserung (Fig. 110, *A*).

Nr. 96. Zu Schnitten des Dünndarmes lege man 2—4 cm lange Stücke des Darmes eines Kaninchens (besser eines jungen Hundes oder einer jungen Katze) in 100—200 ccm Müller'sche Flüssigkeit. Oefterer Wechsel! (pag. 13). Nach 2—6 Wochen werden die Stücke 1—2 Stunden in (womöglich fliessendem) Wasser ausgewaschen und in ca. 100 ccm allmählich verstärktem Alkohol gehärtet (pag. 14). Man kann Querschnitte durch das ganze Darmrohr machen; in den meisten Fällen erhält man da-

[1]) Geschieht das Einlegen sofort nach dem Tode, so kontrahirt sich die glatte Muskulatur des Darmes derart, dass eine förmliche Verkrümmung der Darmwände eintritt.

bei nur Stücke von Zotten; will man ganze Zotten erhalten, so schneide man das gehärtete Darmstück mit einem Rasirmesser der Länge nach auf, stecke es mit Nadeln auf eine Korkplatte, die Schleimhautfläche nach oben gerichtet. Man sieht alsdann schon mit unbewaffnetem Auge die Zotten sich ausspreizen. Nun mache man von dem aufgesteckten Stücke dicke Querschnitte, welche man mit Böhmer'schem Haematoxylin färbt (pag. 16) und in Damarfirniss konservirt (pag. 22). Sehr häufig findet man Becherzellen im Epithel (Fig. 110 *B*). Menschlicher Darm muss vor dem Einlegen in die Müller'sche Flüssigkeit aufgeschnitten und mit derselben Flüssigkeit abgespült werden. Es empfiehlt sich, Stücke von ca. 5 cm Seite sofort auf Kork aufzuspannen und so zu fixiren und zu härten. Wenn der Darm nicht ganz frisch ist, löst sich das gesammte Oberflächenepithel ab, so dass die nackten bindegewebigen Zotten vorliegen.

Flächenschnitte des Darmes liefern sehr zierliche Bilder. Nicht selten fallen die Drüsenquerschnitte heraus, so dass alsdann nur die bindegewebige Tunica propria zur Anschauung gelangt.

Nr. 97. Peyer'sche Haufen (Plaques) sieht man schon durch die unverletzte frische Darmwand des Kaninchens durchschimmern, bei Hunden und bei Katzen sind sie jedoch oft (wegen der dicken Muscularis) gar nicht wahrzunehmen. Letztere Thiere haben konstant Plaques an der Einmündungsstelle des Dünndarmes in den Dickdarm. Bei Kaninchen schneide man Peyer'sche Haufen enthaltende Darmstücke aus und verfahre in gleicher Weise wie in Nr. 96. Bei Katzen schneide man das unterste Stück des Ileum (ca. 2 cm lang) mit einem ebenso langen Stücke des Coecum ab, schneide beide Stücke der Länge nach auf und spanne sie auf eine Korkplatte, die Schleimhautseite nach oben. Meist liegt hier ein zäher Koth, der nur sehr schwer durch Spülen mit Müller'scher Flüssigkeit zu entfernen ist und die Zotten aufeinander klebt, so dass man nur Schrägschnitte der Zotten erhält. Im Uebrigen ist die Behandlung wie Nr. 96.

Der Processus vermiformis des Kaninchens enthält in seiner blinden Hälfte dicht beisammen stehende Knötchen, welche die Schleimhaut auf so schmale Bezirke zusammendrängen, dass das Durchschnittsbild sehr komplizirt und für Anfänger kaum verständlich wird.

Fixiren in 0,1%iger Chromsäure (pag. 12) und Härten in allmählich verstärktem Alkohol (pag. 16) macht die Keimcentra sehr deutlich, ist jedoch für die übrigen Elemente nicht so gut wie die Müller'sche Flüssigkeit, welche besonders den Vorzug hat, dass die Leukocytenkerne bei nachträglicher Haematoxylinfärbung tief dunkel erscheinen und so von den helleren Epithelzellenkernen leicht unterscheidbar sind.

Nr. 98. Dickdarm. Leere Stücke werden behandelt wie Nr. 96. Gefüllte Stücke müssen aufgeschnitten, abgespült und auf Kork gespannt werden.

Nr. 99. Dickdarmdrüsen des Kaninchens frisch. Man schneide ein ca. 1 cm langes Stückchen des untersten Theiles des Dickdarmes (zwischen zwei der rundlichen Kothballen) heraus, lege es auf den trockenen Objektträger, öffne es mit der Scheere und breite es so aus, dass die Schleimhautfläche nach oben sieht; nun gebe man einen Tropfen der 0,75%igen Kochsalzlösung darauf, fasse das Stück mit einer feinen Pincette am linken Rande und schneide mit einer feinen Scheere einen möglichst dünnen Streifen ab. Diesen übertrage man mit einem Tropfen Kochsalzlösung auf einen neuen

Objektträger, löse mit Nadeln die Muscularis von der Mucosa und zerzupfe letztere ganz wenig. Deckglas, leichter Druck. Man sieht bei schwachen Vergrösserungen die Drüsenschläuche sehr gut, die Mündungen dagegen nur schwer. Die Drüsenzellen sind oft an der dem Lumen zugewendeten Seite körnig. Bei starken Vergrösserungen sieht man das Cylinderepithel der Oberfläche, sowohl von der Seite, wie von der Fläche, sehr schön. Der Inhalt der Becherzellen ist oft nicht hell, wie bei Schnittpräparaten, sondern dunkelkörnig.

Nr. 100. Blutgefässe des Magens und des Darmes. Von der Aorta descend. aus injizirte, in 50—200 ccm Müller'scher Flüssigkeit fixirte und in allmählich verstärktem Alkohol gehärtete (pag. 14) Magen- und Darmstücke werden theils in dicke (bis 1 mm) Schnitte zerlegt und ungefärbt in Damarfirniss konservirt (Fig. 115), theils aber auch zu Flächenpräparaten verwendet, die bei wechselnder Tubuseinstellung und schwacher Vergrösserung sehr instruktiv sind. Zu dem Zwecke kann man Dickdarmstücke von 1 qcm Grösse aus absolutem Alkohol zum starken Aufhellen in 5 ccm Terpentinöl (statt Lavendelöl) einlegen und in Damarfirniss konserviren. Es ist auch leicht, die Muscularis von der Mucosa abzuziehen und die einzelnen Häute in Damarfirniss zu konserviren. Fig. 89 stammt aus einem solchen Präparate.

Nr. 101. Auerbach'scher und Meissner'scher Plexus. Hierzu eignen sich vorzugsweise Därme mit dünner Muscularis, also von Kaninchen und Meerschweinchen, nicht von Katzen; es ist nicht nothwendig, dass das Objekt ganz frisch sei, auch Dünndärme seit mehreren Tagen verstorbener Kinder sind noch vollkommen brauchbar. Zunächst bereite man sich 200 ccm verdünnte Essigsäure: 10 Tropfen Eisessig (oder 25 Tropfen gewöhnlicher Essigsäure) zu 200 ccm destill. Wasser. Dann präparire man ein 10—30 cm langes Dünndarmstück vom Mesenterium, schneide das Stück ab und streiche den Darminhalt mit leicht aufgesetztem Finger heraus. Dann binde man das untere Ende des Darmes zu, fülle vom oberen Ende aus mit der verdünnten Essigsäure prall den Darm, binde ihn oben auch zu und lege nun das ganze Stück in den nicht zur Füllung verwendeten Rest der Essigsäure. Nach 1 Stunde wechsele man die Flüssigkeit. Nach 24 Stunden übertrage man den Darm in destill. Wasser, öffne mit der Scheere den Darm seitlich vom Mesenterialansatze und schneide ein ca. 1 cm langes Darmstückchen ab. Es gelingt leicht, mit zwei spitzen Pincetten die Muscularis von der Mucosa zu trennen; beide haften nur am Mesenterialansatze fester.

a) Auerbach'scher Plexus. Legt man schwarzes Papier unter die Glasschale, so sieht man jetzt schon mit unbewaffnetem Auge die weissen Knotenpunkte des Auerbach'schen Plexus. Ein Stückchen der Muscularis von ca. 1 cm Seite in einem Tropfen der verdünnten Essigsäure auf den Objektträger gebracht, giebt bei schwachen Vergrösserungen ein sehr hübsches Bild (Fig. 116, *A*). Will man konserviren, so lege man die Stückchen auf 1 Stunde in ca. 30 ccm destill. Wasser, das man mehrmals wechselt, und bringe sie dann auf 8—16 Stunden in 5—10 ccm einer 1 %igen Osmiumsäurelösung, die ins Dunkle gestellt wird. Dann wasche man das Stückchen mit destill. Wasser kurz ab und konservire in verdünntem Glycerin. So schön wie die frisch aus der Essigsäure genommenen Präparate sind die Osmiumpräparate nicht. Beim Meerschweinchen lassen sich leicht beide Schichten der Muscularis von einander abziehen[1]); an einer haftet dann der Plexus; solche Stückchen kann

[1]) Jedoch nur dann, wenn die Füllung des Darmes sofort nach dem Tode vorgenommen war. Möglicherweise ist beim Menschen der Grund des festen Zusammenhängens beider Muskelschichten nur im Alter des Objektes gelegen.

man 1 Stunde in destill. Wasser legen, dann vergolden (pag. 20) und in Damarfirniss konserviren. Für menschlichen Darm ist die Vergoldung weniger geeignet, da die beiden Muskelschichten, sich gleichfalls roth färbend, den Plexus theilweise verdecken.

b) Meissner'scher Plexus. Man kratze mit einem Skalpell das Epithel von der isolirten Mucosa, bringe ein Stückchen von ca. 1 cm Seite auf den Objektträger, bedecke es mit einem Deckglase, das man etwas aufdrücken darf und untersuche mit schwachen Vergrösserungen (Fig. 116, *B*).

Zum Konserviren kann man wie bei Nr. 101 a verfahren; nur empfiehlt es sich, das Stückchen aufzuspannen und vor dem Einlegen aus dem absol. Alkohol in das Lavendelöl etwas zu pressen, damit der Alkohol aus der schwammigen Mucosa vollkommen heraustritt.

Ausser Nerven sieht man auch viele Blutgefässe, die an der Struktur ihrer Wandung, z. Th. schon an den quergestellten Muskulariskernen leicht kenntlich sind.

Nr. 102. Gl. parotis, submaxillaris und sublingualis. Man schneide von den genannten Drüsen des Menschen (im Winter noch nach 3—4 Tagen tauglich) mehrere Stückchen von 0,5—1 cm Seite und bringe sie in 30 ccm absoluten Alkohol, der nach 5—20 Stunden gewechselt wird; nach weiteren 3 Tagen sind die Stückchen schon schnittfähig und können jetzt oder beliebig später verarbeitet werden. Eines der Stückchen färbe man mit Boraxkarmin durch, das andere zerlege man, ungefärbt in Leber eingeklemmt, in möglichst feine Schnitte; es genügen schon ganz kleine Fragmente von ca. 2 mm Seite. Färben in Böhmer'schem Haematoxylin 2—3 Minuten (pag. 16); das Uebertragen der Schnitte in die Farblösung muss langsam geschehen, sonst zerfahren die feinsten Schnitte in kleinste Läppchen. Dann Färbung mit Eosin (pag. 18), Einschluss in Damarfirniss (pag. 22). (Ganz feine Schnitte betrachte man nach der Haematoxylinfärbung in Wasser, da die Zellengrenzen hier viel deutlicher sind.) Sind die Färbungen gelungen, so erscheinen die Speichelröhren und die Halbmonde roth. An der Gl. sublingual und an den Schleimzellen der Gl. submaxillaris färbt sich auch die Membr. propria roth; man verwechsele sie nicht mit Randschnitten von Halbmonden, welche letztere granulirt sind, während die M. propria homogen glänzt (Fig. 117). Die Schleimzellen erscheinen bei den Boraxkarminpräparaten durchweg hell; mit Haematoxylin gefärbt sind sie bald hell, bald verwaschen blau in verschiedenen Nuancen (Fig. 117, acin. 3); was sich färbt ist ein Reticulum, welches sich in einem gewissen Funktionsstadium in jeder Schleimzelle findet. Die sehr kurzen Schaltstücke der Gl. submaxillaris sind nur schwer zu finden; leicht dagegen sind sie an der Parotis (auch an der des Kaninchens) zu sehen. Von den Endstücken sind nur diejenigen zum Studium tauglich, welche genau halbirt sind (Fig. 117, 1 2 3), deren Lumen sichtbar ist; die zahllosen Schräg- und Tangentialschnitte (Fig. 117, 4 5 6 7) sind oft sehr schwer zu verstehen.

Nr. 103. Pankreas. Vom Menschen meist schon untauglich. Behandlung wie Parotis Nr. 102. Die charakteristische Körnung der dem Lumen zugewendeten Abschnitte der Drüsenzellen ist an Damarfirnisspräparaten nicht zu sehen (Fig. 120, *B*). Zerzupft man dagegen ein stecknadelkopfgrosses Stückchen eines frischen Pankreas der Katze in einem Tropfen Kochsalzlösung (0,75%), so sehen bei schwachen Vergrösserungen die Endstücke wie gefleckt aus; das sind die theils hellen, theils körnigen Ab-

schnitte der Zellen. Stärkere Vergrösserungen ergeben dann Bilder wie Fig. 120, *A*.

Nr. 104. Leberzellen. Man schneide eine frische Leber durch und streiche mit schräg aufgesetzter Skalpellklinge über die Schnittfläche. Die der Klinge anhaftende braune Lebermasse übertrage man in einen auf den Objektträger gesetzten Tropfen Kochsalzlösung. Deckglas. Erst schwache, dann starke Vergrösserung (Fig. 123, *A*). Das Präparat enthält ausserdem zahlreiche farbige und farblose Blutkörperchen.

Nr. 105. Leberläppchen. Kleine Stücke (von ca. 2 cm Seite) einer Schweinsleber werfe man in 30—50 ccm absoluten Alkohol. Die Eintheilung in meist sechseckige Läppchen, die mit unbewaffnetem Auge schon gut an der Leberoberfläche zu sehen war, tritt schon nach einer Minute scharf an den Schnittflächen hervor; auch der Durchschnitt der Venae centrales wird sichtbar. Nach ca. 3 Tagen angefertigte, mit Böhmer'schem Haematoxylin gefärbte (pag. 16) Schnitte zeigen zwar die Eintheilung in Läppchen auch bei schwacher Vergrösserung gut, die Leberzellen aber, sowie die Gallengänge sind zum Studium weniger zu empfehlen. Besser eignet sich hierzu die

Nr. 106. Leber des Menschen[1]), von der man möglichst frische Stücke von ca. 2 cm Seite ca. 4 Wochen in 200 ccm Müller'scher Flüssigkeit fixirt und in 100 ccm allmählich verstärktem Alkohol (pag. 14) gehärtet hat. Färbung mit Böhmer'schem Haematoxylin (oder auch noch dazu mit Eosin pag. 18), Einschluss in Damarfirniss (pag. 22). Die Läppchen sind wegen des geringer entwickelten interlobularen Bindegewebes nicht so deutlich abgegrenzt. Makroskopische Betrachtung ermöglicht viel eher die Unterscheidung der Läppchen, als die Untersuchung mit dem Mikroskop. Zur Orientirung möge der Anfänger berücksichtigen, dass die einzelnen Gefässdurchschnitte Lebervenen, mehrere beisammen dagegen Verästelungen der Pfortader, der Arterie und der Gallengänge, also stets interlobularen Gebilden entsprechen. Genau quer durchschnittene Venae centrales sind auch durch die radiär zu ihnen gestellten Leberzellen kenntlich. (Fig. 124).

Nr. 107. Zur Sichtbarmachung der Kapillaren und des intralobularen Bindegewebes schüttele man einige feine, doppelgefärbte Schnitte der menschlichen Leber (Nr. 106) 2—3 Min. in einem zur Hälfte mit destill. Wasser gefüllten Reagenzgläschen. Dadurch fallen die Leberzellen theilweise aus; die Ränder des Präparates werden in einem Tropfen Wasser untersucht (Fig. 128). Man kann solche Schüttelpräparate auch in Damarfirniss konserviren; nur verschwinden darin die feineren Bindegewebsfasern.

Nr. 108. Leber des Frosches. Gallenkapillaren. Man lege die frische Leber eines Frosches in toto in ca. 150 ccm Müller'sche Flüssigkeit auf 3 Wochen, wasche dann 1 Stunde in (womöglich fliessendem)

---

1) Zum Studium des Baues der Gallenblase, sowie der grossen Gallengänge ist nur ganz frische Leber zu gebrauchen, da die alkalisch reagirende Galle bald nach dem Tode die Wandung der Gallenblase durchtränkt, gelb färbt und zu mikroskopischen Untersuchungen untauglich macht.

Wasser aus und härte die Leber in 100 ccm allmählich verstärktem Alkohol (pag. 14) unter Lichtausschluss. Feine, senkrecht zur Oberfläche, parallel dem scharfen Leberrande geführte Schnitte werden mit Böhmer'schem Haematoxylin ca. 3 Minuten gefärbt (pag. 16) und in Damarfirniss konservirt (pag. 22). Bei starken Vergrösserungen sieht man die Durchschnitte der Gallenkapillaren als feine glänzende Punkte (Fig. 121). Der Anfänger hüte sich, die in gewissen Funktionsstadien in den Leberzellen auftretenden Vakuolen (Fig. 121,*v*), die nicht so scharf konturirt und von verschiedener Grösse sind, mit den Gallenkapillaren zu verwechseln.

Nr. 109. Blutgefässe der Leber. a) Man lege ein Leberstück (von ca. 2 cm Seite) eines mit Chloroform getödteten Kaninchens schnell, ohne es viel ausbluten zu lassen, in 50 ccm absoluten Alkohol. Nach 2 Tagen sieht man schon auf der Oberfläche die natürliche Injektion durch braune, im Centrum der Läppchen befindliche Flecke markirt. Der Oberfläche parallel geführte, dicke Schnitte werden ungefärbt in Damarfirniss eingeschlossen. Schwache Vergrösserung. Oft enthalten nur die oberflächlichen Schichten der Leber gefüllte Blutgefässe.

b) Von allen Injektionen gelingen diejenigen der Leber am leichtesten. Man injizire (pag. 20) Berlinerblau entweder von der Pfortader aus, oder von der Vena cava inferior aus. In letzterem Falle empfiehlt es sich, das Thier über dem Zwerchfelle zu durchschneiden, das Herz auf dem Zwerchfelle sitzen zu lassen und vom rechten Vorhofe aus die Kanüle in die Cava inferior einzubinden. Die injizirte Leber wird zunächst in toto in ca. 500 ccm Müller'sche Flüssigkeit eingelegt; nach ca. 6 Tagen werden Stücke von ca. 2 cm Seite von den bestinjizirten Stellen ausgeschnitten, abermals auf 2—3 Wochen in ca. 150 ccm Müller'sche Flüssigkeit gebracht und endlich in ca. 100 ccm allmählich verstärktem Alkohol gehärtet (pag. 14). Dicke Schnitte der Leber konservire man ungefärbt in Damarfirniss. (Fig. 125, 126, 127).

Nr. 110. Bauchfellepithel. Man tödte ein Kaninchen, öffne mit der Scheere den Bauch durch einen Kreuzschnitt und schiebe unter das Omentum majus, ohne dasselbe mit dem Finger viel zu berühren, einen Korkrahmen von ca. 2 cm Seite, spanne das Netz mit einigen Igelstacheln glatt auf, schneide es rings um den Rahmen ab und lege das aufgespannte Stück in 20—30 ccm der 1%igen Silberlösung (pag. 19). Nach ca. 30 Minuten ist eine milchige Trübung der Lösung erfolgt; nun nehme man den Rahmen heraus, spüle die aufgespannte Haut mit destillirtem Wasser vorsichtig ab, und setze das Ganze in einer weissen Schale mit ca. 100 ccm dest. Wasser dem direkten Sonnenlichte aus. Nach wenigen Minuten schon ist die Bräunung erfolgt. Nun wird das Ganze in ca 50 ccm 70%igen Alkohol übertragen (die Haut muss in den Alkohol tauchen); nach einer halben Stunde schneide man mit einer Scheere Stücke von 5—10 mm Seite aus, färbe sie mit Böhmer'schem Haematoxylin (pag. 16) und konservire in Damarfirniss (pag. 22). Hat man kein Sonnenlicht, so wird das aus der Silberlösung genommene Präparat abgespült und ca. 20 Stunden in ca. 30 ccm 70%igen Alkohol, dann in ebensoviel 90%igen Alkohol gebracht und in diesem beim ersten Sonnenblicke dem Lichte ausgesetzt. (Fig. 129).

Nr. 111. Netz der Bindegewebsbündel erhält man durch Ausbreiten des frischen menschlichen Netzes in einigen Tropfen Pikrokarmin. Konserviren in (nicht angesäuertem) verdünntem Glycerin (pag. 25).

VI. Athmungsorgane.

Der Kehlkopf.

Die Schleimhaut des Kehlkopfes ist eine Fortsetzung der Rachenschleimhaut und besteht, wie diese, aus Epithel, einer Tunica propria und einer Submucosa, welche letztere die Verbindung der Schleimhaut mit den unterliegenden Theilen vermittelt. Das Epithel ist fast überall ein geschichtetes Flimmerepithel; die durch die Wimperhaare erzeugte Strömung ist gegen die Rachenhöhle gerichtet; an den wahren Stimmbändern, an der Vorderfläche der Giessbeckenknorpel und an der Hinterfläche der Epiglottis[1]) ist dagegen das Epithel ein geschichtetes Pflasterepithel. Die Tunica propria besteht aus zahlreichen elastischen Fasern und aus fibrillärem Bindegewebe, welches sich bei Thieren an der Epithelgrenze zu einer Membrana propria verdichtet. Die T. propria ist Sitz einer wechselnden Menge von Leukocyten; bei Hunden und Katzen finden sich in der Schleimhaut des Ventr. Morgagni sogar Solitärknötchen (pag. 119). Papillen besitzt die Schleimhaut hauptsächlich im Bereiche des geschichteten Pflasterepithels. Die Submucosa enthält verästelte, tubulöse Schleimdrüschen von 0,2—1 mm Grösse.

Die Knorpel des Kehlkopfes bestehen meist aus hyalinem Knorpel, welcher zum Theil die Eigenthümlichkeiten des Rippenknorpels (s. pag. 56) zeigt. Dahin gehören der Schildknorpel, Ringknorpel, der grösste Theil der Giessbeckenknorpel und oft die Cartilagines triticeae. Aus elastischem Netzknorpel bestehen dagegen der Kehldeckel, die Wrisberg'schen und Santorini'schen Knorpel, ferner Spitze und Process. vocal. der Giessbeckenknorpel. Faserknorpelig sind zuweilen die Cartilagines triticeae.

Der Kehlkopf ist reich an Blutgefässen und Nerven. Erstere bilden mehrere (2—3) der Fläche nach ausgebreitete Netze, welchen ein dicht unter dem Epithel gelegenes Kapillarnetz folgt. Auch die Lymphgefässe bilden zwei der Fläche nach ausgebreitete, mit einander zusammenhängende Netze, von denen das oberflächliche aus engeren Gefässen besteht und unter dem Blutkapillarnetze liegt.

Die Nerven enthalten in ihrem Verlaufe mikroskopische Ganglien. Sie enden zum Theil in Endkolben und in Geschmacksknospen (s. Geschmacksorgan).

Die Luftröhre.

Die flimmernde Schleimhaut der Luftröhre ist ebenso gebaut, wie diejenige des Kehlkopfes; ein Unterschied besteht nur insofern, als die elastischen Fasern sich zu einem dichten Netzwerke mit vorwiegend longitudinaler Faserrichtung ausbilden. Dieses Netz ist über den Drüsen gelegen. Die Knorpel sind hyalin; die Hinterwand der Luftröhre wird durch glatte Muskelfasern gebildet. Die Schleimdrüsen der Hinterwand sind durch ihre Grösse (2 mm)

---

[1]) Hier liegen auch Geschmacksknospen (s. Geschmacksorgan).

ausgezeichnet; sie durchbohren nicht selten die Muskeln, so dass sie zum Theil hinter diesen gelegen sind.

Blut-, Lymphgefässe und Nerven verhalten sich wie im Kehlkopfe.

Die Bronchen und die Lungen.

Die Lungen sind alveoläre zusammengesetzte Drüsen, an denen wir wie bei allen Drüsen, ausführende und sekretorische (d. h. hier respiratorische) Abschnitte unterscheiden. Die ausführenden Abschnitte werden durch Kehlkopf, Luftröhre und deren Aeste, die Bronchen, dargestellt. Jeder Bronchus theilt sich beim Eintritte in die Lunge wiederholt und erfährt auch innerhalb derselben eine fortwährende Theilung, die durch direkte Abgabe kleiner Seitenäste und durch spitzwinkelige Theilung und allmähliche Abnahme des Kalibers der grossen Aeste stattfindet; so löst sich jeder Bronchus in feinste Aestchen auf, die nirgends mit einander anastomosiren und bis zu einem Durchmesser von 0,5 mm den Charakter der Ausführungsgänge beibehalten.

Von da an beginnt der respiratorische Abschnitt. An der Wand der kleinen Bronchen treten halbkugelige Ausbuchtungen auf, die Alveolen, die vereinzelt und unregelmässig stehen. Solche Bronchen heissen Bronchioli respiratorii. Diese theilen sich und gehen in Alveolengänge über, welche sich von den Bronchioli nur durch eine grössere Anzahl wandständiger Alveolen unterscheiden. Die Alveolengänge theilen sich unter rechtem Winkel und enden in kolbigen Auftreibungen, den Infundibula, deren Wandung dicht mit Alveolen besetzt ist.

Der ganze respiratorische Abschnitt wird durch Bindegewebe in 0,3—3 cm grosse Läppchen getheilt. Sämmtliche ausführenden Abschnitte liegen zwischen den Läppchen, interlobular.

Der feinere Bau der Bronchen unterscheidet sich in den grössten Bronchialästen nicht von jenem der Luftröhre. Allmählich aber treten Modifikationen auf, welche sich zuerst an den Knorpeln und an der Muskulatur äussern. Die Knorpel bilden bald keine C-förmigen Ringe mehr, sondern sind unregelmässige, an allen Seiten der Bronchialwand gelegene Plättchen geworden. Sie nehmen mit der Abnahme des Durchmessers der Bronchen an Grösse und Dicke ab und hören an den feineren Bronchen (von 1 mm Durchmesser) ganz auf.

Die glatten Muskeln bilden eine den ganzen Umfang des Rohres umgreifende Ringfaserlage, welche nach innen von den Knorpeln gelegen ist. Die Dicke der Muskellage nimmt mit dem Durchmesser der Bronchen ab; es sind jedoch selbst an den Alveolengängen noch Muskelfasern vorhanden. Dagegen fehlen sie an den Infundibula.

Die Schleimhaut ist in Längsfalten gelegt und besteht aus einem geschichteten, mit Becherzellen untermischtem Flimmerepithel, das in den feineren Bronchen allmählich einschichtig wird, und einer bindegewebigen Tunic. propria.

Letztere enthält zahlreiche längs verlaufende Netze elastischer Fasern [1]) und Leukocyten in sehr wechselnder Menge. Zuweilen kommt es auch hier zur Bildung von Solitärknötchen, von deren Kuppe aus Leukocyten durch das Epithel in das Bronchialrohr wandern.

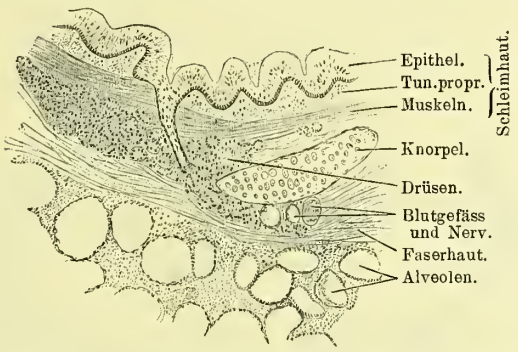

Fig. 130.

Aus einem Querschnitte eines 2 mm dicken Bronchus eines Kindes, 50 mal vergr. Die quer durchschnittenen Längsfalten der T. propria sehen wie Papillen aus. Technik Nr. 113.

Soweit die Knorpel reichen, finden sich verästelte, tubulöse Drüsen, die unter der Muskelhaut ihren Sitz haben (Fig. 130). Sie sind in grosser Menge vorhanden, und hören erst bei Beginn der respiratorischen Bronchiolen auf.

Nach aussen von den Knorpeln befindet sich eine aus faserigem Bindegewebe und elastischen Fasern bestehende Faserhaut, welche den ganzen Bronchus und die mit diesem verlaufenden Gefässe und Nerven umhüllt.

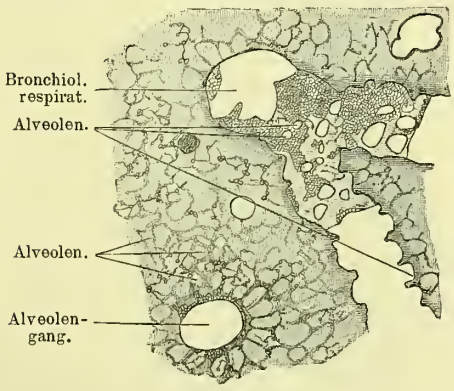

Fig. 131.

Stück eines Schnittes durch die Lunge eines erwachsenen Menschen, 50 mal vergr. Der Bronchiolus respiratorius theilt sich nach rechts in zwei Aeste. Eine Strecke weit ist auch seine untere Wand in den Schnitt gefallen. Man sieht hier die Eingänge in die Alveolen von oben her; in dem unteren Aste sieht man die Alveolen von der Seite. Das Epithel des Bronchiolus ist ein gemischtes. Die epitheliale Auskleidung der Alveolen ist bei dieser Vergrösserung nur zum Theil sichtbar. Technik Nr. 114.

Der feinere Bau der respiratorischen Abschnitte unterscheidet sich, nachdem Knorpel und Drüsen sich allmählich verloren haben, vorzugsweise durch die Beschaffenheit des Epithels.

Die den ausführenden kleinsten Bronchen folgenden Bronchioli respiratorii tragen anfangs noch ein einschichtiges Flimmerepithel, im weiteren Verlaufe jedoch verlieren sich die Flimmerhaare, die Zellen werden kubisch und es tritt zwischen diesen eine zweite Art von Epithelzellen in Form von grossen, dünnen, kernlosen Platten auf. Diese Platten heissen respiratorisches Epithel. Dabei erfolgt der Uebergang des kubischen Epithels in das respiratorische Epithel nicht mit scharfer Grenze, sondern in der Art, dass an der einen Seite des Bronchiolus kubisches, an der anderen Seite respiratorisches Epithel sich befindet, oder dass Gruppen kubischer Zellen von respiratorischem Epithel

[1]) Auf Fig. 130 als feine Punkte zu sehen.

umgeben werden und umgekehrt. Die Bronchioli respiratorii enthalten somit gemischtes Epithel (Fig. 131 und 132, *A*). Indem das respiratorische Epithel immer mehr an Ausdehnung gewinnt, und die Gruppen kubischer Zellen immer seltener werden, geht das Epithel der Bronchiolen in dasjenige der Alveolengänge über.

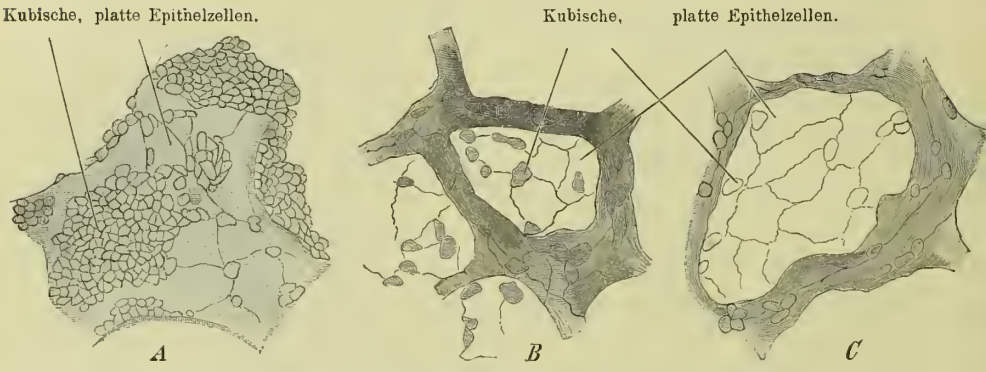

Fig. 132.

Stücke von Schnitten durch die Lunge *A* und *B* des Menschen, *C* einer 9 Tage alten Katze, 240mal vergrössert. *A* Gemischtes Epithel eines Bronchiolus respiratorius. *B* und *C* Alveolen bei verschiedener Einstellung gezeichnet. Der Rand der Alveole ist dunkel gehalten; man sieht, dass er von demselben Epithel überzogen ist wie der (helle) Grund der Alveole, die Kerne der Zellen sind nicht sichtbar. Technik Nr. 114.

Das Epithel der Alveolengänge und der Alveolen ist gleich beschaffen; es besteht aus den bekannten grossen, kernlosen Platten und ganz kleinen Gruppen oder vereinzelten kleinen polygonalen Zellen, die den kubischen Epithelzellen der Bronchiolen gleichen. Wie die Entwickelungsgeschichte lehrt, gehen die kernlosen Platten aus ebenfalls kubischen Epithelzellen hervor und zwar nehmen diese die platte Gestalt durch die Athmung, d. h. durch die dabei sich vollziehende Ausdehnung der Alveolenwand, an. Die Alveolen älterer Embryonen und todtgeborener Kinder sind nur von kubischen Zellen ausgekleidet. Die Wandung der Alveolengänge und der Alveolen besteht ausser den schon erwähnten Muskelfasern der Alveolengänge noch aus einer leicht streifigen Grundlage und vielen elastischen Fasern. Diese sind an den Alveolengängen cirkulär angeordnet; an der Eingangsstelle der Alveole („Basis") bilden die elastischen Fasern einen Ring, von welchem feine, die ganze Wandung der Alveole stützende Fäserchen ausgehen. Indem die elastischen Ringe benachbarter Alveolen an den Berührungspunkten mit einander verwachsen, bilden sie die Alveolensepta.

Das zwischen den Lungenläppchen befindliche interlobulare Bindegewebe enthält ausser feinen elastischen Fasern und einzelnen Bindegewebszellen beim Erwachsenen schwarze Pigmentkörnchen und kleinste Kohlentheilchen, die durch Inhalation dahin gelangt sind. Bei Kindern ist das interlobulare Bindegewebe reichlicher entwickelt, die Abgrenzung in Läppchen also deutlicher.

Die Oberfläche der Lungen wird von der Pleura visceralis überzogen; diese besteht aus Bindegewebe, zahlreichen, feinen elastischen Fasern und ist an der freien Oberfläche von einer einfachen Schicht platter, polygonaler Epithelzellen überkleidet. Die gleich gebaute Pleura parietalis ist nur ärmer an elastischen Fasern.

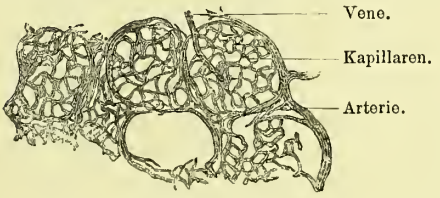

Fig. 133.

Aus einem Schnitte durch die von der Art. pulmonalis aus injicirte Lunge eines Kindes, 80mal vergrössert. Von den fünf gezeichneten Alveolen sind die drei oberen vollkommen injizirt. Technik Nr. 116.

Blutgefässe der Lungen. Die Aeste der Art. pulmon. dringen in den Lungenhilus ein, und laufen an der Seite der Bronchen, Bronchiolen und Alveolengänge zwischen die Infundibula, wo sie sich in ein sehr engmaschiges Kapillarnetz auflösen, das dicht unter dem respiratorischen Epithel der Bronchioli respiratorii, der Alveolengänge und der Alveolen gelegen ist. Die Venen entstehen am Grunde je eines Alveolus (Fig. 133) und sammeln sich zu Stämmchen, die neben Bronchen und Arterien herlaufen. Die Wandung der Bronchen wird durch eigene Blutgefässe, die Art. bronchiales versorgt, welche ein tiefes, für Drüsen und Muskeln und ein oberflächliches für die Tunica propria bestimmtes Kapillarnetz speisen. Der Abfluss erfolgt theils durch eigene Ven. bronchiales, theils in die Ven. pulmonales.

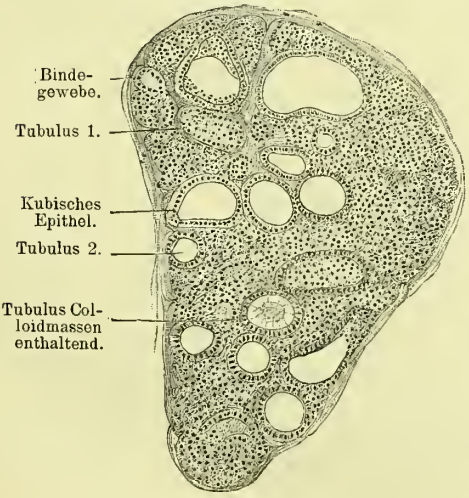

Fig. 134.

Ein Läppchen aus einem feinen Durchschnitte der Schilddrüse eines erwachsenen Menschen, 80mal vergr. Die Tubuli sind so durchschnitten, dass ihr Epithel zum Theil nur von der Seite (Tubulus 2), zum Theil auch von der Fläche sichtbar ist (Tubulus 1). Technik Nr. 112.

Von Lymphgefässen kennen wir ein gut entwickeltes, unter der Pleura gelegenes, oberflächliches Netz und ein tiefes, in dem interlobularen Bindegewebe befindliches, weitmaschiges Netz. Aus diesem gehen klappenführende Stämmchen hervor, welche mit den Bronchen verlaufend am Hilus austreten, wo sie sich mit den Bronchiallymphknoten verbinden (s. auch pag. 116).

Die zahlreichen, von Sympathicus und Vagus stammenden Nerven der Lungen enthalten theils markhaltige, theils marklose Nervenfasern und kleine Gruppen von Ganglienzellen. Die Nervenenden sind nicht bekannt.

Anhang. **Die Schilddrüse.**

Die Schilddrüse ist eine tubulöse zusammengesetzte Drüse, deren am Foramen coecum der Zunge mündender Ausführungsgang (Ductus thyreoglossus) jedoch

schon in embryonaler Zeit obliterirt und sich bis auf einzelne Reste zurückbildet. Sie besteht dann nur aus vollkommen geschlossenen Tubuli, welche durch lockeres Bindegewebe zu Läppchen mit einander verbunden werden. Die Tubuli sind sehr verschieden gross (40—120 μ im Durchmesser) mit einer einfachen Lage kubischer Epithelzellen ausgekleidet, welche auf einer gleichartigen Membrana propria aufsitzen. Der Inhalt der Tubuli ist eine homogene zähe Masse, die colloide Substanz, welche auch in den Lymphgefässen der Schilddrüse gefunden wird. Die colloide Substanz ist charakteristisch für die Schilddrüse. Die sehr zahlreichen Blutgefässe lösen sich in ein die Tubuli umspinnendes Kapillarnetz auf. Die ebenfalls zahlreichen Lymphgefässe bilden ein zwischen den Tubuli gelegenes Netzwerk. Nerven sind nur spärlich vorhanden, ihre Endigung ist unbekannt.

TECHNIK.

Nr. 112. Kehlkopf, Luftröhre und Schilddrüse. Man präparire die Luftröhre[1]) über dem Manubrium sterni frei, schneide sie und den Oesophagus quer durch und präparire beide nach aufwärts los (s. Nr. 88). Die Zunge kann gleichfalls mit herausgenommen werden. Die Schilddrüse lässt man am Kehlkopfe hängen. Das Ganze wird auf 2—6 Wochen in 200—400 ccm Müller'sche Flüssigkeit eingelegt, dann eine Stunde lang in (womöglich fliessendem) Wasser ausgewaschen und in ca. 200 ccm allmählich verstärktem Alkohol (pag. 14) gehärtet. Nach ca. 8 Tagen fertige man Quer- und Längsschnitte durch die Stimmbänder, durch Stücke der Trachea und der Schilddrüse an, färbe sie ca. 5 Min. mit Böhmer'schem Haematoxylin (pag. 16) und konservire sie in Damarfirniss (pag. 22). Besonders instruktiv sind Schnitte quer durch die Stimmbänder, auf denen Schleimhaut, Drüsen, Muskeln, Gefässe, Nerven und Knorpel Stoff zu den verschiedensten Studien geben.

Nr. 113. Bronchus. Man tödte eine junge Katze durch Abschneiden des Kopfes, öffne den Thorax und präparire vorsichtig die Lungen und die lange Trachea heraus. Die Lungen dürfen nicht verletzt werden. Nun injizire man[2]) von der Luftröhre aus Alkohol absol., bis die Lungen prall gefüllt sind, binde die Luftröhre fest zu und bringe das Ganze auf 2—8 Tage in ca. 150 ccm 90%igen Alkohol. Dann schneide man ein ca. 1 ccm grosses Stück Lunge heraus, das ein längsverlaufendes Stück Bronchus enthält, entferne mit einer Scheere den grössten Theil des anhängenden Lungengewebes, klemme den Bronchus in Leber und mache feine Querschnitte, welche man mit Böhmer'schem Haematoxylin (pag. 16) färbt und in Damarfirniss (pag. 22) konservirt (Fig. 130). Die Methode ist auch zur Darstellung der Alveolen und Alveolengänge zu verwenden.

Nr. 114. Lungenepithel. Zur Darstellung desselben können nur ganz frisch getödtete Thiere verwendet werden; zu empfehlen sind junge, (nicht neugeborene) Katzen, die durch Kopfabschneiden getödtet werden.

1) Von Thieren ist die erwachsene Katze am meisten zu empfehlen.

2) Die Spritze muss sofort nach dem Gebrauche gereinigt werden, da sonst der Alkohol den Stempel verdirbt.

Trachea und Lungen werden sorgfältig herausgenommen und mit einer vorher bereiteten verdünnten Lösung von Argent. nitr.[1]) vermittelst einer Glasspritze prall gefüllt. Die Trachea wird dann fest zugebunden und das Ganze auf 1—12 Stunden in den Rest der nicht zum Injiziren verwendeten Silberlösung eingelegt und ins Dunkle gestellt. Alsdann werden die Lungen mit destill. Wasser kurz abgespült und in ca. 150 ccm allmählich verstärkten Alkohol übertragen, woselbst sie beliebig lange im Dunkeln aufbewahrt werden können. Die Reduktion kann eine Stunde oder beliebig später nach der Silberinjektion vorgenommen werden. Zu dem Zwecke werden die Lungen in Alkohol dem Sonnenlichte ausgesetzt, woselbst sie sich in wenigen Minuten tief bräunen. Dann mache man mit sehr scharfem Messer Schnitte (man vermeide dabei, das Präparat zu drücken). Das Lungengewebe ist trotz der Alkoholhärtung noch sehr weich und erlaubt nur dicke Schnitte anzufertigen; am leichtesten gelingen parallel der Oberfläche gerichtete Schnitte. Die Schnitte werden 10—60 Minuten lang in 5—10 ccm destillirtes Wasser, dem man ein linsengrosses Stückchen Kochsalz zugefügt hat, gelegt und ungefärbt in Damarfirniss (pag. 22) konservirt[2]). Es ist nicht gerade leicht, sich an solchen Durchschnitten zu orientiren; man beginne die Untersuchung mit schwachen Vergrösserungen. Die kleinen Alveolen sind leicht kenntlich, die etwas grösseren Lücken entsprechen Alveolengängen. Die Epithelzeichnung ist im Ganzen zierlicher bei mittelstarken (80:1) Vergrösserungen und durchaus nicht an allen Stellen gleich gut ausgeprägt. Die kubischen Epithelzellen sind meist etwas dunkler braun gefärbt. Man suche sich eine gute Stelle aus und betrachte sie mit starker Vergrösserung (240:1), wobei man nicht zu vergessen hat, durch verschiedene Einstellung (Heben und Senken des Tubus) sich über das Relief des Präparates zu orientiren. Man sieht nämlich bei starker Vergrösserung entweder nur den Grund oder nur den Rand einer Alveole deutlich. Fig. 132 ist bei wechselnder Einstellung gezeichnet.

Nr. 115. Elastische Fasern der Lunge erhält man, wenn man mit einer Scheere von einer frisch angefertigten Schnittfläche einer Lunge (die Lunge kann schon alt sein) ein ca. 1 qcm grosses flaches Stückchen abschneidet, mit Nadeln auf dem trockenen Objektträger ausbreitet, mit dem Deckglase bedeckt und ein paar Tropfen zur Hälfte mit Wasser verdünnter Kalilauge (pag. 5) zufliessen lässt (pag. 25). Die verdünnte Lauge zerstört die übrigen Theile, nur die elastischen Fasern bleiben erhalten, deren Dicke und Anordnung bei starker Vergrösserung (240:1) leicht zu untersuchen sind.

Nr. 116. Blutgefässe der Lungen. Man injizire die Lungen von der Arterie pulmonalis aus mit Berliner Blau, fixire sie dann in Müller'scher Flüssigkeit und härte sie in Alkohol. Man mache dicke, vorzugsweise parallel den Flächen der Lungen geführte Schnitte. (Fig. 133).

VII. Harnorgane.

Die Nieren.

Die Nieren sind zusammengesetzte tubulöse Drüsen, welche ganz aus Röhrchen, den Harnkanälchen, bestehen; die schon makroskopisch be-

[1]) 50 ccm der 1%igen Lösung zu 200 ccm destill. Wasser.

[2]) Kernfärbungen sind nicht zu empfehlen, da sich nicht nur die Kerne der Epithelzellen, sondern auch die der Kapillaren etc. färben, wodurch das Bild sehr komplizirt wird.

merkbaren Unterschiede zwischen peripherischen und centralen Schichten der Nieren, der sog. Rinden- und Marksubstanz, werden hauptsächlich bedingt durch den Verlauf der Harnkanälchen, indem die in der Rinde gelegenen Ab-

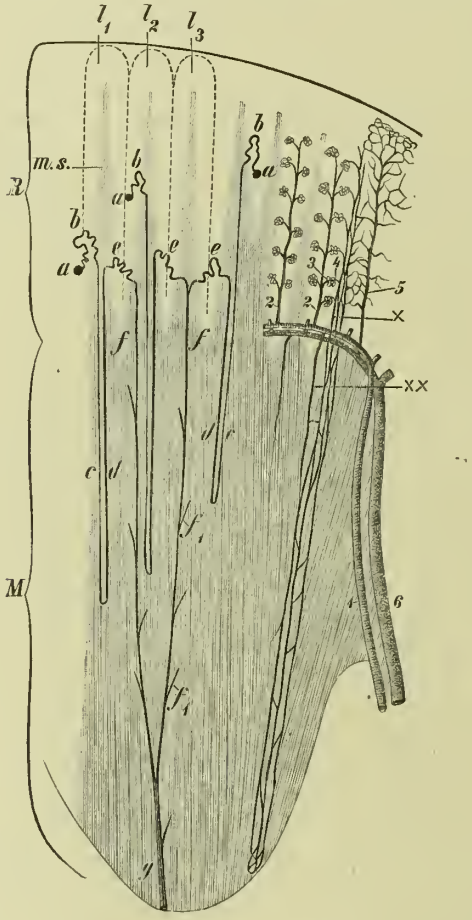

Fig. 135.

Schema des Verlaufes der Harnkanälchen (links) und der Nierengefässe (rechts). *R* Rindensubstanz. *M* Marksubstanz; *m.s.* Markstrahlen. l_1, l_2, l_3 drei Nierenläppchen. *a* Malpighi'sches Körperchen, *b* Tubul. contort., *c* absteigender, *d* aufsteigender Schenkel der Henle'schen Schleife, *e* Schaltstück, *f* Sammelröhrchen, f_1 Stücke von Sammelröhrchen, *g* Duct. papillar. 1 Ast der Nierenarterie, 2 Art. interlobul., 3 Vas afferens, 4 V. efferens, 5 Ven. interlobul., 6 Ast der Nierenvene. ×, ×× s. pag. 182. Nach einem Querschnitte d. Niere eines 7wöchentl. Kindes bei 10maliger Vergrösserung entworfen.

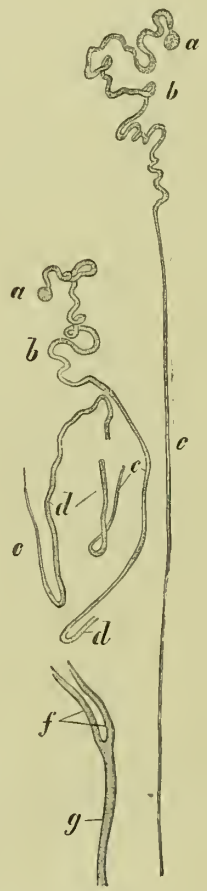

Fig. 136.

Harnkanälchen eines 4 Wochen alten Kaninchens isolirt, 30mal vergr. *a* Malpighi'sches Körperchen, *b* Tubul. contort., *c* Henle'sche Schleife, absteigender Schenkel, *d* aufsteigender Schenkel, *f* Sammelröhren, *g* Ductus papillaris.
Technik Nr. 117 b.

schnitte der Kanälchen einen gewundenen, die in der Marksubstanz befindlichen aber einen gestreckten Verlauf nehmen.

Jedes Harnkanälchen beginnt in der Rindensubstanz mit einer kugeligen Auftreibung, dem Malpighi'schen Körperchen (Fig. 135, *a*), welches mit einer Einschnürung, dem Hals, von dem nächsten, vielfach gewundenen Abschnitt, dem gewundenen Kanälchen, Tubulus contortus (*b*), ab-

gesetzt ist. Dieses geht in einen gestreckten Theil über, der anfangs centralwärts gerichtet ist, alsbald aber wieder umbiegt und so eine Schleife, die Henle'sche Schleife, bildet, an welcher wir einen absteigenden (*c*) und einen aufsteigenden Schenkel (*d*) unterscheiden können. Letzterer geht in ein gewundenes Stück, das Schaltstück (*e*), über, das weiterhin einen gestreckten Verlauf annimmt und dann Sammelröhrchen (*f*) heisst. Diese Sammelröhrchen nehmen während ihres centralwärts gerichteten Verlaufes noch andere Schaltstücke auf, vereinigen sich weiterhin unter spitzen Winkeln mit benachbarten Sammelröhrchen (f_1) und streben gegen die Spitze der Nierenpapillen zu, wo sie, an Zahl verringert, im Kaliber dagegen bedeutend verstärkt, als Ductus papillares (*g*) münden. Henle'sche Schleifen und Sammelröhrchen werden Tubuli recti genannt. Jedes Harnkanälchen hat somit bis zum Sammelröhrchen einen völlig isolirten Verlauf. Indem die Henle'schen Schleifen und die peripherischen Abschnitte der Sammelröhrchen zu Bündeln vereint gegen die Marksubstanz ziehen, bedingen sie die als Markstrahlen (Ferrëin'sche Pyramiden) (*m. s.*) bekannten Bildungen.

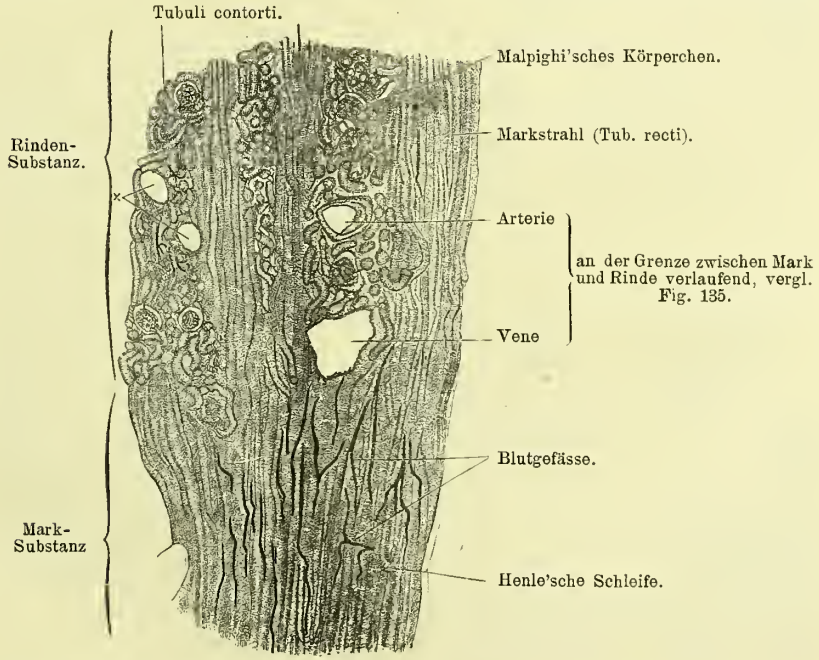

Fig. 137.

Stück eines Schnittes der menschlichen Niere in der Richtung von der Rinde gegen das Mark geführt. 20mal vergr. Bei × sind zwei Malpighi'sche Körperchen herausgefallen. Technik Nr. 118.

Der feinere Bau der Harnkanälchen ist in den verschiedenen Abtheilungen ein sehr differenter, so dass eine gesonderte Betrachtung jedes Abschnittes nöthig ist. Das Malpighi'sche Körperchen, 0,13—0,22 mm gross, besteht aus einem kugeligen Blutgefässplexus, dem Glomerulus, der in das

sackförmig erweiterte blinde Anfangsstück des Harnkanälchens, die Bowman'sche Kapsel, der Art eingestülpt ist, dass er von der Kapsel grösstentheils umfasst wird. Die Einstülpung ist etwa so, wie im Grossen das Herz in den Herzbeutel eingestülpt ist. Demnach können wir an der Bowman'schen Kapsel zwei Blätter unterscheiden, ein inneres (quasi viscerales) dem Glomerulus dicht anliegendes — es besteht bei jungen Thieren aus kubischen,

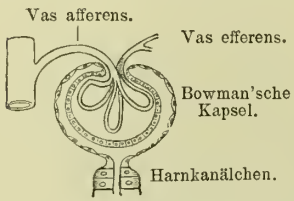

Fig. 138.

Schema. Links Arterie, die nach rechts ein Vas afferens abgiebt; dasselbe löst sich in Aeste auf, welche in die Wurzeln des Vas efferens (nach rechts gerichtet) einbiegen. Die drei Schleifen sollen den Glomerulus darstellen; dieser steckt in der Bowman'schen Kapsel, deren beide Blätter sichtbar sind; unten geht dieselbe in das Harnkanälchen über.

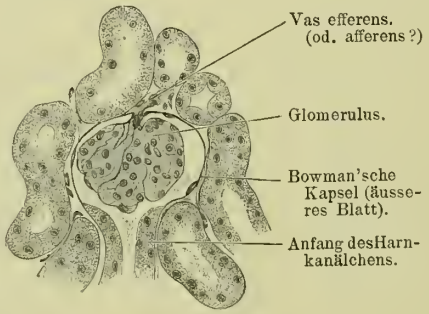

Fig. 139.

Aus einem Schnitte durch eine Mausniere, 240mal vergr. Das den Glomerulus überkleidende Epithel (d. i. das innere Blatt) der Bowman'schen Kapsel ist nicht zu erkennen. Technik Nr. 119.

später sich immer mehr abplattenden Zellen — und ein äusseres (quasi parietales) Blatt, welches aus platten, polygonalen Zellen aufgebaut wird (Fig. 138).

Das äussere Blatt der Kapsel geht am Halse in die Wandung des Tubulus contortus über, welcher 0,04—0,06 mm dick, durch ein sehr enges Lumen ausgezeichnet ist. Die Zellen dieses Abschnittes sind abgestumpft kegelförmig; die nach aussen stehende Basis derselben ist in radiär zum Lumen gestellte Stäbchen zerfasert. (Fig. 140, *A B*). Der absteigende Schenkel ist 9—15 μ dick, das Lumen sehr weit. Die Epithelzellen sind platte Zellen, deren Kerne oft gegen das Lumen vorspringen (Fig. 141, 1). Der aufsteigende Schenkel ist 23—28 μ dick, das Lumen relativ enger. Die Epithelzellen gleichen denjenigen der gewundenen Harnkanälchen, sind jedoch etwas niedriger. (Fig. 141, 2). Der Uebergang des dünnen Abschnittes der Henle'schen Schleife in den dicken Abschnitt erfolgt nicht immer an der Umbiegungsstelle. Die Schaltstücke sind 39—46 μ dick, ihre Epithelzellen cylindrische

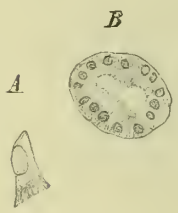

Fig. 140.

A Isolirte Zelle eines Tubul. contortus. Auffaserung der Basis in feine Stäbchen.
B Querschnitt eines Tubul. contortus; man sieht die Stäbchen als feine Striche. Beides aus einer Katzenniere, 240mal vergrössert. Technik Nr. 118.

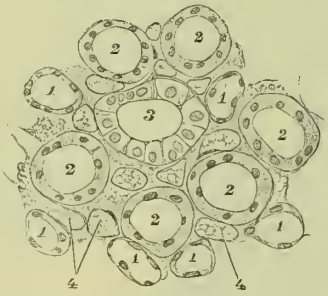

Fig. 141.

Aus einem Querschnitte der Marksubstanz der menschlichen Niere, 240mal vergr. Der Schnitt ist durch die Basis der Papille geführt. 1 absteigende, 2 aufsteigende Schenkel Henle'scher Schleifen. 3 Sammelröhrchen. 4 Mit Blutkörperchen gefüllte Blutgefässe. Technik Nr. 118.

oder kegelförmige Zellen von eigenthümlichem Glanze. Die Sammelröhrchen werden um so dicker, je näher sie der Spitze der Papille kommen, die dünnsten haben einen Durchmesser von 45 μ, die dicksten (Ductus papillares) einen solchen von 200—300 μ. Die Epithelzellen sind theils helle, theils dunkle Cylinderzellen (Fig. 141, 3), deren Höhe mit dem Kaliber der Sammelröhren zunimmt.

Die Harnkanälchen sind in ihrer ganzen Länge nach aussen vom Epithel mit einer strukturlosen Membrana propria überzogen, welche am absteigenden Schleifenschenkel am dicksten ist. Die Harnkanälchen werden von einer geringen Menge lockeren Bindegewebes („interstitielles Bindegewebe") umhüllt, welches an der Nierenoberfläche zu einer fibrösen, glatte Muskelfasern enthaltenden Membran, der Tunica albuginea, verdichtet ist. Das interstitielle Bindegewebe ist der Träger der Gefässe.

Blutgefässe der Nieren. Die Arteria renalis theilt sich im Nierenhilus in Aeste, welche nach Abgabe kleiner Zweige für die Tunica albuginea und für die Nierenkelche sich im Umkreise der Papillen in das Parenchym der Niere (Fig. 135, 1) einsenken und astlos bis zur Grenze zwischen Mark- und Rindensubstanz vordringen. Hier biegen die Arterien unter rechtem Winkel um und verlaufen in peripherisch konvexem Bogen der Grenze entlang. Von der konvexen Seite der Bogen entspringen in regelmässigen Abständen peripherisch verlaufende Aeste, die Arteriae interlobulares[1]), Fig. 135, 2, 142), welche nach den Seiten hin kleine Zweige abgeben, deren jeder einen Glomerulus speist. Dieser entsteht durch rasche Theilung in eine Anzahl kleiner Zweige, die alsbald wieder zu einem (arteriellen) Gefässe zusammentreten[2]); man nennt dieses letztere das Vas efferens (Fig. 135, 4, 142), es ist etwas schwächer, als das den Glomerulus speisende Gefäss, welches Vas afferens heisst. (Fig. 135, 3,

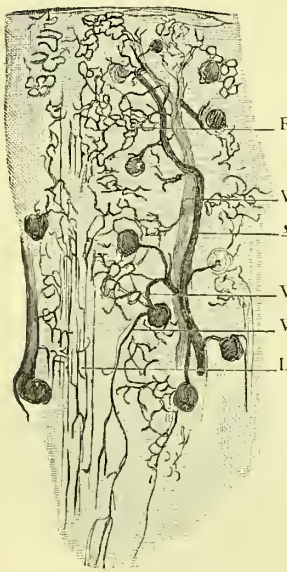

Fig. 142.
Aus einem Längsschnitte einer injizirten Meerschweinchenniere, 30mal vergr. Technik Nr. 120.

[1]) Als Nierenläppchen bezeichnet man mikroskopisch nicht scharf begrenzbare Bezirke der Rindensubstanz, in deren Achse ein Markstrahl gelegen ist, entlang deren Peripherie die Arter. interlobulares aufsteigen. In Fig. 135 sind drei Läppchen l_1 l_2 l_3 durch Strichelung angedeutet.

[2]) Jeder Glomerulus ist somit ein arterielles Wundernetz (s. pag. 116).

142). Das Vas efferens löst sich in ein Kapillarnetz auf, welches im Bereiche der Markstrahlen gestreckte Maschen, im Bereiche der gewundenen Harnkanälchen runde Maschen bildet; aus letzteren entstehen Venen, Venae interlobulares (Fig. 135, 5, 142), welche dicht neben den Arter. interlob. liegen und auch im weiteren Verlaufe sich stets an der Seite der Arterien halten. Die Venen der äussersten Rinde vereinigen sich zu sternförmig gestellten Wurzeln (Stellulae Verheynii), welche mit den Ven. interlobul. zusammenhängen. Die vorstehend beschriebene Gefässausbreitung ist lediglich in der Rindensubstanz und in den Markstrahlen gelegen; die Marksubstanz bezieht ihr Blut durch die Arteriolae rectae, welche theils aus den Vasa efferentia der tiefstgelegenen (und auch grössten) Glomeruli (Fig. 135, ×, 142) theils direkt aus centralverlaufenden Aestchen der Art. interlobulares oder der bogenförmigen Arterien (Fig. 135, ××) kommen. Die Venen der Marksubstanz wurzeln in einem weitmaschigen, die Ductus papillares umspinnenden Netze und münden in die an der Grenze zwischen Mark- und Rindensubstanz verlaufenden bogenförmigen Venen.

Die Lymphgefässe liegen theils oberflächlich in den Hüllen der Niere, theils begleiten sie die im Parenchym verlaufenden Arterienstämmchen; die wenigen Nerven verlaufen gleichfalls mit den Gefässen.

Die ableitenden Harnwege.

Nierenkelche, Nierenbecken und Ureter bestehen aus 3 Schichten. Zu innerst liegt 1. die Schleimhaut, dann folgt 2. die Muskelhaut, welche 3. von einer Faserhaut bedeckt wird (Fig. 144).

ad 1. Die Tunica propria der Schleimhaut (*l*) besteht aus feinen Bindegewebsfasern, welche, reichlich untermengt mit zelligen Elementen, ohne scharfe Grenze in die Submucosa (*s*) übergehen. Das die Tunica propria überziehende Epithel (*e*) ist ein geschichtetes, aus wenigen Lagen bestehendes Pflasterepithel, dessen oberste Zellenlage aus cylindrischen oder kubischen, nur wenig abgeplatteten Elementen besteht (sog. Uebergangsepithel Fig. 143). Spärliche verästelte, tubulöse Einzeldrüsen („traubige Drüsen" pag. 129 Anm. 1) finden sich im Nierenbecken und im oberen Theile des Ureter.

ad. 2. Die Muskelhaut besteht aus einer inneren Längslage (*l*) und einer äusseren cirkulären Lage (*r*) glatter Muskelfasern, welchen in der unteren Hälfte des Ureter noch eine diskontinuirliche Lage äusserer longitudinaler Muskelbündel (l_1) aufliegt.

ad. 3. Die Faserhaut besteht aus lockeren Bindegewebsbündeln.

Die Schleimhaut der Nierenkelche setzt sich auf die Oberfläche der Nierenpapillen fort, die cirkulären Muskelfasern bilden einen Ringmuskel um die Papille.

Blut- und Lymphgefässe finden sich besonders reichlich in der Schleimhaut; die Nerven verbreiten sich vorzugsweise in der Muskelschicht; einzelne Fasern gehen bis ans Epithel.

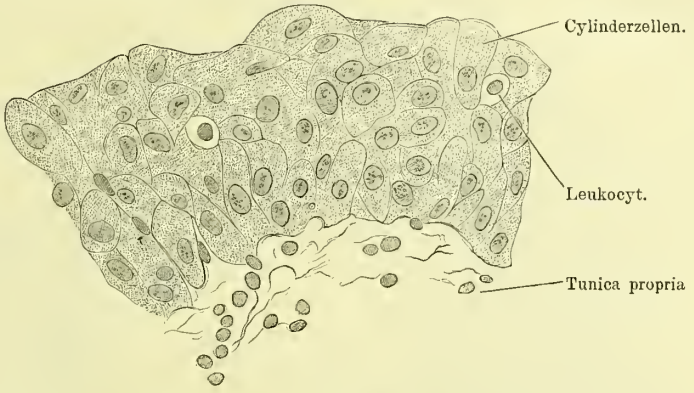

Fig. 143.

Stück eines senkrechten Durchschnittes der menschlichen Blasenschleimhaut, 560mal vergr. Technik Nr. 122.

Die Harnblase besteht ebenfalls aus Schleimhaut, Muskelhaut und Faserhaut. Das Epithel gleicht vollkommen demjenigen des Nierenbeckens und des Ureter, eine Unterscheidung von diesen ist unmöglich. In der Tunica propria des Blasengrundes findet man verästelte, tubulöse Einzeldrüsen: auch Solitärknötchen sind in der Blasenschleimhaut vorhanden. Die Muskelschicht besteht aus glatten Muskelfaserlagen, einer inneren und einer äusseren Längslage, welche eine Ringlage zwischen sich fassen. Die Lagen sind derartig miteinander verflochten, dass eine strenge Abgrenzung derselben nicht möglich ist. Am Blasengrunde verstärkt sich die innere Längsmuskellage, die Ringmuskelschicht bildet den M. sphincter vesicae internus. Blut- und Lymphgefässe verhalten sich wie am Ureter; die Nerven sind mit Einlagerungen kleiner Gruppen von Ganglienzellen versehen.

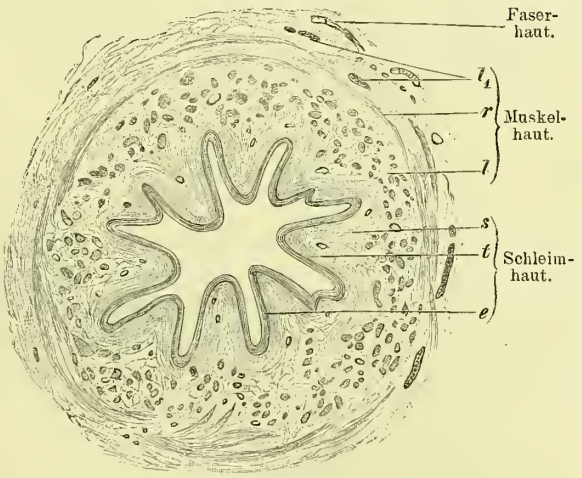

Fig. 144.

Querschnitt der unteren Hälfte des menschlichen Ureter, 15mal vergr. *e* Epithel, *t* Tunica propria, *s* Submucosa, *l* innere Längsmuskeln, *r* Ringmuskeln, l_1 accessorische äussere Längsmuskeln. Technik Nr. 121.

Die Harnröhre des Weibes besteht aus Schleimhaut und einer mächtigen Muskelhaut. Die Tunica propria mucosae wird durch ein feinfaseriges, mit Zellen reich untermischtes Bindegewebe hergestellt, das sich an der Oberfläche zu zahlreichen, an der äusseren Mündung besonders wohl entwickelten Papillen erhebt. Das Epithel ist ein geschichtetes Plattenepithel, verästelte, tubulöse Einzeldrüsen sind nur in geringer Anzahl vorhanden. Die Muskelhaut besteht aus einer inneren Längs- und einer äusseren Kreislage glatter Muskelfasern, zwischen denen ein mit vielen elastischen Fasern vermischtes, derbes Bindegewebe sich ausbreitet. Die Schleimhaut ist reich an Blutgefässen.

Die Harnröhre des Mannes besteht wie die des Weibes aus Schleimhaut und Muskelhaut; jedoch gestaltet sich in den einzelnen Bezirken ihr Bau verschieden. In der Pars prostatica ist das Epithel ähnlich dem der Harnblase; es geht in der Pars membranacea allmählich in geschichtetes Cylinderepithel über, welches sich endlich in der Pars cavernosa zu einem einfachen Cylinderepithel umgestaltet. Von der Fossa navicularis an ist das Epithel geschichtetes Plattenepithel. Die Tunica propria trägt besonders in der Fossa navic. wohl entwickelte Papillen. Verästelte, tubulöse Einzeldrüsen („Littre'sche Drüsen") finden sich in der ganzen Harnröhre. Die Muskelhaut besteht in der Pars prostatica innen aus einer glatten Längs- und aussen aus einer ebensolchen Ringfaserschicht. Erstere bildet noch in der Pars membranacea eine ansehnliche Schicht, hört aber in der Pars cavernosa ganz allmählich auf, auch die Ringfaserlage verschwindet in den vorderen Partien der Pars cavernosa urethrae. Die Schleimhaut der männlichen Harnröhre ist reich an Blutgefässen (s. Corp. cavernos. urethrae pag. 195). Die Lymphgefässe liegen unter den Blutgefässen.

Anhang. Die Nebennieren.

Die Nebennieren sind Blutgefässdrüsen, durch mächtige Entwickelung der Venenwandungen entstanden. Jede Nebenniere besteht aus einem zelligen Parenchym und einer bindegewebigen Kapsel, welche feine Fortsetzungen in's Innere des Organes entsendet. Das Parenchym selbst besteht aus einer äusseren Schicht, der Rindensubstanz, welche die innere Masse, die Marksubstanz, rings umschliesst (Fig. 145, *A*). Die Rindensubstanz ist von faserigem Bruche, frisch von gelber Farbe und ist aus Zellen zusammengesetzt, die, ca. 15 μ gross, von rundlicher Gestalt sind und ein grobkörniges, zuweilen Fettkörnchen enthaltendes Protoplasma und einen hellen Kern besitzen. Diese Zellen sind in der äussersten Zone der Rindensubstanz (Fig. 145, *B*) zu rundlichen Ballen, in der mittleren Zone zu cylindrischen Säulen geordnet, während die Zellen der innersten Zone regellos in einem netzförmigen Bindegewebe zerstreut liegen; die Zellen der innersten Zone sind durch Pigmentirung ausgezeichnet. Aus genannter Anordnung ergiebt sich die Eintheilung der Rindensubstanz in: 1. Zona glomerulosa, 2. Zona

fasciculata und 3. Zona reticularis. Die Marksubstanz ist frisch bald heller, bald dunkler als die Rindensubstanz und besteht aus vieleckigen, feinkörniges Protoplasma und einen hellen Kern besitzenden Zellen. Diese sind zu rundlichen oder länglich ovalen Strängen angeordnet, welche netzartig unter sich verbunden sind.

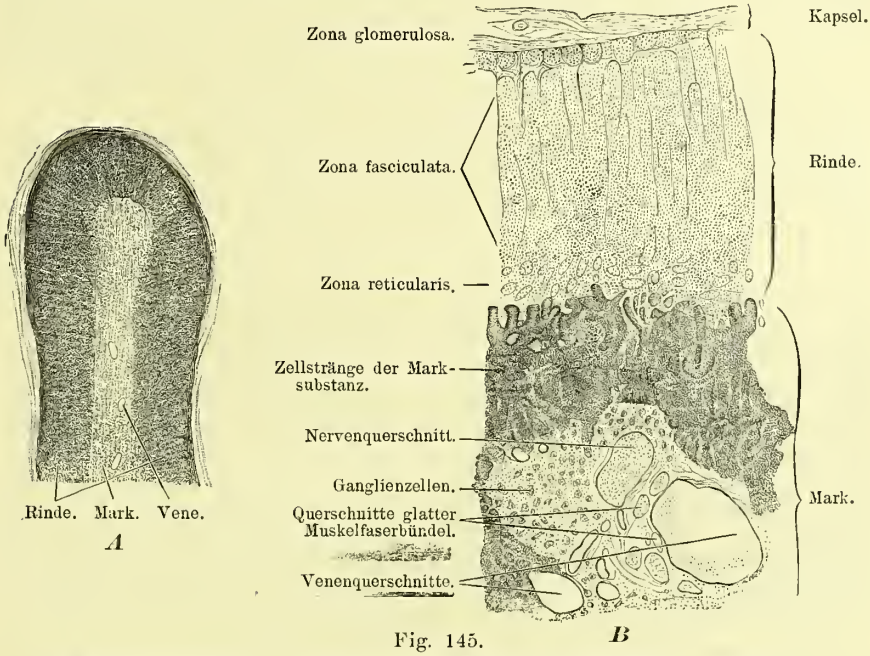

Fig. 145.

A Stück eines Querschnittes der Nebenniere eines Kindes, 15mal vergrössert. Technik Nr. 126.
B Stück eines Querschnittes der menschlichen Nebenniere, 50mal vergrössert. Technik Nr. 128.

Die Arterien der Nebenniere theilen sich schon in der bindegewebigen Kapsel in viele kleine Aeste, welche in die Rindensubstanz eindringen und dort ein langmaschiges Kapillarnetz bilden. In der Marksubstanz angelangt wird das Kapillarnetz rundmaschig, aus diesem sammeln sich die Venen, von denen die grösseren von Längszügen glatter Muskelfasern begleitet werden. Noch innerhalb der Marksubstanz vereinen sich die Venen zur Hauptvene, der Vena suprarenalis.

Die zahlreichen Nerven (beim Menschen ca. 33 Stämmchen) dringen mit den Arterien in die Rinde ein und gelangen bis zur Marksubstanz, woselbst sie ein dichtes Geflecht bilden. Es sind marklose, vorzugsweise dem Plexus coeliacus entstammende Fasern, denen Gruppen von Ganglienzellen beigemengt sind, die auch noch in der Marksubstanz gefunden werden.

TECHNIK.

Nr. 117. Harnkanälchen isolirt. Am besten eignen sich Nieren junger Thiere, z. B. neugeborener Katzen. Die Niere wird halbirt, die eine

Hälfte a) zur frischen Untersuchung zurückgestellt, b) die andere in mehrere, Rinden- und Marksubstanz umfassende Stückchen zerschnittten und in ca. 30 ccm reine Salzsäure eingelegt.

ad a) Erbsengrosse Stückchen werden in einem Tropfen der 0,75%igen Kochsalzlösung zerzupft; man sieht bei schwacher Vergrösserung die rothen Glomeruli, die gewundenen und geraden Harnkanälchen; die Tubul. contorti sind dunkel, körnig, die anderen Abtheilungen hell. Bei starker Vergrösserung sieht man deutlich die Kerne der hellen Abschnitte der Harnkanälchen, die Zellengrenzen sind am besten in den Sammelröhrchen erkennbar. In den Tubul. contort. sieht man nur die feine Strichelung der Basen der Drüsenzellen; Zellengrenzen und Kerne dagegen sind nicht sichtbar.

ad b) Nach ca. 9 Stunden werden die Nierenstückchen in ein Reagenzgläschen mit ca. 30 ccm destillirtem Wasser gebracht und leicht geschüttelt; dabei löst sich die Oberfläche der Stückchen ganz ab. Nun lässt man das Ganze ca. 12 Stunden stehen und giesst dann das klare Wasser vorsichtig ab. Von dem Satze bringe man einen Tropfen auf einen Objektträger; man wird zahlreiche isolirte Harnkanälchen darin finden. Will man Harnkanälchen in grösserem Zusammenhange erhalten, so übertrage man die Reste der noch nicht vollkommen aufgelösten Nierenstückchen in ein Uhrschälchen, in welches man ein grosses Deckglas und so viel destillirtes Wasser gebracht hat, dass dieses das Deckgläschen oben überspült. Nun sucht man mit Nadeln die Kanälchen zu isoliren. Ist die Isolation gelungen — man kann sich davon mit Lupe oder schwacher Vergrösserung überzeugen — so saugt man vorsichtig mit einer Pipette oder mit Filtrirpapier das Wasser aus dem Uhrschälchen und zuletzt vom Deckgläschen, nimmt dieses heraus, reinigt dessen freie Fläche und setzt es mit den anhaftenden Harnkanälchen leise auf einen Objektträger, auf welchen man vorher einen Tropfen verdünntes Glycerin gebracht hat. Man kann nachher mit Pikrokarmin unter dem Deckglase färben (pag. 25). (Fig. 136).

Nr. 118. Rinden- und Marksubstanz. Zu Schnitten kann man die andere Katzenniere, oder andere Nierenstücke von 2—3 cm Seite in 200—300 ccm Müller'scher Flüssigkeit fixiren und nach 4 Wochen in ca. 100 ccm allmählich verstärktem Alkohol härten (pag. 14). Dicke Quer- und Längsschnitte durch Rinden- und ebensolche durch Marksubstanz betrachte man ungefärbt in verdünntem Glycerin mit Lupe und schwachen Vergrösserungen. Feine Schnitte *a*) quer durch die Spitze der Papille für Ductus papillares, *b*) quer durch die Basis der Papille (Fig. 141), *c*) durch die Rindensubstanz werden mit Böhmer'schem Haematoxylin gefärbt (pag. 16) und in Damarfirniss (pag. 22) eingeschlossen.

Geübtere wollen versuchen, grosse, dicke Schnitte, welche Rinde und Mark zusammen treffen, anzufertigen, also von der Grenze zwischen Mark und Rinde (Fig. 137), die gleichfalls ungefärbt in Glycerin unter schwachen Vergrösserungen gute Uebersichtsbilder gewähren. Oft sind die Blutgefässe noch mit Blutkörperchen gefüllt und lassen sich auf weite Strecken übersehen.

Nr. 119. Zum Studium des Glomerulus und der Bowman'schen Kapsel, sowie des Zusammenhanges der letzteren mit dem Harnkanälchen ist die Niere der Maus am besten geeignet. Man fixire und härte die halbirte Niere in 15 ccm absolutem Alkohol, der nach einigen Stunden gewechselt wird. Nach 3 Tagen oder später werden feine Schnitte der Rinde angefertigt, die 2—3 Minuten in Böhmer'schem Haematoxylin (pag. 16) gefärbt und in

Damarfirniss eingeschlossen werden (Fig. 139). Das innere Blatt der Kapsel ist wegen der gleichfalls gefärbten Kerne der Gefässwände nicht zu unterscheiden.

Nr. 120. Nierengefässe. Man kann eine Niere isolirt injiziren (pag. 20), in ca. 300 ccm Müller'scher Flüssigkeit (pag. 13) fixiren und nach 4 Wochen in ca. 150 ccm allmählich verstärktem Alkohol (pag. 14) härten. Makroskopisch sind die Stellulae Verheynii zu beobachten. Ungefärbte dicke Längs- und Querschnitte sind mit Lupe und schwachen Vergrösserungen zu studiren (Fig. 142).

Nr. 121. Nierenbecken und Ureter. Von ersterem sind ca. 1 qcm grosse, von letzterem 1—2 cm lange Stücke in 100 ccm Müller'scher Flüssigkeit zu fixiren und nach ca. 14 Tagen in ca. 100 ccm allmählich verstärktem Alkohol zu härten (pag. 14); Schnitte sind mit Böhmer'schem Haematoxylin zu färben (pag. 16) und in Damarfirniss (pag. 22) aufzuheben (Fig. 144).

Nr. 122. Blase wie Nr. 121.

Nr. 123. Epithelzellen des Nierenbeckens, des Ureter und der Blase. Von jedem dieser Theile ist ein ca. 1 qcm grosses Stückchen (Ureter aufschneiden) in ca. 30 ccm Ranvier'schen Alkohol einzulegen (pag. 10). Isolation und Färbung mit Pikrokarmin (pag. 11). Konserviren in verdünntem, angesäuertem Glycerin (pag. 25).

Nr. 124. Weibliche Harnröhre. Man schneide ein ca. 2 cm langes Stück der weiblichen Harnröhre zusammen mit der anhängenden vorderen Vaginalwand aus, fixire dasselbe in 100—200 ccm Müller'scher Flüssigkeit und härte es nach 2—3 Wochen in ca. 100 ccm allmählich verstärktem Alkohol (pag. 14). Querschnitte färben mit Böhmer'schem Haematoxylin (pag. 16) und konserviren in Damarfirniss (pag. 22).

Nr. 125. Männliche Harnröhre. 1—3 cm lange Stücke der Pars prostatica, Pars membranacea, Pars cavernosa und der Fossa navicularis behandeln wie Nr. 124. Man verwechsele Querschnitte der Morgagni'schen Lacunen (d. s. blinde Ausbuchtungen der Harnröhrenschleimhaut) nicht mit Drüsendurchschnitten.

Nr. 126. Nebenniere, Uebersichtsbild. Man fixire die ganze kindliche Nebenniere in ca. 200 ccm 0,1 %iger Chromsäure und härte sie nach 8 Tagen in ca. 150 ccm allmählich verstärktem Alkohol (pag. 14). Ungefärbte Querschnitte in verdünntem Glycerin konserviren (Fig. 145, *A*).

Nr. 127. Zur Herstellung der Elemente der Nebenniere mache man Zupfpräparate des frischen Organs in einem Tropfen Kochsalzlösung. Die Elemente sind sehr zart, verletzte Zellen deshalb sehr häufig.

Nr. 128. Zum Studium des feineren Baues der Nebenniere werden Stücke (von 1—2 cm Seite) des möglichst frischen Organs in ca. 100 ccm Kleinenberg'scher Pikrinsäure fixirt und nach 12—24 Stunden in ebensoviel allmählich verstärktem Alkohol gehärtet (pag. 14). Die feinen Schnitte werden mit Böhmer'schem Haematoxylin gefärbt (pag. 16) und in Damarfirniss eingeschlossen (pag. 22). (Fig. 145, *B*).

VIII. Geschlechtsorgane.

A. Die männlichen Geschlechtsorgane.

Die Hoden.

Die Hoden (Testes) sind aus verästelten schlauchförmigen Kanälchen, den Hodenkanälchen (Samenkanälchen), bestehende Drüsen, welche von einer bindegewebigen Hülle umgeben werden. Diese Hülle, die Tunica albuginea s. fibrosa (Fig. 146) ist eine derbe Haut, welche das Hodenparenchym rings einschliesst und hinten oben einen dickeren, in das Innere des Hodens vorspringenden Wulst, das Corpus Highmori, entwickelt. Von diesem

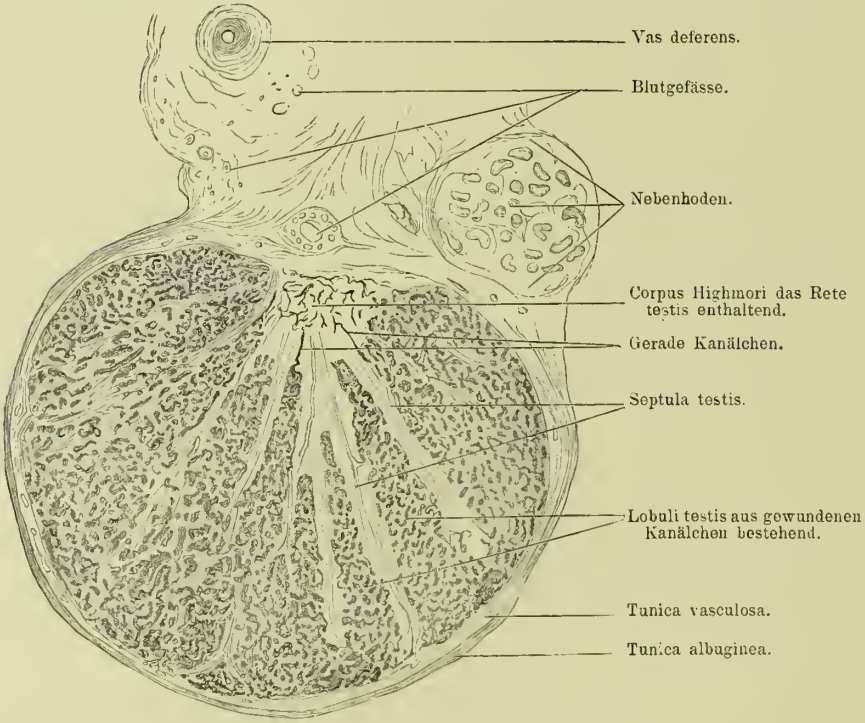

Fig. 146.
Querschnitt des Hodens eines neugeborenen Knaben, 10mal vergrössert. Technik Nr. 129.

entstehen eine Anzahl Blätter, die Septula testis, welche divergirend gegen die Tunica albuginea ziehen und so das Hodenparenchym in pyramidale Läppchen abtheilen, deren Basis gegen die Tunica albuginea, deren Spitze gegen das Corpus Highmori gerichtet ist. Die Tunica albuginea besteht aus strafffaserigem Bindegewebe, welches an seiner freien Oberfläche von einer einfachen Lage platter Epithelzellen[1]) überzogen wird, nach innen aber an eine lockere Bindegewebslage stösst; diese ist die Trägerin vieler

[1]) d. i. das viscerale Blatt der Tunica vaginalis propria.

Gefässe und heisst Tunica vasculosa; sie hängt mit den Septula testis zusammen. Das aus derbem Bindegewebe aufgebaute Corpus Highmori schliesst ein aus vielfach mit einander anastomosirenden Kanälen gebildetes Netzwerk, das Rete testis (Rete vasculosum Halleri) in sich. Die Septula testis bestehen aus Bindegewebsbündeln, welche mit dem die einzelnen Hodenkanälchen umstrickenden Bindegewebe zusammenhängen. Dieses „interstitielle" Bindegewebe ist reich an zelligen Elementen, die theils in Form platter Bindegewebszellen, theils als rundliche, Pigment- oder Fettkörnchen führende Zellen (sog. „Zwischenzellen") auftreten.

Die Hodenkanälchen zerfallen während ihres Verlaufes in drei Abschnitte: sie beginnen 1. als Tubuli contorti, werden dann 2. zu Tubuli recti, welche sich 3. in das Rete testis fortsetzen. Die Tubuli contorti sind drehrunde, ca. 140 μ dicke Röhrchen, über deren Anfang man noch nicht hinreichend orientirt ist; wahrscheinlich hängen sie an der Peripherie unter der Tunica vasculosa mit einander vielfach zusammen und bilden so ein Netzwerk[1]), aus welchem zahlreiche Kanälchen abbiegen und unter vielfachen Windungen gegen das Corpus Highmori ziehen. Während dieses Verlaufes tritt eine Verminderung der Zahl der Kanälchen ein, indem dieselben fortgesetzt unter spitzem Winkel sich miteinander vereinigen. Nicht weit vom Corpus Highmori entfernt gehen die gewundenen Kanälchen in die Tubuli recti über (Fig. 146), welche bedeutend verschmälert, 20—25 μ dick, nach kurzem Verlaufe in das Corpus Highmori eindringen und hier das Rete testis bilden, dessen Kanäle 24—180 μ messen.

Die Wandung der Tubuli contorti besteht von aussen nach innen gezählt 1. aus einer mehrfachen Lage platter Bindegewebszellen, 2. einer feinen Membrana propria, 3. aus geschichteten Drüsenzellen, welche je nach dem Funktionszustande ein sehr verschiedenes Aussehen darbieten.

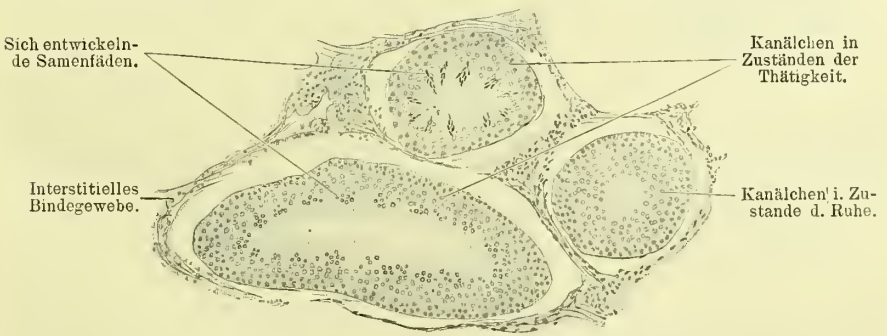

Fig. 147.

Aus einem Querschnitte eines Stierhodens, 50mal vergr. Das Drüsenepithel hat sich durch Fixirung und Härtung etwas zurückgezogen, so dass zwischen ihm und dem interstitiellen Bindegewebe Lücken entstanden sind. Technik Nr. 130.

In einem Falle („Zustand der Ruhe") erscheinen die Kanälchen ausgekleidet von einer mehrfachen Schicht rundlicher Drüsenzellen, deren Kerne

[1]) Auch blinde Enden der Samenkanälchen sind beobachtet worden.

bald mehr bald minder intensiv sich färben (Fig. 147). In den anderen Fällen („Zustände der Thätigkeit") sind die rundlichen Zellen zu meist radiär zum Lumen gerichteten Säulen geordnet, welche durch ebenfalls radiär gestellte eigenthümliche Bildungen auseinander gehalten werden (Fig. 148). Dem Lumen am nächsten liegen die (an verschiedenen Durchschnitten) in verschiedenen Stadien der Entwickelung begriffenen Samenfäden. Man kann

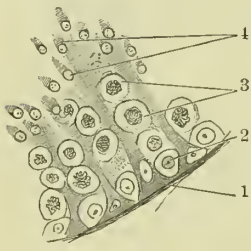

	1. Deutung.	2. Deutung.	3. Deutung.
4	Fingerförmige Fortsätze.	Spermatiden.	Samenbildner.
3	Indifferente Zellen.	Spermatozyten.	Samenzellen.
2	Samenbildende Zelle.	Spermatogonie.	Stammzelle.
1	Spermatoblast.	Protoplasmarest.	Fusszelle.

Fig. 148.

Stück eines Durchschnittes eines Samenkanälchens eines Stieres, 240mal vergrössert. Technik Nr. 131.

an den Kanälchen alle Uebergänge vom Ruhestande bis zum letzten Stadium der Thätigkeit auffinden.

Die hier geschilderten Bilder haben die mannigfachste Deutung erfahren, eine Einigung ist bis jetzt noch nicht erzielt, in drei Lager sind die Meinungen getheilt.

Nach der einen Ansicht sind die Zellen der Samenkanälchen zweierlei Natur: „samenbildende Zellen" und „indifferente Zellen". Die ersteren sind ursprünglich polygonale, der Membrana propria aufsitzende Zellen, welche alsbald zu kolbigen Gebilden heranwachsen; ihr Kern lässt durch successive Theilung mehrere (bis 10) Kerne entstehen, von denen der eine an der Basis der Zelle liegen bleibt, während die anderen im kolbigen Ende gelegen sind. Nun wächst der Kolben in fingerförmige Fortsätze aus, deren jeder einen allmählich zum Kopfe eines Samenfadens sich umgestaltenden Kern enthält. Solche Zellen heissen dann „Spermatoblasten" (Fig. 148). Schliesslich trennen sich die fingerförmigen Fortsätze vom Basaltheil der Zelle, sowie von einander, das Protoplasma des Fortsatzes wird zum Schwanz (und Mittelstück) des nun frei gewordenen Samenfadens. Die „indifferenten Zellen" haben mit der Samenbildung direkt nichts zu thun; sie stellen nur ein die samenbildenden Zellen einhüllendes Epithellager dar [1]). Diese Ansicht hat nur mehr wenige Verfechter; frühere An-

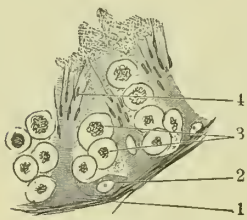

Fig. 149.

Stück eines Durchschnittes eines Samenkanälchens eines Stieres, 240mal vergr. Bezeichnung wie in Fig. 148. Etwas späteres Stadium. Die Spermatiden (resp. Samenbildner) haben sich zu Samenfäden umgebildet. Technik Nr. 131.

[1]) Es muss hier bemerkt werden, dass diese Auffassung keineswegs von all denen getheilt wird, welche die Doppelnatur der Drüsenzellen der Samenkanälchen anerkennen. In direktem Gegensatze zu dem oben Geschilderten werden vielmehr von einzelnen

hänger derselben haben sich jetzt zu Gunsten der dritten Deutung ausgesprochen.

Nach der anderen Ansicht giebt es nur einerlei Art von Drüsenzellen des Hodens: es sind dies durch successive Theilung je einer an der Peripheri gelegenen Zelle, der „Stammzelle", („Spermatogonie") hervorgegangene runde, mit dunkelen Kernen versehene Zellen, Tochterzellen („Spermatocyten"), welche in radiär zum Lumen gestellten Reihen angeordnet sind; die letzte (dem Lumen am nächsten liegende) Generation von Zellen („Spermatiden") wird zu Samenfäden („Spermatosomen"), indem der Kern jeder Spermatide zum Kopfe, ein kleiner Theil des Protoplasma zum Schwanze des Samenfadens wird. Der grösste Theil des Protoplasma der Spermatiden bleibt unverbraucht zurück; diese Reste fliessen zusammen und bilden jenes ästige Gebilde, welches nach der erst erwähnten Ansicht als „Spermatoblast" gedeutet worden war. In dieser Protoplasmamasse liegen die jungen Samenfäden eingebettet (Fig. 149). Der Kern der „Spermatoblasten" wird als ein nicht zur Samenbildung verwendeter Kern einer Drüsenzelle angesehen [1]).

Eine dritte Ansicht erkennt zweierlei Zellenarten in den Samenkanälchen an, lässt aber beide an der Bildung der Samenfäden betheiligt sein und zwar in der Weise, dass die aus den runden Zellen hervorgegangenen Samenfäden sich mit den verästelten Bildungen (den „Spermatoblasten", die hier „Fusszellen" genannt werden) verbinden („kopuliren") und von diesen Ernährungsmaterial empfangen.

Die Wandung der Tubuli recti besteht aus einer Membrana propria und nach Innen von dieser aus einer einfachen Lage niedriger Cylinderzellen.

Die Kanäle des Rete testis werden von einer einfachen Lage platter Epithelzellen ausgekleidet.

Die Arterien des Hodens sinde Aeste der A. spermatica interna, welche theils vom Corpus Highmori, theils von der Tunica vasculosa in die Septula testis eindringen und sich von hier aus in ein die Hodenkanälchen umspinnendes Kapillarnetz auflösen. Die daraus entspringenden Venen verlaufen mit den Arterien. Die Lymphgefässe bilden ein unter der Tunica albuginea gelegenes Netzwerk, welches mit den die Samenkanälchen umstrickenden Lymphkapillaren in Zusammenhang steht. Ueber die Nerven ist nichts Näheres bekannt.

Autoren die „indifferenten Zellen" (hier „runde Hodenzellen" genannt) als die eigentlichen Samenbildner angesprochen, während den „Spermatoblasten" nur die Rolle von Stützzellen zugetheilt wird.

[1]) Beide Ansichten stimmen hinsichtlich der Bildung des Samenfadens (Kern = Kopf, Protoplasma = Mittelstück und Schwanz) mit einander überein; doch bestehen auch hierin noch andere Meinungen, indem die Samenfäden von anderer Seite als reine alleinige Kernabkömmlinge, von dritter Seite sogar als reine Produkte des Protoplasma (?) angesehen werden.

Der Samen.

Das Sekret der Hoden, der Samen (Sperma) besteht fast allein aus den Samenfäden (Spermatofila) (Spermatosomen), stecknadelähnlichen Gebilden, an denen wir Kopf und Schwanz unterscheiden (Fig. 150). Beim Menschen ist der Kopf 3–5 μ lang, 2–3 μ breit, abgeplattet, von der Seite gesehen birnförmig, das spitze Ende nach vorn gerichtet, von der Fläche gesehen dagegen oval, vorn abgerundet. Der Schwanz zeigt bei sehr starken Vergrösserungen einen seine ganze Länge durchsetzenden Faden, den Achsenfaden, der aus feinen Fibrillen zusammengesetzt ist. Man unterscheidet am Schwanze verschiedene Abschnitte: zunächst dem Kopfe liegt das drehrunde Verbindungsstück („Mittelstück"), welches 6 μ lang und 1 μ breit ist; dann folgt das 40—60 μ lange, sich nach hinten allmählich verschmälernde Hauptstück. Die Spitze des Schwanzes, das Endstück, wird durch den etwa 10 μ frei hervorragenden Achsenfaden gebildet[1]). Die Samenfäden sind (wahrscheinlich wegen ihres Kalkgehaltes) durch ihre grosse Widerstandsfähigkeit ausgezeichnet. Die schlängelnden Bewegungen der Samenfäden kommen nur dem Schwanze zu, welcher den Kopf vor sich her schiebt; sie fehlen meist im reinen Sekret des Hodens und stellen sich erst ein bei Verdünnung des Samens, wie es bei der Entleerung auf natürlichem Wege durch Beimengung des Sekretes der Samenleiterampullen, der Samenbläschen, der Prostata und der Cowper'schen Drüsen geschieht. In dieser Flüssigkeitsmischung erhält sich die Bewegung selbst noch einige Zeit nach dem Tode (24—48 Stunden), wie auch längere Zeit im Sekrete der weiblichen Genitalien. Wasser sistirt die Bewegung, welche jedoch durch Zusatz mässig konzentrirter, alkalisch reagirender thierischer Flüssigkeiten auf's Neue angefacht werden kann; überhaupt sind die genannten Flüssigkeiten, ferner 1 %ige Kochsalzlösung, den Bewegungen der Samenfäden günstig, während Säuren und Metallsalze die Bewegung aufheben. Bewegungslose Samenfäden sind häufig ösenartig eingerollt (Fig. 150, 3).

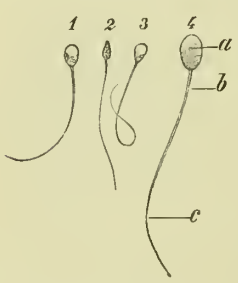

Fig. 150.

1. 2. 3. Samenfäden des Menschen, 560mal vergr. 1. Von der Fläche, 2. von der Kante gesehen. 3. Oesenartig eingerollter Samenfaden. 4. Samenfaden des Stieres. *a* Kopf, *b* Verbindungsstück, *c* Hauptstück. Das Endstück, sowie die Grenzen dieser Theile sind bei dieser Vergrösserung noch nicht wahrzunehmen. Technik Nr. 133.

Die ableitenden Samenwege.

Die ableitenden Samenwege werden gebildet durch den Nebenhoden, (Epididymis), den Samenleiter, (Vas deferens), das Samenbläschen und den

[1]) Auf die verschiedenen Formen der Thiersamenfäden kann hier nicht eingegangen werden. Ein bei Vögeln und geschwänzten Amphibien zuerst entdeckter Spiralfaden, der durch eine glashelle Membran mit dem Achsenfaden verbunden ist, ist zwar auch bei einzelnen Säugethieren, z. B. bei der Ratte, gefunden worden, konnte aber beim Menschen bis jetzt noch nicht mit Sicherheit nachgewiesen werden.

Ductus ejaculatorius[1]). Aus dem oberen Ende des Rete testis treten 7 bis 15 Vasa efferentia testis hervor, die immer stärker sich schlängelnd ebenso viele konische Läppchen, Coni vasculosi, bilden. Die Summe der Coni stellt den Kopf des Nebenhodens dar. Aus der Vereinigung der Vasa efferentia geht das Vas epididymidis hervor, welches, vielfach gewunden, Körper und Schwanz des Nebenhodens bildet und sich in das Vas deferens fortsetzt. Die Vasa efferentia bestehen zu Innerst aus einem geschichteten cylindrischen Flimmerepithel, dem eine streifige Membrana propria und eine aus mehreren Lagen glatter Muskeln gebildete Ringfaserlage aufliegt. Ebenso ist das Vas epididymidis beschaffen, dessen Windungen durch lockeres, blutgefässreiches Bindegewebe zusammengehalten werden; gegen den Samenleiter zu verdickt sich die Ringmuskellage. Der Samenleiter besteht aus einem nicht flimmernden Cylinderepithel (Fig. 152), einer in Tunica propria und Submucosa geschiedenen Bindegewebslage, ferner aus einer inneren Ringlage und einer äusseren Längslage glatter Muskelfasern. Im Anfangstheile des Samenleiters findet sich in der Submucosa auch eine dünne Schicht longitudinaler glatter Muskelfasern. Der Endtheil des Samenleiters schwillt zur Ampulla an, deren Wandungen nur dünner sind, sonst aber einen ähnlichen Bau zeigen. In der Schleimhaut der Ampulle finden sich verzweigte Drüsenschläuche; das aus Cylinderzellen bestehende Epithel enthält zahlreiche Pigmentkörnchen. Ebenso sind die Samenblasen gebaut. Die Ductus ejaculatorii bestehen aus einer einfachen Lage Cylinderepithels und dünnen, inneren cirkulären und äusseren longitudinalen Lagen glatter Muskelfasern.

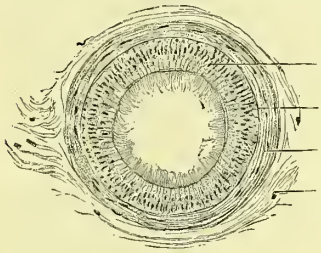

Fig. 151.
Querschnitt des Vas epididymidis vom Menschen, 80mal vergrössert. Technik Nr. 136.

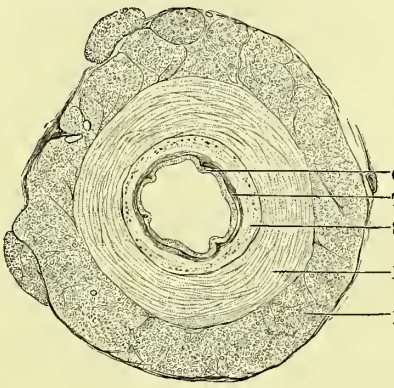

Fig. 152.
Querschnitt des Anfangstheiles des Samenleiters vom Menschen, 20mal vergrössert. Die querdurchschnittenen Längsmuskeln der Submucosa sind als kleine Ringe und Punkte zu sehen. Technik Nr. 136.

Das zwischen den Elementen des Samenstranges gelegene Organ von Giraldès (Paradidymis) ist ebenso wie das Vas aberrans Halleri

[1]) Tubuli recti und Rete testis gehören auch zu den ableitenden Samenwegen, sind aber wegen des innigen Anschlusses an die Drüse mit dieser beschrieben worden.

ein Rest der (embryonalen) Urniere. Beide bestehen aus einem mit kubischem Flimmerepithel ausgekleideten Kanälchen, welches von blutgefässhaltigem Bindegewebe umhüllt wird. Die „ungestielte Hydatide“ (Morgagni'sche H.) ist ein mit einem kurzen Stiele versehenes, aus gefässreichem Bindegewebe aufgebautes, solides Läppchen, welches von flimmerndem Cylinderepithel überzogen wird. Der Stiel enthält ein mit Cylinderepithel ausgekleidetes Kanälchen. Die Bedeutung dieses Gebildes ist noch nicht klargestellt, es wird von den einen Autoren mit der Tube, von anderen mit dem Ovarium (daher „Ovarium masculinum“) verglichen.

Die inkonstante gestielte Hydatide ist ein mit kubischen Zellen ausgekleidetes, klare Flüssigkeit enthaltendes Bläschen.

Anhangsdrüsen der männlichen Geschlechtsorgane.

Die Prostata besteht zum kleineren Theile aus Drüsensubstanz, zum grösseren Theile aus glatten Muskelfasern. Die Drüsensubstanz setzt sich zusammen aus 30—50 verästelten tubulösen Einzeldrüsen, welche durch ihren lockeren Bau ausgezeichnet sind. Die Drüsen münden mit zwei grösseren und einer Anzahl kleinerer Ausführungsgänge in die Harnröhre. Die Drüsenzellen sind niedrige Cylinderzellen, welche in einfacher Lage die Röhrchen auskleiden. In den grösseren Ausführungsgängen ist Uebergangsepithel (pag. 182), wie in der Pars prostatica urethrae, vorhanden. In den Endstücken finden sich bei älteren Leuten die sog. Prostatasteine, runde, bis 0,7 mm grosse, geschichtete Sekretklumpen. Die glatten Muskelfasern, welche überall in grosser Menge zwischen den Drüsenläppchen gelegen sind, verdicken sich gegen die Harnröhre zu einer stärkeren Ringmuskellage (M. sphincter vesicae intern.); auch an der äusseren Oberfläche der Prostata finden sich reichlich glatte Muskelfasern, die an Bündel quergestreifter Muskelfasern (M. sphincter vesicae extern., d. i. ein Theil des M. transversus perin. prof.) angrenzen. Die Prostata ist mit vielen Blutgefässen versehen; über Nerven ist nichts Näheres bekannt.

Die Cowper'schen Drüsen sind tubulöse zusammengesetzte Drüsen, deren weite Röhrchen mit einer einfachen Schicht heller Cylinderzellen, deren Ausführungsgänge mit 2—3 Schichten kubischer Zellen ausgekleidet sind.

Der Penis.

Der Penis besteht aus drei cylindrischen Schwellkörpern: den beiden Corpora cavernosa penis und dem Corpus cavernosum urethrae, welche von Fascie und Haut eingehüllt werden.

Das Corpus cavernosum penis besteht aus einer Tunica albuginea und einem Schwammgewebe. Die Tunica albuginea ist eine feste, durchschnittlich 1 mm dicke, bindegewebige, mit vielen feinen elastischen Fasern untermischte Haut, an der eine äussere Längslage und eine innere Ringlage zu unterscheiden ist. Das Schwammgewebe wird durch Bündel glatter Muskelfasern enthaltende Bindegewebsbalken und -blätter hergestellt,

die vielfach mit einander zusammenhängend ein Netzwerk bilden, dessen Lücken mit einer einfachen Lage platter Epithelzellen ausgekleidet werden. Diese Lücken sind mit venösem Blute erfüllt. Die dickwandigen Arterien gehen theils in Kapillaren über, theils münden sie direkt in das tiefere Rindennetz. Die Kapillaren bilden ein unter der Tunica albuginea gelegenes Netz, das oberflächliche (feine) Rindennetz, welches mit einem mehrschichtigen Netze weiterer venöser Gefässe, dem tiefen (groben) Rindennetze, zusammenhängt. Letzteres ist in den oberflächlichen Schichten des Schwammgewebes gelegen und geht allmählich in die venösen Räume des Schwammgewebes über. Die sogen. Rankenarterien (A. helicinae) sind in dünnen Bindegewebssträngen gelagerte Aestchen, welche bei kollabirtem Gliede schlingenförmig umgebogen sind und bei unvollkommener Injektion blind zu endigen scheinen. Die das Blut aus den Corpora cavernosa penis zurückführenden Venen (Venae emissariae) entstehen theils aus dem groben Rindennetze, theils aus der Tiefe des Schwammgewebes. Sie münden, nachdem sie die Tunica albugin. durchbohrt haben, in die Vena dorsalis penis.

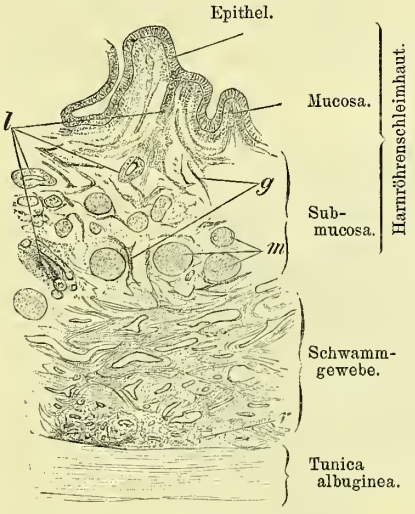

Fig. 153.

Stück eines Querschnittes der Pars cavernosa urethrae des Menschen, 20mal vergr. *l* Littre'sche Drüsen (pag. 184). Der unterste Strich deutet auf den Drüsenkörper, die oberen auf Stücke des Ausführungsganges. *g* Blutgefässe. *m* Querschnitt von Längsmuskelfasern. *r* Oberflächliches Rindennetz. Technik Nr. 125.

Das Corpus cavernosum urethrae besteht aus zwei differenten Abschnitten; die centrale Partie wird durch ein Netz der ansehnlich entwickelten Venen der Submucosa der Harnröhrenschleimhaut gebildet; die peripherische Partie gleicht im Baue dem Corpus cavernosum penis, nur fehlt hier eine direkte Kommunikation der Arterien mit den Venenräumen. Die Glans penis besteht nur aus vielfach gewundenen Venen, die durch ein sehr ansehnlich entwickeltes Bindegewebe, dem Träger der feinen Arterien, sowie der Kapillaren, zusammengehalten werden.

B. Die weiblichen Geschlechtsorgane.

Die Eierstöcke.

Die Eierstöcke bestehen aus Bindegewebe und Drüsensubstanz. Das derbe Bindegewebe, Stroma ovarii, ist in verschiedenen Schichten angeordnet; zu äusserst liegt 1. die Tunica albuginea (Fig. 154, 2), eine aus zwei oder mehr in sich kreuzenden Richtungen verlaufenden Bindegewebslamellen zusammengesetzte Bildung, welche ganz allmählich 2. in die

Rindensubstanz (Fig. 154, 3—5) übergeht; diese schliesst die Drüsensubstanz in sich und hängt 3. mit der Marksubstanz (6) zusammen, welche die Trägerin zahlreicher, geschlängelter, von Zügen glatter Muskelfasern begleiteter Gefässe ist. Die Drüsensubstanz wird gebildet durch zahlreiche (beim Menschen ca. 36,000) kugelige Epithelsäckchen, die Eifollikel, deren jedes ein Ei einschliesst. Die meisten Follikel sind mikroskopisch klein (40 μ) und bilden in den äusseren Schichten der Rindensubstanz liegend eine bogenförmige Zone (Fig. 154, 3), die nur am Hilus des Eierstockes, der Eintrittsstelle der Gefässe, fehlt. Die grösseren Follikel liegen

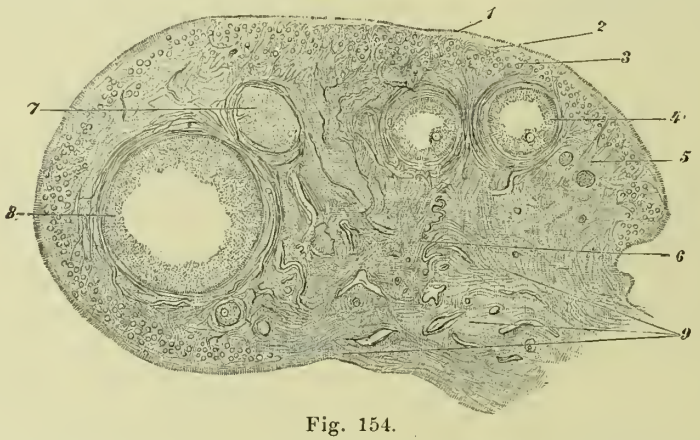

Fig. 154.

Querschnitt des Ovarium eines 8 Jahre alten Mädchens, 10 mal vergrössert. 1. Keimepithel. 2. Tunica albuginea, noch schwach entwickelt. 3. Aeusserste Zone der Rindensubstanz, zahlreiche kleine Follikel enthaltend. 4. Grösserer Follikel. 5. Innerer Abschnitt der Rindensubstanz. 6. Marksubstanz mit zahlreichen geschlängelten Arterien. 7. Peripherisch angeschnittener Follikel. 8. Grosser Follikel, dessen Cumulus ovigerus vom Schnitte nicht getroffen ist. 9. Hilus ovarii, weite Venen enthaltend. Technik Nr. 138.

etwas tiefer. Die grössten, mit unbewaffnetem Auge leicht wahrnehmbaren Follikel reichen im höchsten Grade der Ausbildung von der Marksubstanz bis zur Tunica albuginea. Die Oberfläche des Eierstockes ist vom Keimepithel (Fig. 134, 1) d. i. einer einfachen Lage sehr kleiner, kurzcylindrischer Zellen überzogen.

Nur die erste Entwickelung der Eier vollzieht sich in embryonaler Zeit; die weitere Ausbildung der Eier bis zur vollendeten Reife ist in jedem zeugungsfähigen Ovarium in allen Stadien zu beobachten. In der Foetalperiode und selbst noch nach der Geburt findet man zwischen den Cylinderzellen des Keimepithels grössere mit Kern und Kernkörperchen versehene, rundliche Zellen, die Primordialeier (Fig. 155), die durch besondere Ausbildung einzelner Zellen des Keimepithels entstanden sind. Im Verlaufe der Entwickelung wachsen Gruppen von Cylinderzellen, welche mehrere Primordialeier einschliessen, in das Ovarialstroma hinein. Diese Gruppen heissen Eiballen. Indem sich nun jedes Ei mit kleinen Zellen umgiebt und sich von den übrigen Eiern abschnürt, entsteht ein kugeliger Körper, der Primärfollikel, der somit aus dem Ei und den dieses einschliessenden Epithelzellen, dem sog. Follikelepithel, besteht. Soweit sind es vorzugsweise foetale Vor-

gänge. Nun werden die Follikelepithelzellen erst höher (Fig. 156, 2), dann mehrschichtig, das Ei wird grösser, gewinnt eine excentrische Lage und erhält eine allmählich sich verdickende, fein radiär gestreifte Randschicht, die Zona pellucida (Oolemma). Mit der Vergrösserung des Eies vollzieht sich auch eine Sonderung seines Protoplasma; der grösste Theil desselben verwandelt sich in eine krümeliche Masse, das Deutoplasma, von dem ursprünglichen Protoplasma, dem „Eiprotoplasma", bleibt nur eine um den excentrisch gelegenen Kern befindliche Zone, sowie eine die Oberfläche des Eies überziehende schmale Schicht erhalten. Deutoplasma und Eiprotoplasma nennen wir zusammen Dotter, den Kern Keimbläschen (Vesicula germinativa), das Kernkörperchen Keimfleck (Macula germinativa). An letzterem sind amoeboide Bewegungen beobachtet worden. Zwischen Dotter und Zona pellucida befindet sich ein schmaler 1,3 μ breiter Spalt, der perivitelline Spaltraum.

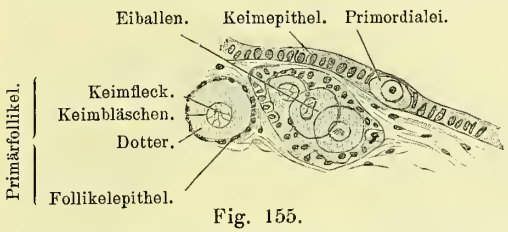

Fig. 155.

Aus einem senkrechten Durchschnitte des Eierstockes eines vier Wochen alten Mädchens, 240 mal vergr. Das Primordialei hat einen grossen Kern mit Kernkörperchen. Der Eiballen enthält drei Eier, umgeben von Cylinderzellen. Technik Nr. 138.

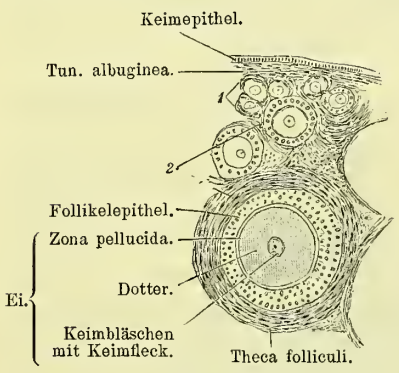

Fig. 156.

Aus einem Durchschnitte durch die Rinde eines Kaninchenei erstockes, 90 mal vergr. 1. Primärfollikel. 2. Follikel mit einschichtigem Cylinderepithel. Technik Nr. 138.

Nun wächst der Follikel weiter; unter fortwährender Vermehrung der Follikelepithelzellen entsteht zwischen ihnen eine Lücke, die von einer wässerigen Flüssigkeit, dem Liquor folliculi, ausgefüllt wird. Der Liquor ist theils ein Transsudat aus den den Follikel umspinnenden Blutgefässen, theils ist er durch Verflüssigung einzelner Follikelepithelzellen entstanden; er erfährt eine immer fortschreitende Vermehrung, so dass der Follikel bald ein mit Flüssigkeit erfülltes Bläschen, den Graaf'schen Follikel, dessen Durchmesser 0,5 — 5 mm beträgt, darstellt. Um grössere Follikel ordnet sich das Bindegewebe des Stroma zu kreisförmigen Zügen, die wir Theca folliculi (Fig. 156) nennen. Der Graaf'sche Follikel besteht somit 1. aus einer bindegewebigen Hülle, der Theca folliculi, welche zwei Schichten, a) eine äussere, faserige Tunica fibrosa (Fig. 157) und b) eine innere, an Zellen und Blutgefässen reiche Tunica propria unterscheiden lässt; 2. aus dem mehrschichtigen Follikelepithel, das sich beim Zerzupfen frischer Follikel in grossen Fetzen darstellen lässt und seit langer Zeit als Membrana granulosa bekannt ist. Eine verdickte Stelle des Follikelepithels, der Cumulus ovigerus (Discus proligerus), schliesst das Ei ein;

die der Zona pellucida zunächst liegenden Epithelzellen sind radiär zum Ei gestellt und bilden die Corona radiata (Fig. 158). Der grösste Theil des Binnenraumes des Follikels wird vom Liquor folliculi eingenommen.

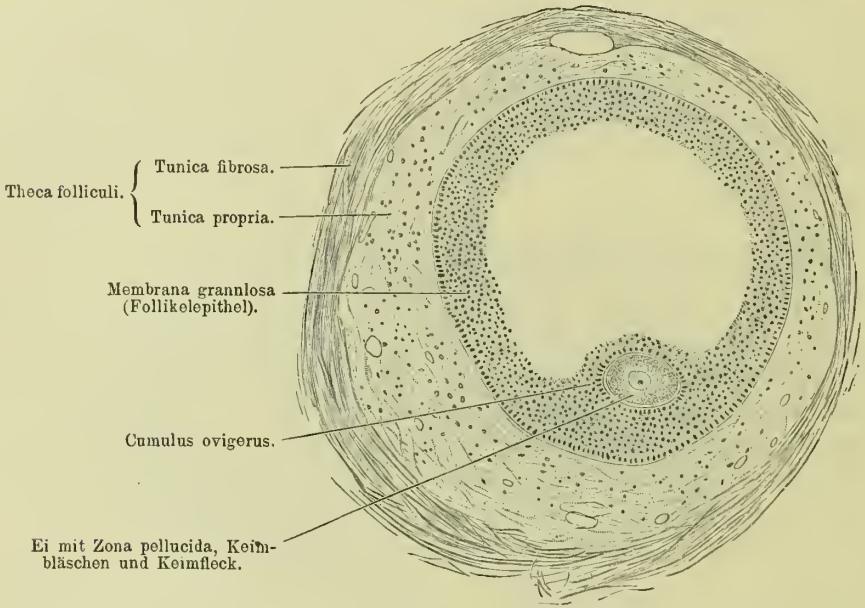

Fig. 157.

Durchschnitt eines Graaf'schen Follikels eines 8jährigen Mädchens, 90mal vergr. Der helle Raum in der Mitte enthielt den Liquor folliculi. Technik Nr. 138.

Hat der Graaf'sche Follikel seine völlige Reife erreicht, so platzt er an der der Eierstockoberfläche zugekehrten Seite, die schon vorher durch Vor-

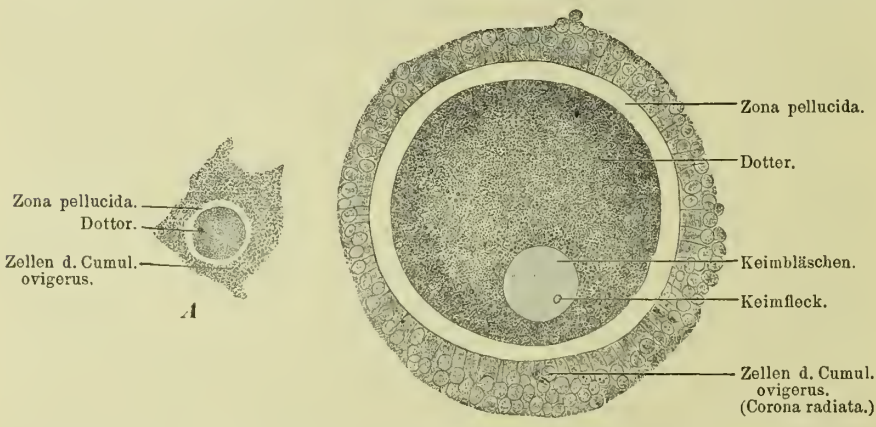

Fig. 158. *B*

Ei aus einem Graaf'schen Follikel der Kuh. *A* 50mal, *B* 240mal vergrössert. Die Streifung der Zona und der perivitelline Spaltraum sind in der Zeichnung nicht wiedergegeben. Technik Nr. 139.

wölbung und starke Verdünnung kenntlich war; das Ei gelangt in die Beckenhöhle, der leere Follikel bildet sich zum gelben Körper (Corpus luteum) zurück. Erfolgt keine Befruchtung des ausgestossenen Eies, so verschwindet das Corpus

luteum nach wenigen Wochen; wir nennen solche Gebilde falsche gelbe Körper; tritt dagegen Schwangerschaft ein, so entwickelt sich der geborstene Follikel zum wahren gelben Körper, der einen Durchmesser von ca. 1 cm besitzt und sich Jahre lang erhält. Er besteht anfangs aus einer Faserhaut (der ehemaligen Tunica fibrosa) und aus einer gelben Masse, die vorzugsweise durch Wucherung der Zellen der Tunica propria, sowie durch die Reste des verfetteten Follikelepithels entstanden ist und in ihrem Centrum eine mit Blut gefüllte Höhle enthält. Das Blut stammt aus den zerrissenen Gefässen der Tunica propria. Späterhin wird ein Theil der Zellen zu jungem Bindegewebe, das Centrum entfärbt sich und an Stelle des Blutes tritt eine krümelige, zuweilen Haematoidinkrystalle (pag. 115) enthaltende Masse.

Nicht alle Primärfollikel entwickeln sich bis zu völliger Reife. Ein Theil bildet sich zurück; auch Rückbildung grösserer Follikel kommt vor.

Die Arterien des Eierstockes, Aeste der A. spermatica intern. und der A. uterina, treten am Hilus ein, theilen sich in der Marksubstanz und sind durch ihren geschlängelten Verlauf charakterisirt (Fig. 154). Von da verlaufen sie in die Rindensubstanz, wo sie vorzugsweise in der Tunica propria der Follikel ausgebreitete Kapillarnetze speisen. Die Venen bilden am Hilus ovarii einen dichten Plexus. Die zahlreichen Lymphgefässe lassen sich bis zur Tunica propria der Follikel verfolgen. Die sparsamen Nerven dringen bis an die grösseren Follikel vor.

Das Epoophoron (Parovarium) und das Paroophoron sind Reste embryonaler Bildungen. Ersteres, im lateralen Abschnitte des Fledermausflügels am (beim Thiere im) Hilus ovarii gelegen, besteht aus blind endigenden, geschlängelten Kanälchen, die mit flimmernden Cylinderepithelzellen ausgekleidet sind. Das Epoophoron ist ein Rest des Sexualtheiles des Wolff'schen Körpers. Das Paroophoron liegt im medialen Abschnitte des Fledermausflügels und besteht aus verästelten, mit Cylinderzellen ausgekleideten Kanälchen; es stellt einen Rest des Urnierentheiles des Wolff'schen Körpers dar.

Eileiter und Uterus.

Die Wandung des Eileiters, der Tuba Fallopiae, besteht aus drei Häuten: 1. einer Schleimhaut, 2. einer Muskelhaut und 3. einem serösen Ueberzuge. Die Schleimhaut ist in zahlreiche Längsfalten gelegt, so dass der Querschnitt des Eileiterlumens ein sternförmiger ist. Am höchsten sind die Falten in der Eileiterampulle, woselbst dieselben auch durch schräge kleine Falten unter einander verbunden sind. Die dicke Schleimhaut besteht a) aus einer einfachen Schicht flimmernden Cylinderepithels; der Flimmerstrom ist gegen den Uterus gerichtet, b) aus einer an Bindesubstanzzellen reichen Tunica propria, c) aus einer sehr dünnen Muscularis mucosae: glatten längs verlaufenden Muskelfasern und d) aus einer Submucosa, welche durch eine dünne Lage fibrillären Bindegewebes gebildet wird. Die Muskelhaut besteht aus einer inneren dickeren Lage cirkulärer und einer äusseren, nur

dünnen Lage longitudinaler glatter Muskelfasern. Der seröse Ueberzug wird durch eine ansehnliche Lage lockeren Bindegewebes und durch das Bauchfell gebildet. Die Blutgefässe sind besonders in der Schleimhaut reichlich vertreten, woselbst sie ein engmaschiges Kapillarnetz bilden. Die grösseren Venen verlaufen längs den Schleimhautfalten. Die Kenntniss des genaueren Verhaltens der Lymphgefässe und Nerven fehlt noch.

Die Wandung des Uterus besteht, wie diejenige des Eileiters, aus Schleimhaut, Muscularis und Serosa. (Fig. 159). Die 1,5—2 mm dicke Schleimhaut trägt auf ihrer Oberfläche ein einschichtiges flimmerndes Cylinderepithel (*a*); der Flimmerstrom ist gegen den Cervix uteri gerichtet. Die Tunica propria (*b*) besteht aus feinfaserigem, zahlreiche Bindesubstanzzellen und Leukocyten, sowie eine geringe Menge homogener Zwischensubstanz enthaltendem Gewebe und ist die Trägerin vieler einfacher, oder gabelig getheilter Drüsenschläuche (*c*), die aus einer zarten Membrana propria und einer einfachen Lage kurze Flimmerhaare tragender Cylinderzellen bestehen. Das Gewebe der Tunica propria geht unmerklich in das interstitielle Bindegewebe der Muscularis über. Diese besteht aus glatten Muskelfasern, welche, zu Bündeln vereint, in den verschiedensten Richtungen sich durchflechten, so dass eine scharfe Abgrenzung einzelner Lagen nicht möglich ist. Man kann im Allgemeinen drei Schichten unterscheiden: 1) eine innere, Stratum submucosum, aus längsverlaufenden Bündeln zusammengesetzte, 2) eine mittlere, die mächtigste, die vorwiegend aus cirkulären Muskelbündeln besteht und weite Venen enthält (daher „Stratum vasculare“) und 3) eine äussere, theils von cirkulär, theils von längs verlaufenden Bündeln (letztere dicht unter der Serosa) gebildet: „Stratum supravasculare“ (Fig. 159). Die Serosa zeigt keine besonderen Eigenthümlichkeiten.

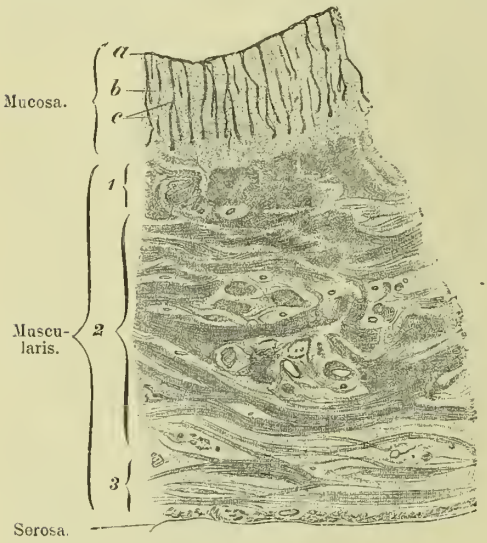

Fig. 159.

Stück eines Querschnittes durch die Mitte des Uterus eines 15jährigen Mädchens, 10mal vergrössert. *a* Epithel, *b* Tunica propria, *c* Drüsen. 1 Stratum submucosum. 2 Str. vasculare. 3 Str. supravasculare. Technik Nr. 142.

Im Cervix uteri ist die Schleimhaut dicker und trägt in den oberen zwei Dritteln Flimmerepithel, während gegen das Orificium uteri extern. Papillen mit geschichtetem Plattenepithel überzogen auftreten. Ausser vereinzelten Schlauchdrüsen kommen noch kurze Schleimdrüsen, sog. Schleimbälge, vor, die durch Retention ihres Sekretes sich zu Cysten, den Ovula

Nabothi, umgestalten können. Die Muscularis zeigt eine deutlich ausgesprochene Schichtung in eine innere und äussere longitudinale und eine mittlere cirkuläre Muskellage.

Die Blutgefässe lösen sich in der Muscularis in Aeste auf, die besonders im Stratum vasculare stark entwickelt sind. Die Endäste treten in die Schleimhaut, wo sie ein die Drüsen umspinnendes Kapillarnetz bilden. Die Lymphgefässe bilden in der Schleimhaut ein weitmaschiges mit blinden Ausläufern versehenes Netzwerk. Von diesem treten durch die Muscularis Stämmchen, welche mit einem dichten subserösen Netze grösserer Lymphgefässe zusammenhängen. Die theils markhaltigen, theils marklosen Nerven verästeln sich in der Muscularis. Ihr Verhalten zur Schleimhaut ist unbekannt.

Zur Zeit der Menstruation wird die Schleimhaut dicker (bis 6 mm) in Folge von Vermehrung der homogenen Zwischensubstanz, sowie der Leukocyten. Die Drüsen werden ebenfalls länger. Die Blutgefässe der Uterusschleimhaut, aus denen vorzugsweise das Menstrualblut stammt, sind erweitert. Das Epithel wird grossentheils abgestossen (aber nicht in grösseren Fetzen). Die Veränderungen in der Schwangerschaft beruhen neben einer Verdickung der Schleimhaut auf einer Zunahme der Muscularis, welche durch bedeutende Vergrösserung der vorhandenen Muskelfasern (pag. 42) und Bildung neuer Muskelfasern erfolgt.

Scheide und äussere weibliche Genitalien.

Die Scheide, Vagina, wird gebildet durch eine Schleimhaut, eine Muskelhaut und eine Faserhaut. Die Schleimhaut besteht: 1. aus einem geschichteten Plattenepithel, 2. einer papillentragenden Tunica propria, die, von einem Geflechte feiner Bindegewebsbündel aufgebaut, spärliche elastische Fasern, sowie Leukocyten in wechselnder Menge enthält. Letztere treten zuweilen in Form von Solitärknötchen auf; in diesem Falle findet man an der betreffenden Stelle zahlreiche Leukocyten auf der Durchwanderung durch das Epithel begriffen. Die tiefste Schicht der Schleimhaut wird hergestellt: 3. durch eine Submucosa, welche aus lockeren Bindegewebsbündeln und starken elastischen Fasern zusammengesetzt ist. Drüsen fehlen der Scheidenschleimhaut. Die Muskelhaut wird von einer inneren cirkulären und äusseren longitudinalen Schicht glatter Muskeln gebildet. Die äussere Faserhaut ist ein festes, mit elastischen Fasern reichlich versehenes Bindegewebe. Blutgefässe und Lymphgefässe sind in Tunica propria und Submucosa zu flächenhaft ausgebreiteten Netzen angeordnet. Zwischen den Bündeln der Muskelhaut liegt ein dichtes Netz weiter Venen. Die Nerven bilden in der äusseren Faserhaut ein mit vielen kleineren Ganglien besetztes Geflecht. Der weitere Verlauf ist unbekannt.

Die Schleimhaut der äusseren weiblichen Genitalien ist insofern von der Scheidenschleimhaut verschieden, als in der Umgebung der

Clitoris und der Harnröhrenmündung zahlreiche 0,5—3 mm grosse Schleimdrüsen und an den Labia minora Talgdrüsen (von 0,2—2,0 mm Grösse) ohne Haarbälge sich finden. Die Clitoris wiederholt im Kleinen den Bau des Penis; an der Glans clitoridis kommen Tastkörperchen, sowie Endkolben vor. Die Bartholinischen Drüsen gleichen den Cowper'schen Drüsen des Mannes. Die Labia majora sind wie die äussere Haut gebaut.

Der saure Vaginalschleim enthält abgestossene Plattenepithelzellen und Leukocyten, sowie nicht selten ein Infusorium, Trichomonas vaginalis.

TECHNIK.

Nr. 129. Zu Uebersichtspräparaten des Hodens schneide man den Hoden und Nebenhoden neugeborener Knaben [1]) quer durch [2]), fixire die beiden Stücke in ca. 50 ccm Kleinenberg'scher Pikrinsäure (pag. 13) und härte sie in ca. 30 ccm allmählich verstärktem Alkohol (pag. 14). Dicke, vollständige Querschnitte färbe man mit verdünntem Karmin (pag. 17) und mit Böhmer'schem Haematoxylin (pag. 16) und konservire sie in Damarfirniss (pag. 22). Zu betrachten mit Lupe oder mit ganz schwachen Vergrösserungen (Fig. 146).

Nr. 130. Für den feineren Bau der Hodenkanälchen fixire man Stückchen (von ca. 2 cm Seite) des frisch aus dem Schlachthause bezogenen Stierhodens in ca. 200 ccm Müller'scher Flüssigkeit (pag. 13) und härte sie nach ca. 14 Tagen in ca. 50 ccm allmählich verstärktem Alkohol (pag. 14). Möglichst feine Schnitte sind mit Böhmer'schem Haematoxylin zu färben (pag. 16) und in Damarfirniss zu konserviren (pag. 22). Schon bei schwachen Vergrösserungen (50 mal) kann man die Kanälchen im Zustande der Thätigkeit von den ruhenden Kanälchen unterscheiden. Die thätigen Kanälchen erkennt man an den sich intensiv blau färbenden Köpfen der jungen Spermatofilen (Fig. 147). Die Kerne der peripherischen Zellen sind oft etwas dunkler gefärbt, als diejenigen der dem Lumen näher liegenden Zellen.

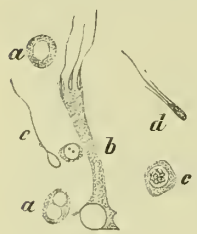

Fig. 160.
Isolirte Elemente des Stierhodens. *a* Spermatogonien, *b* „Spermatoblast", *c* Spermatocyten, *d* unfertiger, *e* fertiger Samenfaden. 240mal vergrössert.

Nr. 131. Zur Demonstration der „Spermatoblasten" fixire man Stückchen (von 5 mm Seite) des lebenswarmen Stierhodens in ca. 10 ccm Chromosmium-Essigsäure (pag. 13), wasche nach 1—2 Tagen die Stücke 1 Stunde lang in (womöglich fliessendem) Wasser aus und härte sie in ca. 20 ccm allmählich verstärktem Alkohol (pag. 14). Sehr feine Schnitte färbe man mit Saffranin (pag. 18) und konservire sie in Damarfirniss (pag. 22). Gute Bilder sind am besten an längs durchschnittenen Kanälchen zu finden (Fig. 148).

Nr. 132. Zur Isolation der Hodenelemente lege man ca. 1 ccm grosse Stückchen des frischen Stierhodens in ca. 20 ccm Ranvier's Alkohol (pag. 10) und zerzupfe nach 5—6 Stunden in einem Tropfen desselben Alkohols den

[1]) Hoden von Kaninchen, Katzen und Hunden haben das Corpus Highmori nicht am Rande, sondern in der Mitte des Hodens.

[2]) Unangeschnittene Hoden lassen sich wegen der festen Tunica albuginea nicht hinreichend härten.

Inhalt der Kanälchen. Färben mit Pikrokarmin unter dem Deckglase (pag. 25) und konserviren in verdünntem Glycerin. Man versäume nicht, mehrere Präparate von verschiedenen Stellen anzufertigen. Man erhält dann Bilder, wie sie umstehende Figur 160 zeigt.

Nr. 133. Elemente des Samens. Man bringe einen Tropfen von der aus der Schnittfläche eines frischen Nebenhodens [1]) hervortretenden milchweissen Flüssigkeit auf einen reinen Objektträger, setze einen Tropfen Kochsalzlösung zu, lege ein Deckglas auf und betrachte mit starken Vergrösserungen. Nach einiger Zeit lasse man einen Tropfen destillirtes Wasser unter das Deckglas fliessen (pag. 25). Die Bewegung der Samenfäden wird alsbald aufhören; die Köpfe der meisten Samenfäden präsentiren sich dann von der Fläche, der Schwanz krümmt sich ösenförmig (Fig. 150, 3). Nicht vollkommen reife Samenfäden tragen noch Protoplasmareste. Man kann die Samenfäden konserviren, indem man mit Wasser verdünnten Samen auf dem Objektträger eintrocknen lässt, ein Deckglas auflegt und dieses mit Kitt festklebt (pag. 22 ad 2). Zu starke Beleuchtung giebt bei solchen Präparaten störende Reflexe.

Nr. 134. Die Haltbarkeit der Samenfäden gestattet auch Untersuchungen zu forensischen Zwecken. Es handele sich z. B. um die Frage, ob die an einem leinenen Hemd befindlichen Flecken von Samen herrühren. Man schneide von den verdächtigen steifen Flecken Stückchen von 5—10 mm Seite aus, weiche sie in einem Uhrschälchen mit destillirtem Wasser 5—10 Minuten lang auf und zerzupfe einige Fasern des Stückchens auf dem Deckglase. Bei starken Vergrösserungen (500:1) untersuche man hauptsächlich die Ränder der einzelnen Leinenfasern, an denen die Samenfäden ankleben. Nicht selten brechen die Köpfe ab; sie sind durch ihren eigenthümlichen Glanz, ihre Gestalt und ihre (beim Menschen geringe) Grösse kenntlich.

Nr. 135. Samenfäden vom Frosch. Der männliche Frosch ist durch gut ausgebildete Warzen am Daumenballen kenntlich. Man öffne die Bauchhöhle; die Hoden sind ein paar (Säugethiernieren ähnliche) ovale Körper, die zu Seiten der Wirbelsäule liegen. Dem querdurchschnittenen Hoden entnommene Flüssigkeit zeigt, mit einem Tropfen Kochsalzlösung verdünnt, die grossen Samenfäden, deren Kopf dünn und langgestreckt, deren Schwanz so fein ist, dass er im ersten Augenblick übersehen wird. Unreife Samenfäden liegen zu ganzen Büscheln vereint beisammen.

Nr. 136. Zu Schnitten für Nebenhoden, Vas deferens, sowie für Samenbläschen, fixire man 1—2 cm grosse Stücke in ca. 200 ccm Müller'scher Flüssigkeit (pag. 13) 14 Tage und härte sie in ca. 60 ccm allmählich verstärktem Alkohol (pag. 14). Die Schnitte färbe man mit Böhmer'schem Haematoxylin (pag. 16) und konservire sie in Damarfirniss (pag. 22). (Fig. 151 und 152).

Nr. 137. Prostata und die verschiedenen Abtheilungen der männlichen Harnröhre behandle man in 2—3 cm grossen Stücken wie Nr. 136. (Fig. 153).

---

[1]) Zur Beobachtung des oben (pag. 192) erwähnten Spiralfadens, der nur mit sehr starken Objektiven (Immersionssystemen) gesehen werden kann, empfehle ich Samenfäden der Ratte in Wasser zu untersuchen.

Nr. 138. Eierstöcke kleiner Thiere fixire man im Ganzen, solche grösserer Thiere und die des Menschen mit einigen quer zur Längsachse gerichteten Einschnitten versehen, in 100—200 ccm Kleinenberg'scher Pikrinsäure (pag. 13) und härte sie in ca. 100 ccm allmählich verstärktem Alkohol (pag. 14). Zu Uebersichtsbildern (Fig. 154) müssen dicke Schnitte angefertigt werden, weil sonst der Inhalt grosser Follikel leicht ausfällt. Nicht jeder Schnitt trifft grössere Follikel; man muss oft viele Schnitte machen, bis man eine günstige Stelle trifft. Man färbe mit Böhmer'schem Haematoxylin (pag. 16) oder färbe die Stücke mit Boraxkarmin durch (pag. 18). Konserviren in Damarfirniss (pag. 22).

Nr. 139. Frische Eier erhält man auf folgende Weise. Man verschaffe sich aus dem Schlachthause ein paar frische Eierstöcke einer Kuh. Die grossen Graaf'schen Follikel sind durchscheinende Bläschen von Erbsengrösse, welche sich mit einer Scheere leicht in toto herausschälen lassen. Nun übertrage man den isolirten Follikel auf einen Objektträger und steche ihn mit der Nadel vorsichtig an [1]). In dem ausfliessenden Liquor folliculi findet sich, umgeben von Zellen des Cumulus ovigerus, das Ei (Fig. 158, *A*), welches, ohne dass das Präparat mit einem Deckglase bedeckt wird, mit schwacher Vergrösserung aufgesucht werden muss. Will man mit starken Vergrösserungen untersuchen, so bringe man zu Seiten des Eies ein paar feine Papierstreifen und lege dann ein Deckglas vorsichtig auf.

Der Anfänger wird manchen Follikel opfern, ehe es ihm gelingt, ein Ei zu finden. Oft tritt das Ei nicht sofort beim Anstechen heraus und wird erst nach wiederholtem Zerzupfen des Follikels gefunden.

Nr. 140. Froscheier. Man bringe ein etwa linsengrosses Stückchen des frischen Froscheierstockes auf einen Objektträger und steche alle grossen schwarzen Eier an, sodass deren Inhalt ausfliesst. Den Rest lege man nun in eine Uhrschale mit destill. Wasser und wasche ihn da durch Bewegen mit Nadeln aus. Stellt man die Schale auf eine schwarze Unterlage, so sieht man die kleineren, noch unpigmentirten Eifollikel. Nun bringe man das gewaschene Objekt auf einen reinen Objektträger, bedecke es mit einem Deckglas und untersuche. Die Eier haben ein sehr grosses Keimbläschen, der Keimfleck verschwindet frühzeitig und ist meist nicht zu sehen. Dagegen findet sich im Dotter ein dunkler Fleck, der Dotterkern. Im Umkreise des Eies sieht man eine feinstreifige Haut mit, ihrer Innenseite anliegenden, flachen Zellen: die Theca folliculi mit dem einschichtigen Follikelepithel.

Nr. 141. Für Tubenpräparate fixire man 1—2 cm lange Stücke in ca. 100 ccm Müller'scher Flüssigkeit (pag. 13) und härte sie nach ca. 14 Tagen in ca. 60 ccm allmählich verstärktem Alkohol (pag. 14). Färben mit Böhmer'schem Haematoxylin (pag. 16) und konserviren in Damarfirniss (pag. 22).

Nr. 142. Der Uterus des Menschen ist in sehr vielen Fällen zur Herstellung übersichtlicher Präparate nicht geeignet. Besonders stösst die Sichtbarmachung der Drüsenschläuche oft auf unüberwindliche Schwierigkeiten [2]). Die (zweihörnigen) Uteri vieler Thiere lassen die oft stark gewundenen Drüsen-

[1]) Das Anstechen muss an der auf dem Objektträger liegenden Seite des Follikels vorgenommen werden, sonst spritzt der Liquor im Bogen heraus und mit ihm das Ei.

[2]) Die Fig. 159 ist nach einem ungefärbten Präparate gezeichnet. Die Drüsen waren nicht so deutlich, wie sie sich auf der Abbildung finden.

schläuche besser erkennen; die Anordnung der Muskelschichten ist eine andere, regelmässigere, wie beim Menschen.

Behandlung wie Nr. 141.

IX. Die Haut.

Die äussere Haut (Integumentum commune, Cutis) besteht in ihrer Hauptmasse aus Bindegewebe, welches jedoch nirgends frei zu Tage liegt, sondern mit einem zusammenhängenden epithelialen Ueberzuge versehen ist. Der bindegewebige Antheil der Haut heisst Lederhaut (Corium, Derma), der epitheliale Antheil Oberhaut (Epidermis). Die Anhänge der äusseren Haut, die Nägel und die Haare, sind, ebenso wie die in der Tiefe der Lederhaut eingegrabenen Haarwurzelscheiden und Drüsen Produkte der Epidermis.

Die äussere Haut.

Lederhaut. Die Oberfläche der Lederhaut ist von vielen feinen Furchen durchzogen, welche entweder sich kreuzend rautenförmige Felder abgrenzen oder auf längere Strecken parallel laufend schmale Leistchen zwischen sich fassen. Die rautenförmigen Felder sind am grössten Theile der Körperoberfläche zu sehen, während die Leistchen auf die Beugeseite der Hand und des Fusses beschränkt sind. Auf den Feldern und Leistchen stehen zahlreiche kegelförmige Wärzchen, die Papillen, deren Zahl und Grösse an den verschiedenen Stellen des Körpers bedeutenden Schwankungen unterworfen ist. Die meisten und grössten (bis zu 0,2 mm hohen) Papillen finden sich an der Hohlhand und an der Fussohle; sehr gering entwickelt sind sie in der Haut des Gesichtes.

Die Lederhaut besteht vorzugsweise aus netzartig sich durchflechtenden Bindegewebsbündeln, welchen elastische Fasern, Zellen und glatte Muskelfasern beigemengt sind. Die Bindegewebsbündel sind in den oberflächlicheren Schichten der Lederhaut fein und zu einem dichten Flechtwerke vereinigt, in den tieferen Schichten dagegen gröber; hier bilden sie, indem sie sich unter spitzen Winkeln überkreuzen, ein grobmaschiges Netzwerk. Man unterscheidet deshalb an der Lederhaut zwei Schichten: eine oberflächliche papillentragende Schicht, Stratum papillare, und eine tiefe Schicht, Stratum reticulare. Beide Schichten sind nicht scharf von einander getrennt, sondern gehen ganz allmählich in einander über (Fig. 161). Das Stratum reticulare hängt in der Tiefe mit einem Netze lockerer Bindegewebsbündel zusammen, in dessen weiten Maschen Fetträubchen gelegen sind. Diese Schicht heisst Stratum subcutaneum; massenhafte Fettablagerung in den Maschen dieser Schicht führt zur Bildung des Panniculus adiposus. Die Bündel des Stratum subcutaneum endlich hängen fester oder lockerer mit bindegewebigen Umhüllungen der Muskeln (den Fascien) oder der Knochen (dem Periost) zusammen. Die elastischen Fasern, welche im Stratum papillare feiner, im Stratum reticulare dicker sind,

bilden gleichmässig im Corium vertheilte Netze. Die Zellen sind theils platte, theils spindelförmige Bindegewebszellen, theils Leukocyten, theils Fett-

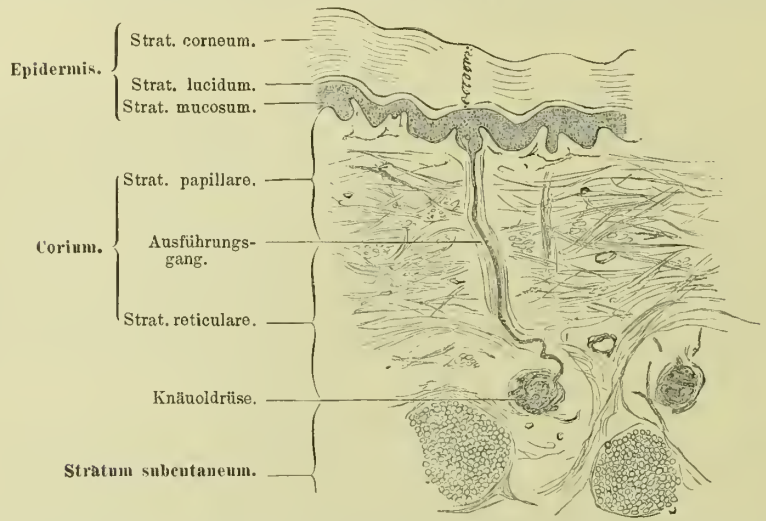

Fig. 161.

Senkrechter Schnitt durch die Haut des Fingers eines erwachsenen Menschen, 25mal vergrössert. Das Strat. granulosum ist bei dieser Methode und bei dieser Vergrösserung nicht sichtbar. Technik Nr. 143.

zellen. Die Anzahl der zelligen Elemente ist eine sehr wechselnde. Die Muskelfasern gehören fast durchweg der glatten Muskulatur an, sie sind meist an die Haarbälge gebunden (pag. 208), nur an wenigen Körperstellen finden sie sich als häutige Ausbreitung (Tunica dartos, Brustwarze). Quergestreifte Muskeln finden sich als Ausstrahlung der mimischen Muskeln in der Haut des Gesichtes.

Die Oberhaut. Die Oberhaut besteht aus geschichtetem Pflasterepithel, welches mindestens zwei scharf von einander getrennte Lagen unterscheiden lässt, eine tiefe, weichere, die sogen. Schleimschicht, Stratum mucosum (Str. Malpighii), welches die zwischen den Coriumpapillen befindlichen Vertiefungen ausfüllt, und eine oberflächliche, festere, die Hornschicht, Stratum corneum. Beide Schichten bestehen durchaus aus Epithelzellen, welche in den einzelnen Lagen ein verschiedenes Aussehen zeigen. Die Zellen der tiefsten Lage der Schleimschicht sind cylindrisch mit oblongem Kerne; darauf folgen mehrere Lagen rundlicher Zellen, die mit zahlreichen feinen Stacheln besetzt sind (Stachelzellen). Diese Stacheln sind feine, fadenförmige Fortsätze, welche die zwischen den Zellen befindliche geringe Menge von Kittsubstanz durchsetzen und die Verbindung benachbarter Zellen unter einander vermitteln. Deshalb nennt man sie Intercellularbrücken oder Riffelfortsätze (Fig. 8). In der Schleimschicht findet eine fortwährende Neubildung zelliger Elemente durch indirekte Kerntheilung statt; sie wird deshalb ganz passend auch Keimschicht genannt. Die Hornschicht ist nicht überall gleich gebaut, man kann vielmehr zweierlei Typen unterscheiden: 1. An Stellen mit

dicker Epidermis (Beugefläche der Hand und des Fusses) ist die der Keimschicht zunächst gelegene Zellenschicht durch stark glänzende Körnchen (Keratinkörnchen) ausgezeichnet, welche durch Verhornung einzelner Theile des Zellprotoplasma entstanden sind. Die Schicht heisst Stratum granulosum. Indem diese Körnchen mit einander verschmelzen, bilden sie zusammen mit den nicht verhornten Theilen des Protoplasma eine zweite, gleichmässig glänzende Schicht: das Stratum lucidum. Diese wird bedeckt von dem breiten eigentlichen Stratum corneum. Hier sind alle nicht verhornten Theile der Zellen unter dem Einflusse der Luft vertrocknet; so kommt es, dass jede Zelle ein feines Hornmaschenwerk enthält und — indem zuletzt auch die Intercellularbrücken verhornen — sich mit einer Hornmembran umgiebt. Der Kern vertrocknet; die Höhle, in welcher er gelegen war, erhält sich aber noch lange. Die so theilweise verhornten, theilweise ausgetrockneten Zellen sind wenig abgeplattet. 2. An Stellen mit dünner Epidermis (übrige Hautoberfläche) ist das Stratum granulosum dünn und von Lücken unterbrochen. Ein Stratum lucidum fehlt vollkommen. Die Zellen des Stratum corneum verhornen total, sind stark abgeplattet und verbinden sich zu Lamellen. Vom Kern geht auch die letzte Spur verloren.

Die Oberfläche der Hornschicht unterliegt einer beständigen Abschilferung, der hierdurch entstehende Verlust wird durch Nachrücken der Elemente der Schleimschicht ausgeglichen.

Die Färbung der Haut hat ihren Grund in der Einlagerung feiner Pigmentkörnchen zwischen und in die Zellen der tieferen Lagen des Stratum mucosum. Die Körnchen stammen von meist rundlichen oder spindelförmigen Pigmentzellen, die in sehr wechselnder Zahl in der obersten Coriumschicht liegen. Diese Zellen sind beim Menschen am ausgeprägtesten in der Haarpapille zu finden und wandern von hier aus in das Epithel, woselbst sie aufgelöst werden.

Die Nägel.

Die Nägel sind Hornplatten, welche auf einer besonderen Modifikation der Haut, dem Nagelbette, aufliegen. Das Nagelbett wird seitlich von ein paar sich nach vorn abflachenden Wülsten, den Nagelwällen, begrenzt.

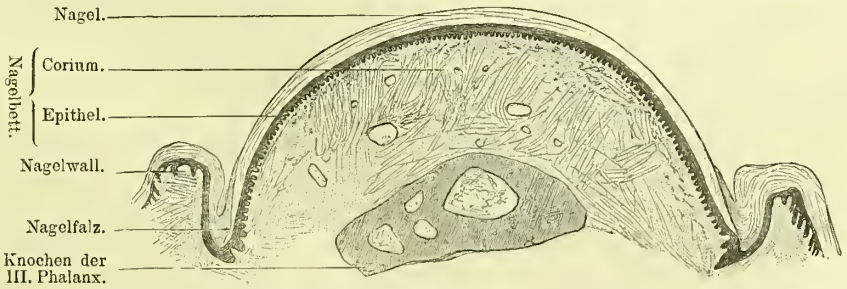

Fig. 162.

Dorsale Hälfte eines Querschnittes des dritten Fingergliedes eines Kindes, 15mal vergrössert. Die Leistchen des Nagelbettes sehen im Querschnitte wie Papillen aus. Technik Nr. 144.

Nagelbett und Nagelwall umfassen eine Rinne, den Nagelfalz, in welchen der Seitenrand des Nagels eingefügt ist (Fig. 162). Der hintere Rand des Nagels, die Nagelwurzel, steckt in einer ähnlichen nur noch tieferen Rinne; hier findet das Wachsthum des Nagels statt; die Stelle heisst Matrix.

Das Nagelbett besteht aus Corium und aus Epithel. Die Bindegewebsbündel des Corium verlaufen theils der Länge nach, parallel der Längsachse des Fingers, theils senkrecht vom Periost der Phalange zur Oberfläche. Die Oberfläche des Corium besitzt keine Papillen, sondern feine longitudinal ziehende Leistchen. Dieselben beginnen niedrig an der Matrix, nehmen nach vorn an Höhe zu und enden plötzlich an der Stelle, wo der Nagel sich von seiner Unterlage abhebt. Das Epithel ist ein mehrschichtiges Pflasterepithel, von gleichem Baue wie das Stratum mucosum der Epidermis. Es bedeckt die Leistchen, füllt die zwischen denselben befindlichen Furchen aus und ist gegen die Substanz des Nagels scharf abgesetzt. Nur an der Matrix geht das Epithel allmählich in den Nagel über. Hier ist die Stelle, wo durch fortwährende Theilung der Epithelzellen das Material zum Wachsthume des Nagels geliefert wird. Deswegen heisst das Epithel auch Keimschicht des Nagels. Der Nagelwall zeigt den gewöhnlichen Bau der äusseren Haut. Das Stratum mucosum desselben geht allmählich in die Keimschicht des Nagels über. Seine Hornschicht reicht bis in den Nagelfalz und überzieht noch einen kleinen Theil des Nagelrandes, hört aber bald sich verdünnend auf (Fig. 162).

Fig. 163.
Elemente des menschlichen Nagels, 240mal vergr. Technik Nr. 145.

Der Nagel selbst besteht aus verhornten Epidermisschüppchen, die sehr fest mit einander verbunden sind und sich von den Schüppchen der Stratum corneum der Epidermis dadurch unterscheiden, dass sie einen Kern besitzen (Fig. 163).

Haare und Haarbälge.

Die Haare sind biegsame, elastische Hornfäden, welche fast über die ganze Körperoberfläche verbreitet sind. Man nennt den frei über die Haut hervorragenden Theil des Haares Schaft, Scapus; der in die Haut schräg eingesenkte Theil wird Haarwurzel, Radix pili genannt; diese ist an ihrem unteren Ende zu einem hohlen Knopf, der Haarzwiebel, Bulbus pili, aufgetrieben, welcher von einer Coriumbildung, der Haarpapille, ausgefüllt wird (Fig. 164).

Jede Haarwurzel steckt in einer Modifikation der Haut, dem Haarbalge, an dessen Aufbau sich Corium und Epidermis betheiligen; die von letzterer gelieferten Theile werden Wurzelscheiden genannt; was vom Corium abstammt, wird bindegewebiger Haarbalg genannt. In den Haarbalg münden seitlich oben zwei bis fünf Drüsen, die Haarbalgdrüsen, Glandulae sebaceae. Schräg von der Coriumoberfläche herabziehende Bündel glatter Muskelfasern, M. arrector pili, setzen sich unterhalb einer Haar-

balgdrüse an den bindegewebigen Haarbalg; die Insertionsstelle dieser Fasern findet sich stets an der schräg abwärts geneigten Seite des Haarbalges; ihre Kontraktion wird also eine Aufrichtung von Haarbalg und Haar zur Folge haben.

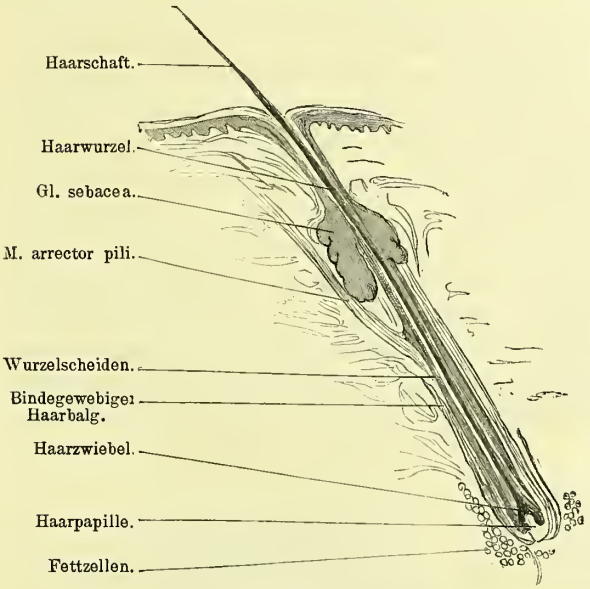

Fig. 164.
Aus einem dicken Durchschnitte der menschlichen Kopfhaut, 20mal vergrössert. Technik Nr. 149.

Das Haar besteht durchaus aus Epithelzellen, welche in drei scharf unterscheidbare Schichten geordnet sind:

1. das Oberhäutchen des Haares, Haarcuticula, welches die Oberfläche des Haares überzieht,

2. die Rindensubstanz, welche die Hauptmasse des Haares bildet,

3. die Marksubstanz, welche in der Achse des Haares gelegen ist.

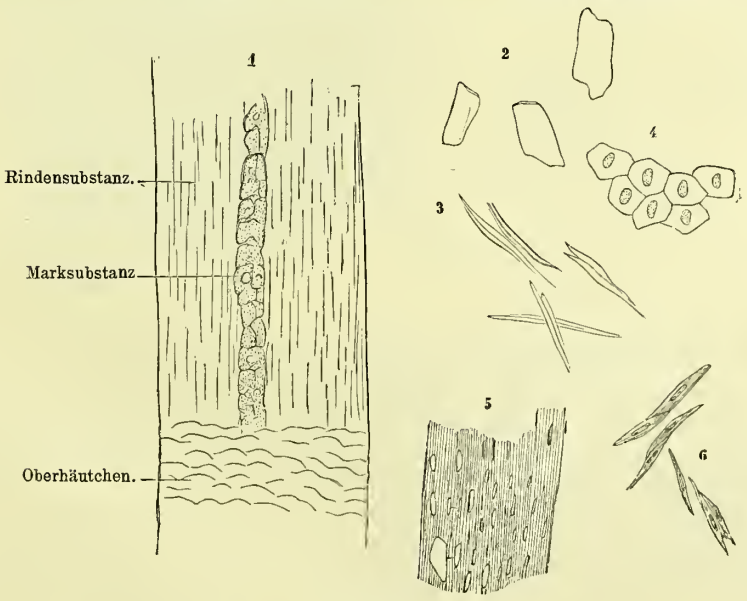

Fig. 165.
Elemente des menschlichen Haares und Haarbalges, 240mal vergr. 1 Weisses Haar, 2 Schüppchen des Haaroberhäutchens, 3 Zellen der Rindensubstanz des Schaftes, 4 Zellen der Huxley'schen Schicht, 5 Zellen der Henle'schen Schicht, wie eine gefensterte Membran aussehend, 6 Zellen der Rindensubstanz der Wurzel. Technik Nr. 147 und 148.

Das Oberhäutchen besteht aus dachziegelförmig übereinander gelegten, durchsichtigen Schüppchen: verhornten, kernlosen Epithelzellen. Die Rindensubstanz besteht am Haarschaft aus langgestreckten, verhornten, mit einem linienförmigen Kerne versehenen Epithelzellen, welche sehr innig mit einander verbunden sind; an der Haarwurzel werden die Zellen um so weicher und runder, ihr Kern wird um so rundlicher, je näher sie der Haarzwiebel gelegen sind. Die Marksubstanz fehlt vielen Haaren; auch da, wo sie vorhanden ist, (an dickeren Haaren) erstreckt sie sich nicht durch die ganze Länge des Haares. Sie besteht aus kubischen, feinkörnigen Epithelzellen, welche meist in doppelter Reihe neben einander gelegen sind und einen rudimentären Kern enthalten. Die gefärbten Haare enthalten Pigment und zwar sowohl gelöst, als auch in Form von Körnchen, welche theils zwischen, theils in den Zellen der Rindensubstanz gelegen sind[1]). Ferner befinden sich in jedem Haare, welches seine volle Entwickelung erreicht hat, kleinste Luftbläschen; sie finden sich sowohl in der Rindensubstanz, als auch in der Marksubstanz und zwar intercellular.

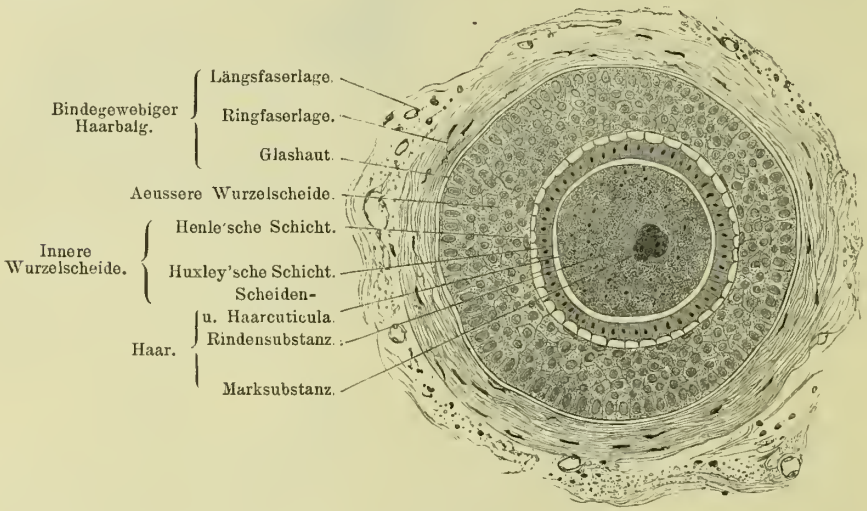

Fig. 166.
Aus einem Flächenschnitte der menschlichen Kopfhaut, 240mal vergrössert. Querschnitt eines Haares und Haarbalges in der unteren Hälfte der Wurzel. Technik Nr. 149.

Der Haarbalg feinerer (Woll-) Haare wird nur durch die epidermoidalen Wurzelscheiden gebildet, bei stärkeren Haaren dagegen betheiligt sich auch das Corium am Aufbau desselben. Wir unterscheiden am Haarbalge stärkerer Haare folgende Schichten: Zu äusserst eine gefäss- und nervenreiche, aus lockeren Bindegewebsbündeln gebildete Längsfaserlage; darauf folgt eine dickere Lage ringförmig geordneter, feiner Bindegewebs-Bündel, die Ringfaserlage, welcher sich eine den elastischen Häuten nahestehende, glashelle Membran, die Glashaut, anschliesst. Diese drei

[1]) Ueber die Herkunft des Pigments s. pag. 207.

Schichten sind Abkömmlinge des Corium und werden zusammen bindegewebiger Haarbalg genannt. Nach innen von der Glashaut liegt die äussere Wurzelscheide, welche als Fortsetzung der Schleimschicht aus geschichtetem Pflasterepithel besteht und einwärts an die innere Wurzelscheide stösst. Diese zeigt im oberen Theile des Haarbalges den gleichen Bau, wie das Stratum corneum; unterhalb der Mündungen der Haarbalgdrüsen aber differenzirt sich die innere Wurzelscheide in zwei scharf getrennte Schichten. Die äussere derselben, die Henle'sche Schicht, besteht aus einer einfachen oder doppelten Lage kernloser Epithelzellen, während die innere, die Huxley'sche Schicht, sich aus einer einfachen Lage kernhaltiger Zellen aufbaut. Die Innenfläche dieser Schicht endlich wird von einem Häutchen, der Scheidencuticula, ausgekleidet, welches den gleichen Bau wie die Haarcuticula zeigt. Gegen den Grund des Haarbalges hört die äussere Wurzelscheide sich verschmälernd auf, die Schichten der inneren Wurzelscheide verlieren ihre scharfe Abgrenzung und gehen allmählich in die rundlichen Zellen des Bulbus pili über.

Entwickelung der Haare.

Die erste Anlage des Haares und des Haarbalges tritt Ende des dritten Embryonalmonates auf und zwar in Form eines Höckers der Epidermis (Fig. 167 I ×) und gleichzeitig eines in das Corium hinabwachsenden soliden Epidermiszapfens, des Haarkeimes (I, II, *hk*). Während der Höcker rasch wieder verschwindet, wird der Haarkeim länger und verdickt sich kolbig an seinem unteren Ende (III); unterdessen entwickelt sich aus dem Bindegewebe des Corium die Papille (III, *p*) und der bindegewebige Haarbalg (III, *hb*). Dann sondert sich der Haarkeim in eine äussere Schicht und in einen in der Achse des Haarkeimes gelegenen Strang (IV, *s*). Die äussere Schicht wird zur äusseren Wurzelscheide (*aw*), der axiale Strang wird in seinem peripherischen Abschnitte zur inneren Wurzelscheide (*iw*), in seinem innersten Theile zum Haar (*h*). Die Haarbalgdrüsen (*t*) entstehen durch lokales Auswachsen aus der äusseren Wurzelscheide.

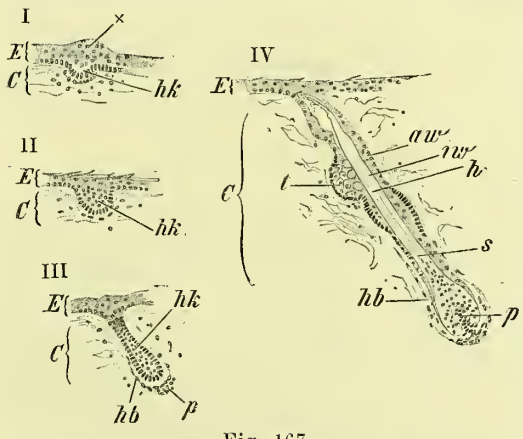

Fig. 167.

Aus senkrechten Schnitten I der Wangenhaut eines 4monatl., II, III, IV der Stirnhaut eines 5½ monatl. menschl. Embryo, 80mal vergr. *E* Epidermis, noch durchaus aus kernhaltigen Epithelzellen bestehend, *C* Corium, × Höcker, *hk* Haarkeim, *hb* bindegeweb. Haarbalg, *p* Papille, *aw* äussere Wurzelscheide, *s* axialer Strang, in dessen oberem Abschnitte schon die Sonderung in *iw* innere Wurzelscheide nnd *h* Haar sichtbar ist, *t* Haarbalgdrüsenanlage. Technik Nr. 150.

Auch nach der Geburt bis in das spätere Alter können Haare in der eben beschriebenen Weise entstehen.

Haarwechsel.

Nach der Geburt vollzieht sich ein totaler Haarwechsel; aber auch beim erwachsenen Menschen findet ein beständiger, nicht periodischer, Ersatz für die ausfallenden Haare statt. Die feineren Vorgänge bestehen darin, dass die Haarpapille atrophirt und der von ihr innegehabte Raum von den Elementen der Haarzwiebel ausgefüllt wird. Dadurch wird letztere zu einem soliden Gebilde, der Vollwurzel (Haarkolben) Fig. 168, deren Bildung mit einer Verkürzung des gesammten Haarbalges verbunden ist. In der Umgebung der alsbald besenartig sich auffasernden Vollwurzel gehen äussere und innere Wurzelscheide in eine gemeinschaftliche Zellenmasse, das Keimlager des Haares, über, von welchem ein neuer Haarkeim in die Tiefe wächst. An und in diesem spielen sich nunmehr die gleichen Vorgänge ab, wie im embryonalen Haarkeim. Das hieraus entstehende neue Haar schiebt sich unter und neben dem alten Haar in die Höhe, während letzteres ausfällt.

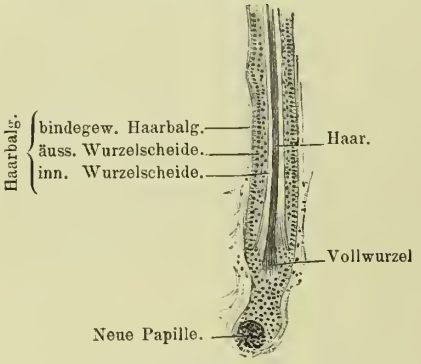

Fig. 168.
Aus einem senkrechten Schnitte durch das Augenlid eines Neugeborenen, 80mal vergrössert. Untere Hälfte eines Haarbalges gezeichnet. Technik Nr. 151.

Drüsen der Haut.

Die Haarbalgdrüsen (Talgdrüsen, Glandul. sebaceae) sind entweder unverästelte oder verästelte alveoläre Einzeldrüsen. Wir unterscheiden einen kurzen Ausführungsgang (Fig. 169 *Aa*) und den von einer verschieden grossen Anzahl von Schläuchen gebildeten Drüsenkörper (*t*). Der Ausführungsgang wird von einer Fortsetzung der äusseren Wurzelscheide, also von geschichtetem Plattenepithel ausgekleidet, welches unter allmählicher Verminderung seiner Lagen in die epitheliale Auskleidung des Drüsenkörpers übergeht. Dieser besteht zu äusserst aus niedrigen kubischen Zellen (*B* 1); nach innen davon liegen verschieden grosse, rundliche oder polygonale Zellen (2, 3, 4), welche den ganzen Drüsenschlauch erfüllen und alle Uebergänge bis zur Umbildung in das Sekret erkennen lassen. Das Sekret, der Hauttalg (Sebum), ist ein im Leben halbflüssiger Stoff, der aus Fett und zerfallenden Zellen besteht. Während die Talgdrüsen der gröberen Haare als Anhänge der Haarbälge auftreten (Fig. 164), waltet bei den Wollhaaren das umgekehrte Verhältniss, indem nämlich die Wollhaarbälge wie Anhänge der mächtig entwickelten Talgdrüsen erscheinen. (Fig. 169 *A*.) Mit den Haaren sind die Talgdrüsen über den ganzen Körper verbreitet und fehlen nur wie jene am Handteller und an der Fussohle. Indessen giebt

es auch Talgdrüsen, die mit keinem Haarbalge verbunden sind, z. B. am rothen Lippenrande, an den Labia minora, an Glans und an Praeputium penis, an welch' letzterem Orte sie unter dem Namen der Tyson'schen Drüsen bekannt sind. Die Talgdrüsen sind stets in den oberflächlichen Schichten des Corium, im Stratum papillare gelegen. Ihre Grösse schwankt

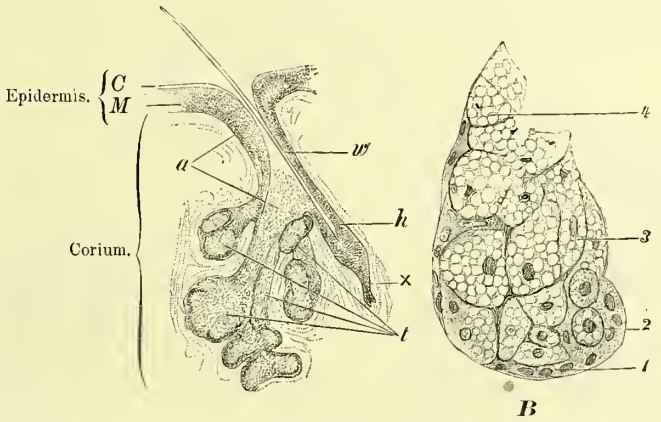

Fig. 169.

A Aus einem vertikalen Schnitte durch den Nasenflügel eines Kindes, 40mal vergrössert, *C* Stratum corneum, *M* Stratum mucosum, *t* aus 4 Säckchen bestehende Talgdrüse, *a* Ausführungsgang derselben, *w* Wollhaar, im Ausfallen begriffen, *h* Haarbalg desselben, an der Basis zur Bildung eines neuen Haares ansetzend ×.

B Aus einem vertikalen Schnitte der Nasenflügelhaut eines neugeborenen Kindes, 240mal vergrössert. Säckchen einer Talgdrüse, Drüsenzellen in verschiedenen Stadien der Sekretbildung enthaltend. 1 kubische Zellen, 2 grössere rundliche Zellen, deren Protoplasma das erste Auftreten der bei 3 wohlentwickelten Sekrettropfen zeigt, 4 Zelle, deren Kern bis auf einen kleinen Rest geschrumpft ist. Technik Nr. 152.

von 0,2 mm bis zu 2,2 mm; letztere finden sich in der Haut der Nase, wo ihre Ausführungsgänge schon mit unbewaffnetem Auge sichtbar sind.

Die Knäuel(Schweiss-)drüsen (Glandul. sudoriparae) sind lange, unverästelte Röhren, die an ihrem unteren Ende zu einem rundlichen Knäuel zusammengeballt sind. Wir unterscheiden den Ausführungsgang (Fig. 161) vom Knäuel. Der Ausführungsgang verläuft gerade oder geschlängelt durch das Corium, tritt zwischen zwei Papillen in die Epidermis, in deren Stratum corneum er spiralig gewunden ist, und mündet mit einem rundlichen, mit unbewaffnetem Auge eben noch sichtbaren Lumen, der Schweisspore, auf die Hautoberfläche. Die Wandung des Ausführungsganges besteht aus einer mehrfachen Schicht kubischer Zellen; nach aussen von diesen verlaufen der Länge nach angeordnete Bindegewebsbündel. Der Knäuel ist ein einziger, vielfach gewundener Kanal, dessen Wandung von einer einfachen Lage kubischer Zellen, die Pigment- und Fettkörnchen enthalten, gebildet wird; nach aussen davon liegt eine zarte Membrana propria. Bei stark entwickelten Knäueldrüsen finden sich zwischen Membr. propr. und Drüsenzellen longitudinale glatte Muskelfasern. Das Sekret ist gewöhnlich eine fettige, zum Einölen der Haut bestimmte Flüssigkeit; nur unter dem Einflusse veränderter Innervation kommt es in den Knäueldrüsen zur Absonderung jener wässerigen Flüssigkeit, die wir Schweiss nennen. Die Knäueldrüsen sind über die ganze Oberfläche der

Haut verbreitet und fehlen nur an der Glans penis und an der Innenfläche der Vorhaut. Am reichlichsten sind sie an Handteller und Fussohle zu finden.

Die Blutgefässe, Lymphgefässe und Nerven der Haut.

Die arteriellen Blutgefässe der Haut entspringen aus einem über den Fascien gelegenen Gefässnetze und ziehen gegen die Oberfläche der Haut empor. Auf diesem Wege versorgen sie drei von einander unabhängige Kapillargebiete; das tiefste ist für das Fettgewebe bestimmt (Fig. 170, *a'*), das nächste tritt in Form korbartiger, die Knäueldrüsen umspinnender Geflechte auf (*a''*). Das Dritte entsteht aus den Endverästelungen der Arterie (*a'''*). Diese letzteren bilden ein in dem Strat. papillare corii der Fläche nach ausgebreitetes Netz, aus welchem sowohl kapillare Schlingen in die Papillen emporsteigen, als auch die für Haarbälge und Talgdrüsen bestimmten Aestchen hervorgehen. Die Venen wurzeln in einem gleichfalls in dem Strat. papill. cor. gelegenen, zuweilen doppelten Flächennetze, welches die Enden der Kapillarschlingen und die von den Haarbälgen und Talgdrüsen herkommenden Blutgefässe aufnimmt. Das neben der Arterie herabsteigende Venenstämmchen nimmt im weiteren Verlaufe die von den Schweissdrüsen und dann die von den Fettläppchen herkommenden Venen auf. Bemerkenswerth ist noch, dass von den Venen der Schweissdrüse ein Ast längs des Ausführungsganges zum venösen Netze des Stratum papillare zieht (Fig. 170 *v* ×), und dass die Haarpapille ein selbstständiges arterielles Aestchen erhält.

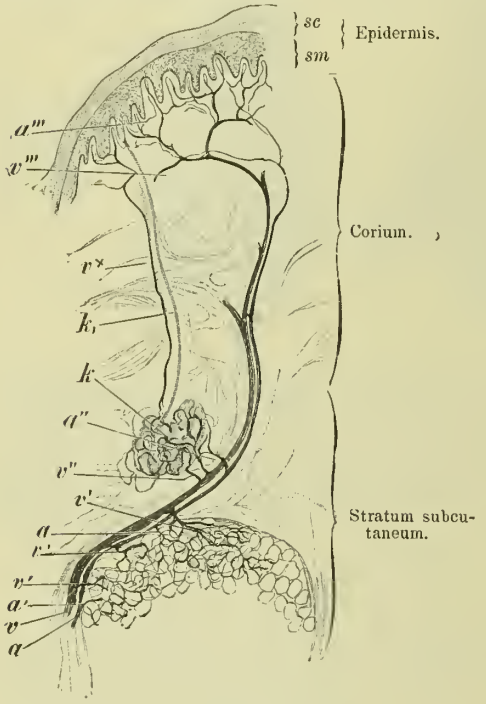

Fig. 170.

Stück eines senkrechten Schnittes der Haut der menschlichen Fussohle, 50mal vergr. *sc* Strat. corn., *sm* Strat. muc., *a* Arterie, *v* Vene, *a' v'* deren Aeste für die Fettschicht, *a'' v''* deren Aeste für die Knäueldrüsen, *a''' v'''* deren Aeste für die Papillen, *k* Knäueldrüse, k_1 Ausführungsgang derselben, *v* × längs diesem verlaufende Vene. Technik Nr. 153.

Die Lymphgefässe bilden zwei kapillare Flächennetze, von denen das aus feineren Röhrchen und engeren Maschen bestehende in dem Strat. papill. corii unterhalb des Blutgefässnetzes liegt, das andere, weitmaschigere im Stratum subcutaneum seinen Sitz hat. Auch in der Umgebung der Haarbälge, der Talg- und der Knäueldrüsen befinden sich besondere Lymphkapillarnetze.

Die (an der Handfläche und an der Fussohle sehr reichlich vorhandenen) Nerven enden theils im Stratum subcutaneum in Vater'schen Körperchen (pag. 95), theils finden sie in Tastkörperchen, in Tastzellen und als intraepitheliale Fasern (Fig. 64) ihre Endigung. Auch an die Haare treten markhaltige Nervenfasern, welche bis innerhalb der Einmündungsstelle der Haarbalgdrüsen verlaufen; hier theilen sie sich, verlieren ihr Mark und senken sich als nackte Achsenglieder in die Glashaut des Haarbalges[1]).

Anhang. Die Milchdrüse.

Die Milchdrüse besteht zur Zeit der Schwangerschaft und des Stillens aus 15—20 alveolären Drüsen, welche durch lockeres, fettzellenhaltiges Bindegewebe zu einem gemeinschaftlichen Körper verbunden werden. Jede dieser Drüsen hat einen eigenen, auf der Brustwarze mündenden Ausführungsgang, der kurz vor seiner Mündung mit einer spindelförmigen Erweiterung, dem Milchsäckchen, versehen ist und durch baumförmige Verästelungen mit den kugeligen Drüsenbläschen, den Alveolen, zusammenhängt. Letztere bilden, dicht bei einander liegend, durch Bindegewebe umfasste kleine Läppchen.

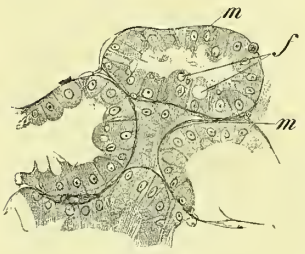

Fig. 171.
Stück eines feinen Querschnittes der Milchdrüse eines trächtigen Kaninchens, 240mal vergr. *f* Fett in den Drüsenzellen, *m* Membrana propria. Technik Nr. 155.

Was den feineren Bau betrifft, so bestehen die Ausführungsgänge aus einem cylindrischen Epithel[2]), dem nach aussen eine Membrana propria und meist cirkulär verlaufende Bindegewebsbündel folgen. Die Alveolen sind von einer einfachen Lage von Epithelzellen ausgekleidet, deren Höhe sehr wechselt; sie sind niedrig bei gefüllten Alveolen, kubisch bis cylindrisch bei leeren Alveolen. Die Drüsenzellen sitzen einer aus Zellen bestehenden Membr. propria (pag. 49) auf, jenseits welcher mit einer wechselnden Anzahl von Leukocyten und Plasmazellen vermischtes, lockeres Bindegewebe sich befindet.

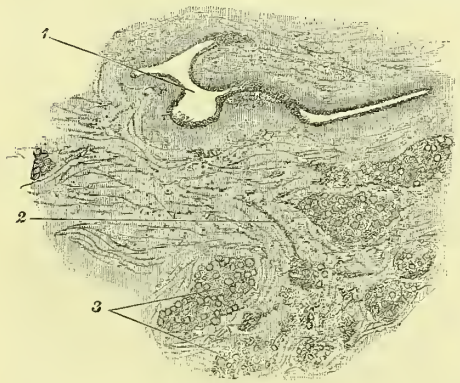

Fig. 172.
Stück eines dicken Schnittes durch die Milchdrüse einer Frau, die vor zwei Jahren zum letzten Mal geboren hat. 50mal vergr. 1 grober, 2 feiner Ausführungsgang, 3 Drüsenläppchen, durch Bindegewebe von einander getrennt. Technik Nr. 154.

Ist das Säugegeschäft beendet, so findet eine allmähliche Rückbildung statt, die sich zunächst durch reichliche Entwickelung des zwischen den

1) An den grossen Spürhaaren (Sinushaaren) der Thiere treten Nervenfasern bis in die äussere Wurzelscheide und enden daselbst in Tastzellen.

2) Nicht selten trifft man in den Stämmen der Ausführungsgänge statt des Cylinderepithels ein geschichtetes Plattenepithel.

Drüsenläppchen gelegenen Bindegewebes äussert (Fig. 172). Die Läppchen werden kleiner, die Alveolen beginnen zu schwinden. Bei älteren Personen sind alle Alveolen und Läppchen verschwunden und nur mehr die Ausführungsgänge vorhanden.

Bei Kindern beiderlei Geschlechtes besteht die Milchdrüse vorzugsweise aus Bindegewebe, welches die verästelten, an ihren Enden kolbig angeschwollenen Drüsenausführungsgänge einschliesst. Drüsenbläschen fehlen. Ebenso verhält sich die Brustdrüse des erwachsenen Mannes.

Beim erwachsenen Weibe ist die Milchdrüse bis zum Eintritte der Schwangerschaft ein scheibenförmiger Körper, der vorwiegend aus Bindegewebe und aus den Drüsenausführungsgängen besteht. Alveolen sind nur in beschränkter Anzahl an den feinsten Enden der Ausführungsgänge vorhanden.

Die Haut der Brustwarze und des Warzenhofes ist durch starke Pigmentirung, — Pigmentkörnchen in den tiefsten Schichten der Epidermis — durch hohe Papillen und durch glatte Muskelfasern ausgezeichnet, welch' letztere theils cirkulär um die Mündungen der Ausführungsgänge, theils senkrecht zur Warzenspitze aufsteigend angeordnet sind. In der Haut des Warzenhofes finden sich bei Schwangeren und Stillenden accessorische Milchdrüsen, die sogen. Montgomery'schen Drüsen.

Die Blutgefässe treten von allen Seiten an die Milchdrüse heran, und bilden ein die Alveolen umspinnendes Kapillarnetz. Die Lymphgefässe bilden zwischen und in den Drüsenläppchen kapillare Netze. Auch in der Umgebung der Milchsäckchen und im Warzenhofe finden sich Lymphgefässnetze. Die Nerven stehen ebensowenig wie in anderen Drüsen mit den Drüsenzellen in Zusammenhang, sondern sind wahrscheinlich insgesammt Gefässnerven.

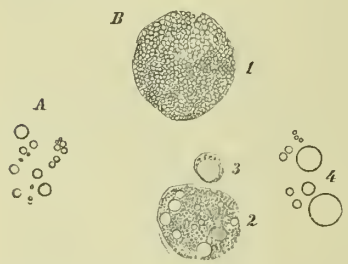

Fig. 173.

A Milchkügelchen aus der Milch einer Stillenden, 560mal vergr. Technik Nr. 156. *B* Elementes des Kolostrum einer Schwangeren, 560mal vergr. 1 ungefärbte Fettröpfchen enthaltende Zelle. 2 gefärbte kleine Fettröpfchen enthaltende Zelle, 3 Leukocyt, 4 Milchkügelchen. Technik Nr. 157.

Die Milch besteht mikroskopisch aus einer klaren Flüssigkeit, in welcher 2—5 μ grosse Fettröpfchen, die Milchkügelchen suspendirt sind. Aus der Thatsache, dass die Fettröpfchen nicht zusammenfliessen, hat man auf das Vorhandensein einer feinen (Caseïn-)Membran geschlossen. Ausserdem finden sich vereinzelte, Fettropfen einschliessende Zellen (Leukocyten?) in der Milch.

Etwas anders sehen die Elemente der vor und in den ersten Tagen nach der Geburt abgesonderten Milch aus. Hier finden sich ausser den Milchkügelchen die sogen. Kolostrumkörperchen, kernhaltige Zellen, welche theils kleine, gelblich gefärbte und grössere, ungefärbte Fettröpfchen, theils nur ungefärbte Fettröpfchen enthalten.

In welcher Weise das Drüsenepithel bei der Bildung der Milchkügelchen und der Kolostrumkörperchen sich betheiligt, ist noch nicht ganz klar. Sicher ist nur soviel, dass die Drüsenzellen bei der Sekretion nicht zu Grunde gehen. Wahrscheinlich ist, dass das Fett in den Drüsenzellen gebildet und mit dem dem Drüsenlumen zugewendeten Abschnitte der Zelle ausgestossen wird.

TECHNIK.

Nr. 143. Schichten der Haut, Knäueldrüsen. Man schneide von der möglichst frischen Haut der Fingerbeere oder des Handtellers oder der Fussohle Stückchen (von 1—2 cm Seite) mitsammt einer dünnen Schicht des darunter liegenden Fettes aus und lege sie in ca. 30 ccm absoluten Alkohol. Will man das Einrollen vermeiden, so stecke man die Stückchen auf kleine Korktafeln, die Epidermisseite gegen die Korkfläche gekehrt und lege das Ganze in absoluten Alkohol. Am nächsten Tage nehme man die Stückchen von den Korkplatten und lege sie auf weitere 24 Stunden in frischen absoluten Alkohol. Dann werden die Stücke in ca. 30 ccm Boraxkarmin durchgefärbt (pag. 18), nach 2—3 Tagen entfärbt, dann in ca. 30 ccm 90 %igen Alkohol (eventuell später in Alk. abs.) übertragen und, wenn sie genügend hart sind, geschnitten. Man mache feinere und dickere Schnitte. Letztere sind unerlässlich, wenn man die Ausführungsgänge der Knäueldrüsen in ihrer ganzen Länge erhalten will[1]). (Fig. 161). Man sieht die rothen Knäuel schon mit unbewaffnetem Auge. Konserviren in Damarfirniss (pag. 22). Schwache Vergrösserung. An dicken Schnitten sind die Papillen oft undeutlich, weil sie von dem rothgefärbten Stratum mucosum rings umgeben sind; die schraubenförmig gewundenen Enden der Ausführungsgänge treten erst dann scharf hervor, wenn man das Objekt nur wenig beleuchtet oder den Spiegel zur seitlichen Beleuchtung einstellt (pag. 27 Anmerk.).

Nr. 144. Für Nagelpräparate fixire man das letzte Fingerglied von 8—12jährigen Kindern, bei Erwachsenen dasjenige des kleinen Fingers (womöglich von Frauen), 2—4 Wochen lang in 100—200 ccm Müller'scher Flüssigkeit (pag. 13), härte es dann in ca. 100 ccm allmählich verstärktem Alkohol (pag. 14), entkalke (pag. 14), härte abermals und färbe die dicken Querschnitte mit Böhmer'schem Haematoxylin (pag. 16). Konserviren in Damarfirniss (pag. 22) (Fig. 162). Die Substanz des Nagels zeigt oft verschieden gefärbte Schichten. An Nägeln von älteren Leichen löst sich oft die Keimschicht von den Leistchen.

Nr. 145. Nagelelemente erhält man, wenn man ein 1—2 mm breites Stückchen des abgeschnittenen Nagels in einem Reagenzgläschen mit ca. 5 ccm konzentrirter Kalilauge über der Flamme bis zu einmaligem Aufwallen erhitzt. Man übertrage dann den Nagel mit einem Tropfen der Lauge auf den Objektträger und schabe etwas von der weich gewordenen Oberfläche desselben ab. Deckglas! Bei starker Vergrösserung findet man Zellen, wie sie Fig. 163 zeigt. Zum Vergleich untersuche man die verhornten Zellen des Stratum corneum, welche man durch leichtes Abschaben der Fingerbeere mit einem steil aufgesetzten Skalpell erhält. Man betrachte die polygonalen Schüppchen in einem Tropfen destill. Wasser mit starker Vergrösserung.

---

1) Am besten ist hierfür die Fussohlenhaut von Kindern, weil die Knäueldrüsengänge hier ganz senkrecht stehen.

Nr. 146. Haare lege man in einem Tropfen Kochsalzlösung auf einen Objektträger und betrachte sie mit schwachen und starken Vergrösserungen. Am besten sind weisse Haare und Barthaare. Die Haarcuticula des Menschen ist sehr fein und lässt die dachziegelartige Zeichnung oft nur sehr unvollkommen erkennen; meist sind nur feingewellte Linien sichtbar. Viele thierische Haare zeigen dagegen die Cuticula sehr schön; z. B. Schafwolle.

Nr. 147. Zur Darstellung der Haarelemente bringe man ein 1—2 cm langes Stück eines Haares in einem Tropfen reiner Schwefelsäure auf den Objektträger und lege ein Deckglas auf. Drückt man nun leicht mit einer Nadel auf das Glas, so lösen sich Fasern von der Rindensubstanz ab, welche aus verklebten Rindenzellen bestehen. Nun erwärme man den Objektträger leicht, drücke dann abermals mit der Nadel, so dass sich das Deckglas etwas verschiebt; man wird alsdann zahlreiche freie Elemente, Oberhautschüppchen und Rindenzellen, wahrnehmen.

Nr. 148. Zur Darstellung der Elemente des Haarbalges (und des Haares) schneide man von einer schnurrbarttragenden menschlichen Oberlippe ein Stück von 2 cm Seite aus und lege es in verdünnte Essigsäure (5 ccm Essigsäure zu 100 ccm destill. Wasser). Nach zwei Tagen lassen sich einzelne Haare sammt den Scheiden leicht ausziehen und durch Zerzupfen in einem Tropfen destill. Wasser in ihre Elemente zerlegen. (Fig. 165). Die Zellen der Henle'schen Schicht schwimmen in kleinen Komplexen im Präparate und sehen gefensterten Membranen täuschend ähnlich (Fig. 165, 5). Nicht selten erhält man Haarbälge, an deren Grund ein Ersatzhaar sich bildet (ähnlich Fig. 168).

Nr. 149. Zu Studien über Haar und Haarbalg fixire man Stückchen (von 2—3 cm Seite) der möglichst frischen Kopfhaut in ca. 200 ccm Müller'scher Flüssigkeit (pag. 13) und härte sie in ca. 100 ccm allmählich verstärktem Alkohol (pag. 14). Längsschnitte, welche bei genügender Feinheit die ganze Länge des Haarbalges treffen, sind sehr schwer anzufertigen. Man orientire sich zuerst makroskopisch über die Richtung der Haare. Zu Präparaten, wie Figur 164, sind dicke Schnitte ungefärbt in Glycerin einzuschliessen. Feine Schnitte treffen fast regelmässig nur Stücke des Haarbalges. Leichter ist es, feine Querschnitte zu erzielen; man muss nur darauf achten, genau senkrecht zur Längsrichtung der Haare, nicht parallel der Oberfläche der Haut zu schneiden. Man erhält dann auf einem Schnitte Durchschnitte in verschiedenen Höhen der Haare und Haarbälge. Solche Schnitte färbe man mit dünnem Karmin (pag. 17) und Böhmer'schem Haematoxylin (pag. 16) oder noch besser, zuerst mit Haematoxylin und dann mit Pikrokarmin (pag. 18) und konservire sie in Damarfirniss (pag. 22). Besonders schön sind die Stellen, an denen die Haarbälge nahe über dem Bulbus durchschnitten sind (Fig. 166).

Nr. 150. Für Haarentwickelung schneide man Stücke (von ca. 2 cm Seite) der Stirnhaut (nicht der behaarten Kopfhaut) eines 5—6 Monate alten menschlichen Embryo aus, spanne sie auf (Nr. 143), fixire sie 14 Tage in 100—200 ccm Müller'scher Flüssigkeit (pag. 13) und härte sie in ca. 100 ccm allmählich verstärktem Alkohol (pag. 14). Durchfärben der Stücke mit Boraxkarmin (pag. 18) ist zu empfehlen [1]). Man klemme das Stück in Leber und suche möglichst genau in der Richtung der Haarbälge zu schneiden, was viel leichter gelingt, als bei der Kopfhaut Erwachsener. Konserviren in Da-

[1]) Man kann auch die Schnitte mit Böhmer'schem Haematoxylin färben.

marfirniss (pag. 22). Die Schnitte zeigen alle Entwickelungsstadien (Fig. 167). Die Höcker sind nur bei ganz gut erhaltener Epidermis (die bei Embryonen ja oft etwas macerirt ist) zu sehen; man findet sie leichter bei thierischen Embryonen (z. B. Rind).

Nr. 151. Für Haarwechsel sind sagittale Durchschnitte der Augenlider neugeborener Kinder geeignet. Behandlung wie Nr. 171.

Nr. 152. Talgdrüsen. Man fixire und härte Nasenflügel neugeborener Kinder in 20—30 ccm absolutem Alkohol; dickere (Fig. 169 *A*) und feinere (Fig. 169 *B*) Schnitte färbe man mit dünnem Karmin (pag. 17) und mit Böhmer'schem Haematoxylin (pag. 16) und konservire sie in Damarfirniss (pag. 22). Nur selten trifft ein Schnitt Talgdrüse und Haarbalg zugleich. Nasenflügel Erwachsener geben wegen der sehr grossen, mit weiten Ausführungsgängen versehenen Talgdrüsen keine schönen mikroskopischen Bilder. Kleine Talgdrüsen mit Haarbälgen sieht man mit unbewaffnetem Auge beim Abziehen macerirter Epidermis von älteren Leichen.

Nr. 153. Blutgefässe der Haut. Man injizire von der Art. ulnaris (resp. A. tibial. postic.) aus mit Berliner Blau eine ganze Hand (resp. Fuss) eines Kindes, fixire sie in 1—2 Liter Müller'scher Flüssigkeit (pag. 13), schneide nach einigen Tagen Stücke (von 2—3 cm Seite) des Handtellers (resp. der Sohle) aus, welche man 2—4 Wochen in 100—200 ccm Müller'scher Flüssigkeit fixirt und dann in ca. 100 ccm allmählich verstärktem Alkohol (pag. 14) härtet. Es müssen dicke Schnitte angefertigt werden, die man ungefärbt in Damarfirniss konservirt (pag. 22). Die Papillen sind an solchen Schnitten nur an den Kapillarschlingen kenntlich. Dem Ungeübten scheint es, als ob die Schlingen sich bis in die Schleimschicht hinein erstreckten.

Nr. 154. Zu Uebersichtspräparaten der Milchdrüse fixire und härte man die Brustwarze und einen Theil (von 3—4 cm Seite) der Drüse in 60—100 ccm absolutem Alkohol. Womöglich nehme man Drüsen von Individuen, die vor nicht zu langer Zeit geboren haben, ferner jungfräuliche Drüsen etc. Senkrecht durch die Warze und in beliebiger Richtung durch die Drüsensubstanz gelegte Schnitte färbe man mit Böhmer'schem Haematoxylin (pag. 16) und konservire sie in Damarfirniss (pag. 22).

Nr. 155. Für den feineren Bau der Milchdrüse lege man lebenswarme Stückchen der Milchdrüse (von 3—5 mm Seite) eines trächtigen oder säugenden Thieres in 5 ccm der Chromosmium-Essigsäure (pag. 13) und härte nach 1—2 Tagen dieselben in ca. 30 ccm allmählich verstärktem Alkohol (pag. 14). Die sehr feinen Schnitte färbe man mit Saffranin (pag. 18), konservire sie in Damarfirniss (pag. 22). (Fig. 171). Die Bilder sind wegen der kleinen Drüsenzellen (beim Kaninchen) oft schwer verständlich.

Nr. 156. Elemente der Milch. Man bringe einen Tropfen Kochsalzlösung auf einen reinen Objektträger, fange mit einem auf die Brustwarze einer Stillenden aufgelegten Deckglase einen Tropfen herausgedrückter Milch auf und setze das Deckglas auf die Kochsalzlösung. Starke Vergrösserung! (Fig. 173 *A*).

Nr. 157. Elemente des Kolostrum. Man verfahre wie bei Nr. 156 an der Brust einer Schwangeren kurz vor der Geburt. Man vermeide auf das Deckglas zu drücken. Die Kerne der Kolostrumkörperchen sind selten ohne Weiteres deutlich zu sehen; auf Zusatz eines Tropfens Pikrokarmin (pag. 25) erscheinen sie als mattrothe Flecke.

X. Sehorgan.

Das Sehorgan besteht aus dem Augapfel (Bulbus oculi), dem Sehnerven, aus den Augenlidern und dem Thränenapparate.

Der Augapfel.

Der Augapfel ist eine Hohlkugel, welche theils geformten, theils flüssigen Inhalt einschliesst. Die Wandung der Hohlkugel besteht aus drei Häuten: 1. der Tunica externa, einer bindegewebigen Haut, welche einen vorderen durchsichtigen Abschnitt, die Hornhaut (Cornea), von der übrigen undurchsichtigen Lederhaut (Sklera) unterscheiden lässt; 2. der Tunica media, die, reich an Gefässen, in drei Abschnitte, die Aderhaut (Chorioidea), den Strahlenkörper (Corpus ciliare) und die Regenbogenhaut (Iris) zerfällt und 3. der Tunica interna, Netzhaut (Retina), welche die Endapparate des Sehnerven enthält. Der geformte Inhalt des Augapfels besteht aus der Linse und dem Glaskörper.

Tunica externa.

Die Cornea besteht aus fünf Schichten, welche von vorn nach hinten gezählt, folgende Lagen bilden (Fig. 174): 1. das Hornhautepithel, 2. die vordere Basalmembran, 3. die Substantia propria corneae, 4. die hintere Basalmembran, 5. das „Hornhautendothel".

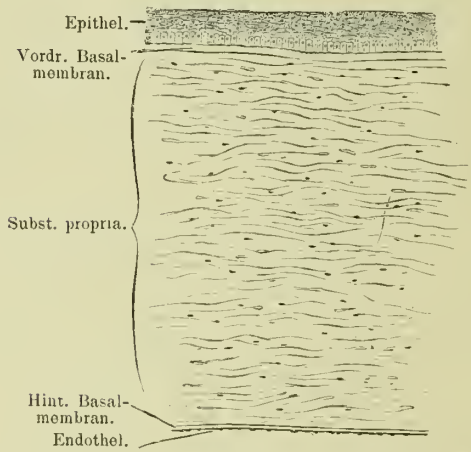

Fig. 174.
Senkrechter Durchschnitt der Hornhaut des Menschen, 100mal vergrössert. Technik Nr. 158 b.

ad 1. Das Hornhautepithel ist ein geschichtetes Pflasterepithel und besteht zu unterst aus einer Lage cylindrischer, scharf konturirter Zellen, welchen drei bis vier (bei Thieren mehr) Lagen rundlicher Zellen folgen, die ihrerseits von mehreren Schichten abgeplatteter, aber noch kernhaltiger Zellen überdeckt werden. Die Dicke des Epithels beträgt beim Menschen 0,03 mm. Am Rande der Hornhaut setzt sich das Epithel in dasjenige der Conjunctiva sclerae fort.

ad 2. Die vordere Basalmembran (Lamina elastica anterior, Bowman'sche Membran) ist eine beim Menschen deutlich sichtbare, bis zu 0,01 mm dicke Schicht von fast homogenem Aussehen. Sie ist an ihrer Oberfläche mit feinen Zacken und Leisten zur Verbindung mit den Cylinderzellen des

Hornhautepithels versehen; an ihrer Unterfläche geht sie allmählich in die Substantia propria corneae über, als deren Modifikation die vordere Basalmembran gilt.

ad 3. Die Substantia propria corneae bildet die Hauptmasse der Cornea. Sie besteht aus feinen, gerade verlaufenden Fibrillen, welche durch eine interfibrilläre Kittsubstanz zu fast gleich dicken Bündeln vereinigt sind; die Bündel werden ihrerseits durch eine interfascikuläre Kittsubstanz zu platten Lamellen verbunden, die in vielen Schichten übereinander gelegen sind und durch eine interlamelläre Kittsubstanz zusammengehalten werden. Die Lamellen sind parallel der Hornhautoberfläche gelagert und verlaufen in senkrecht aufeinander stehenden Meridianen, so dass ein vertikal durch die Mitte der Hornhaut geführter Schnitt abwechselnd längs und quer getroffene Bündel zeigt. Einzelne schräg verlaufende Bündel (sogen. Fibrae arcuatae) verbinden die einzelnen Lagen mit ihren nächstoberen resp. nächstunteren Nachbarn; besonders ausgeprägt finden sich solche Bündel in den vorderen Schichten der Substantia propria. In die Kittsubstanz ist ein vielfach (bei

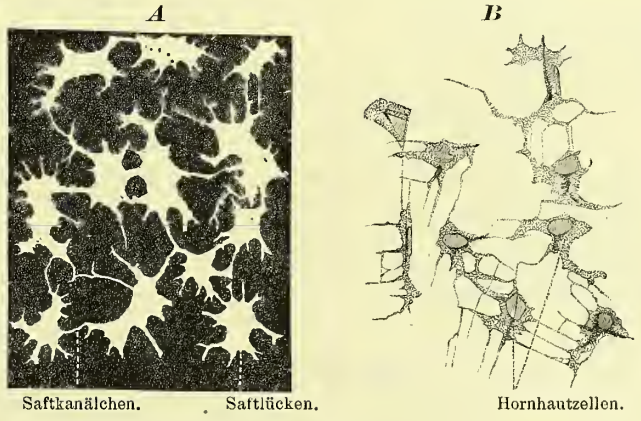

Fig. 175.

A Flächenschnitt der Cornea des Ochsen. Negatives Silberbild, das Kanalsystem ist hell auf dunklem Grunde. ca. 240mal vergrössert. Technik Nr. 163.
B Flächenschnitt der Cornea des Kaninchens. Fixe Hornhautzellen. ca. 240mal vergrössert. Technik Nr. 164.

manchen Thieren [z. B. beim Frosch] rechtwinkelig), verzweigtes Kanalsystem eingegraben, die Saftkanälchen („Hornhautkanälchen"), welche an vielen Stellen zu breiteren, ovalen Lücken, den Saftlücken („Hornhautkörperchen") (Fig. 175) erweitert sind. Letztere liegen zwischen den Lamellen, während die Saftkanälchen ausserdem noch zwischen den Bündeln verlaufen. Saftlücken und Saftkanälchen enthalten eine seröse Flüssigkeit; ausserdem finden sich daselbst auch Zellen und zwar: a) fixe Hornhautzellen; das sind abgeplattete, der einen Wand des Kanalsystems angeschmiegte, mit einem

grossen Kerne versehene Bindesubstanzzellen (Fig. 175 B) und b) Wanderzellen (Leukocyten).

ad 4. Die hintere Basalmembran (Membrana Descemetii, Lamin. elast. poster.) ist eine glashelle, elastische Haut von nur 0,006 mm Dicke. Ihre Hinterfläche ist bei erwachsenen Menschen an der Peripherie der Hornhaut mit halbkugeligen Erhabenheiten, sog. Warzen, besetzt.

ad 5. Das Hornhautendothel wird durch eine einschichtige Lage polygonaler, platter, mit leicht prominirenden Kernen versehener Zellen hergestellt.

Die Sklera besteht vorzugsweise aus Bindegewebsbündeln, welche sich in verschiedenen, hauptsächlich in meridionalen und äquatorialen Richtungen durchflechten. Ausserdem befinden sich daselbst feine elastische Fasern in Netzen angeordnet, sowie platte Bindesubstanzzellen, welche, wie die fixen Hornhautzellen, in Saftlücken liegen, die in der Sklera nur unregelmässiger gestaltet sind. Zwischen Sklera und Chorioidea befindet sich ein lockeres, reichlich mit elastischen Fasern und verästelten Pigment- und platten pigmentfreien Zellen („Endothelzellen") versehenes Gewebe, welches beim Lösen der Sklera von der Chorioidea theils ersterer, theils letzterer anhaftet, und Lamina suprachorioidea oder Lamina fusca sclerae heisst. Die Dicke der Sklera ist hinten am mächtigsten (1 mm) und nimmt nach vorn zu allmählich ab.

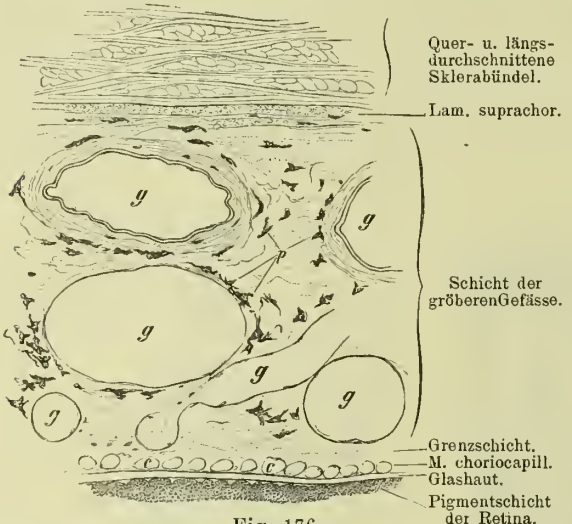

Fig. 176.

Senkrechter Schnitt durch einen Theil der Sklera und die ganze Chorioidea, 100 mal vergr. *g* Gröbere Gefässe, *p* Pigmentzellen, *c* Querschnitte von Kapillaren. Technik Nr. 158 c.

Tunica media.

Die Chorioidea ist durch ihren grossen Reichthum an Blutgefässen ausgezeichnet, welche in zwei Schichten geordnet sind. Die oberflächliche, nach Innen von der Lamina suprachorioidea befindliche Lage, die „Schicht der gröberen Gefässe" (Fig. 176), enthält die Verästelungen der arteriellen und venösen Gefässe, die in eine aus feinen elastischen Fasernetzen und zahlreichen verästelten Pigmentzellen bestehende Grundsubstanz (Stroma) eingebettet sind. Das Stroma enthält ausserdem als Begleiter der

grösseren Arterien fibrilläres Bindegewebe, glatte Muskelfasern und platte, nicht pigmentirte Zellen, die zu feinen Häutchen („Endothelhäutchen") verbunden sind. Die tiefere Schicht, Membrana choriocapillaris wird durch ein engmaschiges Netz weiter Kapillaren, zwischen denen keinerlei geformte Elemente gelegen sind, gebildet. Zwischen beiden Gefässchichten liegt die meist pigmentlose, aus feinen elastischen Fasernetzen bestehende Grenzschicht der Grundsubstanz; an ihre Stelle treten bei Wiederkäuern und Pferden wellig verlaufende Bindegewebsbündel, welche dem Auge dieser Thiere einen metallischen Glanz verleihen. Diese glänzende Haut ist unter dem Namen Tapetum fibrosum bekannt. Das gleichfalls irisirende Tapetum cellulosum der Raubthiere wird hingegen durch mehrere Lagen platter Zellen, die zahlreiche, feine Krystalle enthalten, hergestellt. An die Membrana choriocapillaris schliesst sich die Glashaut, eine strukturlose, bis 2 μ dicke Lamelle, welche auf ihrer äusseren Oberfläche mit einer feinen, gitterförmigen Zeichnung versehen ist. Eine auf der inneren Oberfläche bemerkbare polygonale Felderung wird durch Abdrücke des Retinalpigmentes hervorgerufen. Die Glashaut steht den elastischen Häuten nahe.

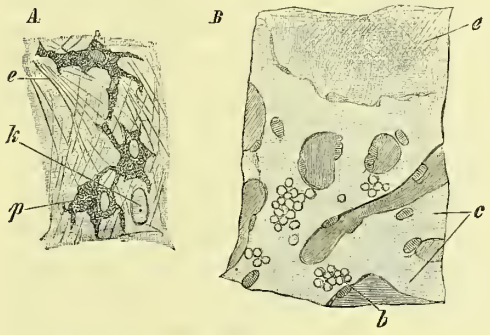

Fig. 177.

A Aus einem Zupfpräparate der menschlichen Chorioidea, 240 mal vergr. *p* Pigmentzellen, *e* elastische Fasern, *k* Kern einer platten, nicht pigmentirten Zelle; der Zellenkörper ist hier nicht sichtbar. *B* Stückchen der menschlichen Choriocapillaris und der anhaftenden Glashaut, 240 mal vergr., *c* weite Kapillaren, theilweise noch Blutkörperchen (*b*) enthaltend, *e* Glashaut, eine feine Gitterung zeigend. Technik Nr. 159 a.

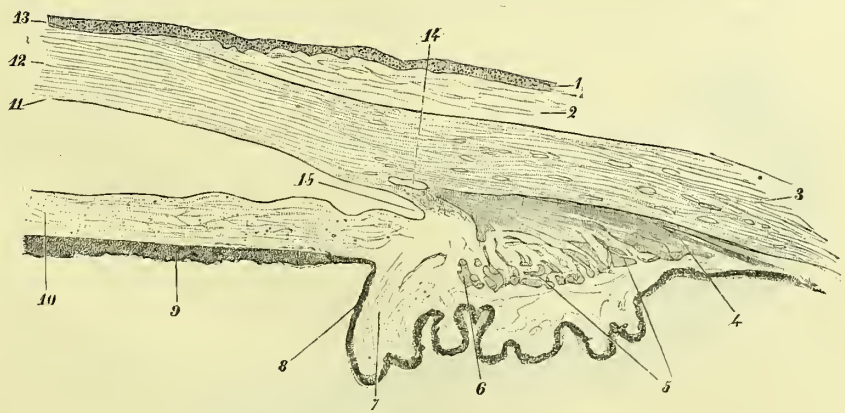

Fig. 178.

Meridionalschnitt durch den rechten Cornealfalz (s. pag. 225) des Menschen, 30mal vergrössert. 1 Epithel, 2 Bindegewebe der Conjunctiva, 3 Sklera, 4, 5, 6, 7 und 8 Corpus ciliare, 4 meridionale, 5 radiäre, 6 cirkuläre Fasern des M. ciliaris, 7 Processus ciliaris, 8 Pars ciliaris retinae, 9 Pars iridica retinae, 10 Stroma der Iris, 11, 12, 13 Cornea, 11 hintere Basalmembran, 12 Substantia propria, 13 Epithel, 14 Schlemm'scher Kanal, 15 Iriswinkel. Technik Nr. 158a.

Das Corpus ciliare wird gebildet von den Proc. ciliares und einem diesen aufliegenden muskulösen Ringe, dem Musc. ciliaris. Die Processus ciliaris sind 70—80 meridional gestellte Falten, welche von der Ora serrata (pag. 226) an niedrig beginnend sich allmählich bis zu einer Höhe von 1 mm erheben und nahe dem Linsenrande plötzlich abfallend enden. Jeder Ciliarfortsatz besteht aus fibrillärem Bindegewebe, das zahlreiche Blutgefässe enthält und einwärts durch eine Fortsetzung der Glashaut, die hier durch sich kreuzende Fältchen gekennzeichnet ist, abgegrenzt wird. Der Musculus ciliaris ist ein ca. 3 mm breiter, vorn 0,8 mm dicker Ring, der an der inneren Wand des Schlemm'schen Kanales entspringt. Seine glatten Elemente verlaufen nach drei verschiedenen Richtungen. Wir unterscheiden: 1. meridionale Fasern (Fig. 178, 4); es sind dies die der Sklera zunächst gelegenen zahlreichen Muskelbündel, welche bis zum glatten Theile der Chorioidea reichen; sie sind unter dem Namen Tensor chorioideae bekannt, 2. radiäre Fasern, den meridionalen zunächst gelegene Bündel, welche von Aussen nach Innen eine immer mehr diä re (zum Mittelpunkte des Bulbus orientirt) Richtung annehmen und hinten, noch im Bereiche des Ciliarkörpers, in cirkuläre Richtung umbiegen (5), 3. cirkuläre (äquatoriale) Fasern, den sogenannten Müller'schen Ringmuskel. (6).

Die Regenbogenhaut, Iris, besteht aus einem in drei Schichten gesonderten Stroma, das vorn von einer Fortsetzung des Hornhautendothel hinten von einer modifizirten Fortsetzung der Retina überzogen wird. Wir unterscheiden demnach in der Iris fünf Lagen:

1. Das „Endothel" der vorderen Irisfläche; es besteht, wie das der Hornhaut, aus einer einfachen Lage abgeplatteter, polygonaler Zellen.

2. Die vordere Grenzschicht (retikuläre Schicht); sie besteht aus 3—4 Lagen von Netzen, welche durch sternförmige Bindesubstanzzellen ge-

Fig. 179.

Senkrechter Schnitt durch den pupillaren Theil der menschlichen Iris, 100mal vergr. Es ist etwa ein Fünftel der ganzen Irisbreite gezeichnet. *g* Blutgefäss mit dicker Bindegewebsscheide, *m* Musc. sphincter pupillae, quer durchschnitten, *p* Pupillarrand der Iris. Technik Nr. 159 c.

bildet werden. Dieses dem Reticulum des adenoiden Gewebes ähnliche Netzwerk geht an seiner hinteren Fläche allmählich über in

3. die Gefässschicht der Iris, welche in einem lockeren, von feinen Bindegewebsbündeln gebildeten Stroma zahlreiche radiär (zur Pupille) verlaufende Gefässe enthält. Blutgefässe und Nerven sind mit besonders dicken Bindegewebsscheiden umhüllt. In der Gefässschicht sind glatte Muskelfasern gelegen und zwar a) ringförmig um den Pupillarrand der Iris angeordnete Faserbündel: der bis zu 1 mm breite Musc. sphincter pupillae und b) von diesem in radiärer Richtung ausstrahlende, spärliche Fasern, welche keine zusammenhängende Schicht bilden: der Musc. dilatator pupillae. In der vorderen Grenzschicht und in der Gefässschicht sind in sehr wechselnden Mengen pigmentirte Zellen gelegen, die jedoch bei blauen Augen fehlen.

4. Die hintere Grenzschicht, eine glashelle Membran, welche elastischer Natur ist.

5. Die Pigmentschicht der Iris (Pars iridica retinae); sie wird durch zwei Lagen, deren vordere spindelförmige, deren hintere polygonale Pigmentzellen enthält, gebildet. Beide Lagen sind derart von Pigmentkörnchen durchsetzt, dass ein Erkennen der einzelnen Elemente meist unmöglich ist. Das Pigment fehlt hier nur bei Albinos. Die hintere Fläche der Pigmentschicht soll noch von einem sehr feinen Häutchen, der Limitans iridis, einer Fortsetzung der Membrana limitans interna retinae (pag. 231) überzogen werden.

Cornealfalz. So nennt man die Uebergangsstelle der Sklera in die Cornea, die insofern von besonderem Interesse ist, als daselbst Iris, Cornea und Corpus ciliare an einander stossen. Der Uebergang der Sklera in die Cornea erfolgt ganz direkt; die mehr wellig verlaufenden Sklerabündel gehen kontinuirlich in die gestreckten Fibrillenbündel der Hornhaut über, das Saftkanalsystem der Sklera kommunizirt mit dem der Cornea. Die mikroskopisch nicht scharf nachzuweisende Uebergangslinie ist eine schräge, indem die Umwandlung der Sklera in das Corneagewebe in den hinteren Partien der Tunica externa früher erfolgt, als vorn. Der hinterste Abschnitt der Substantia propria corneae, sowie die hintere Basalmembran stossen in der Peripherie mit dem Ciliarrande der Iris zusammen; die Stelle heisst der Iriswinkel (Fig. 178, 15). Hier sendet die Iris gegen die Hinterfläche der hinteren Basalmembran bindegewebige Fortsätze, die Irisfortsätze, die, bei Thieren (Rind, Pferd) mächtig entwickelt, das sogen. Ligamentum iridis pectinatum darstellen. Beim Menschen sind diese Fortsätze kaum ausgebildet. Mit den Irisfortsätzen vereinigt sich die hintere Basalmembran, indem dieselbe sich in ihrer ganzen Peripherie in Fasern auflöst, die mit den Irisfortsätzen verschmelzen; diese Fasern erhalten noch Verstärkungen von Seiten der elastischen Sehnen und des intermuskulären Bindegewebes des Ciliarmuskels, sowie in geringerem Grade Zuwachs von Seiten der Sklera. Somit betheiligen sich am Aufbaue der im Iriswinkel ausgespannten Fasern sämmtliche am Cornealfalz auf einander

treffende Gewebe: Cornea, Sklera, Iris und M. ciliaris; das von der Hinterfläche der hinteren Basalmembran auf die Irisoberfläche sich fortsetzende Endothel hüllt die Fasern ein. Die zwischen den Fasern befindlichen Räume, die, in offener Verbindung mit der vorderen Augenkammer stehend, dieselbe Flüssigkeit wie diese enthalten, werden die Fontana'schen Räume genannt. Sie sind beim Menschen kaum entwickelt.

Tunica interna.

Die Netzhaut, Retina, erstreckt sich von der Eintrittsstelle des Sehnerven bis zum Pupillarrande der Iris und lässt in diesem Bereiche drei Zonen unterscheiden: 1. Die Pars optica retinae, das eigentliche Ausbreitungsgebiet des Nerv. opticus. Dieser allein lichtempfindende Theil der Netzhaut erstreckt sich, den ganzen Augenhintergrund auskleidend, bis nahe an den Ciliarkörper und hört dort mit einer scharfen, gezackten, makroskopisch schon wahrnehmbaren Linie, der Ora serrata, auf. 2. Die Pars ciliaris retinae, von der Ora serrata bis zum Ciliarrande der Iris reichend. 3. Die Pars iridica retinae, welche die Hinterfläche der Iris vom Ciliarrande bis zum Pupillarrande überzieht.

ad 1. Die Pars optica retinae zerfällt in zwei Abtheilungen, eine äussere, die Schicht der Sehzellen (Neuroepithelschicht) und eine innere, die Gehirnschicht; jede dieser Abtheilungen lässt wieder mehrere Lagen unterscheiden und zwar die Neuroepithelschicht drei, die Gehirnschicht fünf; rechnen wir dazu noch die genetisch zur Retina gehörende Pigmentschicht (Pigmentepithel), welche dicht unter der Chorioidea gelegen ist, so ergeben sich neun Schichten, die von aussen nach innen gezählt in folgender Weise angeordnet sind:

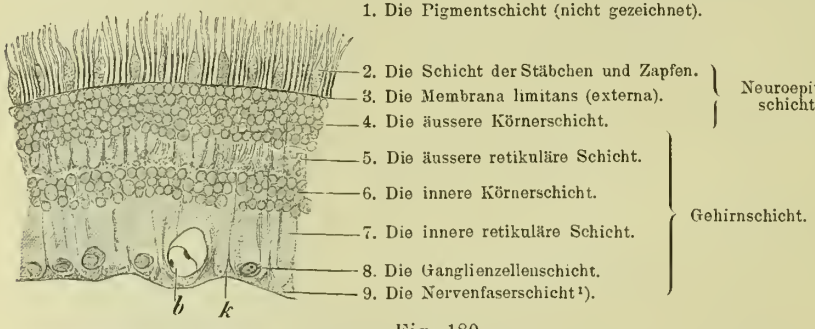

Fig. 180.

Senkrechter Schnitt der Retina des Menschen, 240mal vergrössert. Die Nervenfaserschicht ist quer durchschnitten und nur sehr dünn, da der Schnitt nicht vom Augenhintergrunde stammt. *b* Blutgefässe, *k* Radiärfaserkegel. Technik Nr. 159c.

Die Elemente vorstehender Schichten sind nur zum Theil nervöser resp. epithelialer Natur; der andere Theil wird durch Stützsubstanz, die

1) Dazu wird noch die Membr. limitans interna als 10. Lage gezählt, die indessen keine selbständige Haut darstellt (s. Müller'sche Stützfasern).

indessen nicht bindegewebiger Natur ist (s. Rückenmark pag. 83), gebildet. Die hervorragendsten Elemente der Stützsubstanz sind die Radiärfasern (Müller'sche Stützfasern), langgestreckte Zellen, welche von der Innenfläche der Retina durch sämmtliche Schichten bis zu den Stäbchen und Zapfen hinaufreichen. Ihr inneres Ende ist durch einen kegelförmigen Fuss, den Radiärfaserkegel (*k*), charakterisirt; indem die verdickten Basen dieser Kegel sich dicht aneinanderfügen, täuschen sie eine an der inneren Oberfläche der Retina liegende Membran, die sog. Membrana limitans interna (Fig. 181, *l*) vor. Von der Spitze des Kegels an sich immer mehr verschmälernd ziehen die Stützfasern durch die innere retikuläre Schicht (ohne mit dieser Verbindung einzugehen) in die innere Körnerschicht; hier entsenden sie feine, runde und abgeplattete Fortsätze, hier sind sie auch mit einem Kerne versehen (Fig. 181, *n*); von da ziehen die Fasern, überall Stütze abgebend, durch äussere retikuläre und äussere Körnerschicht bis zur Membrana limitans (externa), mit welcher sie sich verbinden. Ausser diesen radiären Stützzellen kommen in der äusseren retikulären Schicht konzentrische Stützzellen vor; sie sind der Fläche nach ausgebreitete, mit langen Ausläufern versehene Zellen, die theils kernhaltig, theils kernlos sind. Von der Oberfläche der Membrana limitans ext. erheben sich noch feine Fasern, welche hürdenförmig die Basen der Stäbchen und Zapfen umfassen, die sog. Faserkörbe (Fig. 185). Zur Stützsubstanz gehört endlich der grösste Theil der beiden retikulären Schichten, sowie die geringen Mengen der Kittsubstanz in der Ganglienzellenschicht.

Fig. 181.

Senkrechter Schnitt der Netzhaut eines Kaninchens, 240mal vergr. *k* Kegelförmiger Fuss der Radiärfasern, *n* kernhaltiger Theil derselben, *l* „Membrana limitans interna". Technik Nr. 159 e.

Die genauere Schilderung der einzelnen Retinaschichten geschieht aus praktischen Gründen in umgekehrter, von Innen nach Aussen zählender Reihenfolge.

Gehirnschicht.

Die Nervenfaserschicht besteht aus nackten Achsencylindern, welche zu Bündeln angeordnet sich plexusartig verbinden. An der Eintrittsstelle des N. opticus am dicksten gelagert, breiten sich die Fasern in radiärer Richtung bis zur Ora serrata aus. Während dieses Verlaufes gehen fortwährend Fasern peripherisch zu den nächst höher gelegenen Schichten der Netzhaut. Die radiäre Anordnung der Fasern erleidet eine Störung im Bereiche der Macula lutea (pag. 230).

Die Ganglienzellenschicht („Ganglion nervi optici") besteht aus einer einfachen Lage grosser multipolarer Ganglienzellen, welche einen ungetheilten Fortsatz (Achsencylinderfortsatz) centralwärts, gegen die Nerven-

faserschicht, einen oder mehrere verästelte Fortsätze (Protoplasmafortsätze) peripheriewärts, gegen die innere retikuläre Schicht entsenden; dort bilden die Fortsätze sich theilend feine der Fläche nach ausgebreitete Flechtwerke, welche sich mit Fortsätzen anderer Ganglienzellen zu einem dichten Gewirr verbinden (Fig. 185).

Die innere retikuläre Schicht („granulirte Schicht", „Neurospongium") besteht aus einem sehr feinen Netzwerke der Stützsubstanz, welches ein dichtes, von Fortsätzen sämmtlicher Ganglienzellen der Retina gebildetes, nervöses Gewirr trägt.

Die innere Körnerschicht; ihre „Körner" benannten Elemente sind sehr verschiedener Natur. Die innerste Lage wird durch die „Spongioblasten"[1]) hergestellt, Ganglienzellen, welche verästelte Fortsätze in die innere retikuläre Schicht senden. Von vielen — nicht von allen — Spongioblasten geht ein Achsencylinderfortsatz in die Optikusfaserschicht über (Fig. 185). Die übrigen Lagen bestehen grösstentheils aus kleinen bipolaren Ganglienzellen („Ganglion retinae"), deren centraler Fortsatz bis in die innere retikuläre Schicht reicht und sich dort in feine Aeste auflöst, während der peripherische Fortsatz bis zur äussersten retikulären Schicht zieht; dort theilt er sich gabelig, breitet sich der Fläche nach aus und geht in feinste Fibrillen zerfallend in ein subepitheliales Geflecht über, das durch die Verbindung mit Fortsätzen benachbarter Ganglienzellen gebildet wird. Ein Fortsatz steigt zwischen den Sehzellen in die Höhe[2]) (Fig. 185 ×). Endlich finden sich in dieser Schicht die Kerne der Radiärfasern.

Die äussere retikuläre Schicht („Zwischenkörnerschicht", „subepitheliale Schicht") ist ebenfalls ein feines Netzwerk der Stützsubstanz, welches das eben erwähnte nervöse Geflecht trägt. Von Zellen finden sich hier die konzentrischen Stützzellen (s. pag. 227), sowie sternförmige, „subepitheliale Ganglienzellen"; letztere betheiligen sich mit ihren Fortsätzen an der Bildung des subepithelialen nervösen Geflechtes (Fig. 185), ein Fortsatz aber zieht centralwärts bis in die innere retikuläre Schicht, wo er sich verästelt und sich in das dort befindliche nervöse Gewirr einsenkt.

Neuroepithelschicht.

Die Neuroepithelschicht besteht aus zweierlei Elementen: den Stäbchen-Sehzellen und den Zapfen-Sehzellen, die beide dadurch ausgezeichnet sind, dass ihr Kern in der unteren Hälfte der Zelle gelegen ist, während der obere kernlose Abschnitt durch eine durchlöcherte Membran (die Membrana limitans extern.) von dem unteren Theile scharf abgegrenzt wird. Dadurch wird das Bild verschiedener Schichten hervorgerufen; die innere, aus

[1]) Der Name stammt von der unrichtigen Vermuthung, dass diese Zellen die Erzeuger des Neurospongium seien.

[2]) Dieser Fortsatz konnte bei Säugethieren bis jetzt noch nicht nachgewiesen werden.

den kernhaltigen Theilen der Sehzellen bestehende Schicht ist als äussere Körnerschicht, die äusssere, kernlose Abtheilung als Schicht der Stäbchen und Zapfen bekannt. Zwischen beiden liegt die Membrana limitans.

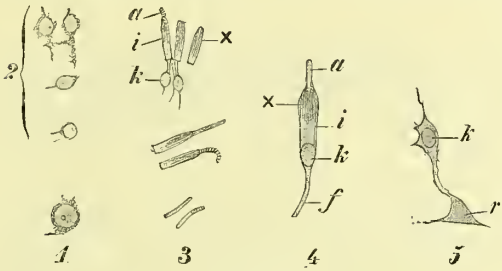

Fig. 182.

Elemente der Retina des Affen isolirt, 240mal vergr.
1 Vorstümmelte Ganglienzelle des Gangl. nerv. optic.
2 Elemente der inneren Körnerschicht.
3 Stäbchensehzellen und Fragmente derselben, unten zwei Aussenglieder, von denen das eine eine quere Streifung, den Beginn des Zerfalles in quere Plättchen, zeigt; darüber zwei Stäbchen; Aussenglied des unteren im Zerfalle begriffen. Oben vollständigere Stäbchensehzellen, *a* Aussenglied, *i* Innenglied, *k* Stäbchenkorn, × Fadenapparat.
4 Zapfensehzelle, *a* Aussenglied, *i* Innenglied, *k* Zapfenkorn, *f* Zapfenfaser, am unteren Ende abgerissen. × Fadenapparat.
5 Müller'sche Stützfaser (Radiärfaser), *k* Kern derselben, *r* Radiärfaserkegel. Technik Nr. 161.

1. Stäbchensehzellen. Die äusseren Hälften derselben sind die Stäbchen, langgestreckte Cylinder (60 μ lang, 2 μ dick), welche aus einem homogenen Aussenglicde und einem feinkörnigen Innenglied e bestehen. Die Aussenglieder sind der ausschliessliche Sitz des Sehpurpurs. Das Innenglied besitzt in seinen äusseren Ende einen ellipsoiden faserigen Körper, den Fadenapparat. Die inneren Hälften der Stäbchensehzellen werden Stäbchenfasern genannt; sie sind sehr feine Fäden, welche mit einer kernhaltigen Anschwellung, dem Stäbchenkorne, versehen sind. Der Kern ist durch 1—3 helle Querbänder ausgezeichnet.

2. Zapfensehzellen. Die äusseren Hälften derselben, die Zapfen, bestehen gleichfalls aus einem Aussengliede und einem Innengliede. Die Aussenglieder sind konisch und kürzer als diejenigen der Stäbchen. Die Innenglieder sind dick, bauchig aufgetrieben; die Gesammtgestalt der Zapfen ist somit eine flaschenförmige. Auch das Innenglied der Zapfen enthält einen Fadenapparat. Bei Belichtung werden die Zapfen kürzer und dicker, im Dunkeln dagegen schmäler und länger. Die inneren Hälften der Zapfensehzellen sind die Zapfenfasern; diese sind breit und sitzen mit kegelförmig verbreitertem Fusse auf der äusseren retikulären Schicht. Die kernhaltige Anschwellung, das Zapfenkorn, liegt gewöhnlich dicht nach Innen von der Membr. limitans.

Die Zahl der Stäbchen ist eine viel grössere, als die der Zapfen. Letztere stehen in regelmässigen Abständen, so dass immer je drei bis vier Stäbchen zwischen je zwei Zapfen liegen (Fig. 180).

Das Pigmentepithel besteht aus einer einfachen Lage sechsseitiger Zellen, welche an ihrer äusseren, der Chorioidea zugewendeten Fläche pigmentfrei sind (hier liegt auch der Kern [Fig. 181]), während der innere Abschnitt derselben zahlreiche stabförmige, 1—5 μ lange Pigmentkörnchen enthält; von diesem Theil ziehen zahlreiche feine Fortsätze zwischen die Stäbchen und Zapfen. Bei Albinos und am Tapetum (s. o. pag. 223) ist das Epithel pigmentfrei.

Der vorstehend geschilderte Bau der Retina erleidet an der Macula lutea und Fovea centralis, sowie an der Ora serrata bemerkenswerthe Modifikationen.

Macula lutea und Fovea centralis. Im Bereiche der Macula erfahren die Retinaschichten folgende Veränderungen. Feine Optikusfasern verlaufen von der Eintrittsstelle des Sehnerven gerade zum nächstgelegenen, medialen Theile der Macula; die über und unter diesen Fasern aus der Eintrittsstelle kommenden dickeren Nervenfasern verlaufen dagegen in aufwärts resp. abwärts konvexen Bogen und vereinigen sich am lateralen Rande der Macula. Die Ganglienzellenschicht wird bedeutend dicker, indem die hier bipolaren Ganglienzellen statt in einfacher Lage in vielen (bis 9) Lagen übereinander angeordnet sind. Innere retikuläre, innere Körner- und äussere retikuläre Schicht erleiden keine wesentlichen Veränderungen. Die Neuroepithelschicht wird einzig allein durch Zapfensehzellen hergestellt. Schon am Rande der Macula vermindert sich die Zahl der Stäbchensehzellen, in der Macula selbst fehlen sie vollkommen: in Folge dessen sind die Zapfenfasern deutlich sichtbar und werden als Faserschicht beschrieben. Die Zapfenkörner liegen hier wegen ihrer grossen Menge in mehreren Lagen übereinander.

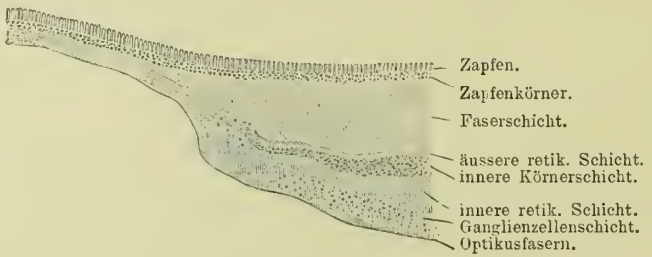

Fig. 183.

Rechte Hälfte eines senkrechten Schnittes durch die Macula lutea und Fovea centralis eines erwachsenen Mannes, 70mal vergr. Rechts sind die verdickten Schichten der Macula sichtbar, die nach links in die Fovea übergehen. Von Optikusfasern sind nur Spuren, von der Membr. limitans externa ist bei dieser Vergrösserung nichts zu sehen. Die Aussenglieder der Zapfen sind abgebrochen. Technik Nr. 159 f.

Gegen die in der Mitte der Macula lutea gelegene Fovea centralis verdünnen sich allmählich die Retinaschichten und hören zum Theil gänzlich auf. Zuerst verschwindet die Nervenfaserschicht, dann die Schicht der Ganglienzellen, weiterhin die innere retikuläre, die innere Körnerschicht und, bis auf einen feinen Saum, die äussere retikuläre Schicht, so dass im Centrum der Fovea („Fundus foveae") nur die Neuroepithelschicht vorhanden ist.

Ein diffuser, gelber Farbstoff durchtränkt die Gehirnschicht, fehlt aber in der Neuroepithelschicht, der Fundus foveae ist somit farblos.

Im Gebiete der Ora serrata erfolgt sehr rasch eine Abnahme der Retinaschichten. Optikusfasern und Ganglienzellen sind schon vor der Ora verschwunden. Von den Sehzellen verschwinden zuerst die Stäbchensehzellen; die Zapfensehzellen sind noch erhalten, scheinen aber der Aussenglieder zu entbehren. Dann verliert sich die äussere retikuläre Schicht, so dass äussere

und innere Körnerschicht konfluiren, endlich hört die innere retikuläre Schicht auf. Dagegen persistiren und sind stark entwickelt die Müller'schen Stützfasern. Die Ora serrata ist häufig der Sitz seniler Veränderungen. Am häufigsten sind Lücken, die zuerst in der äusseren Körnerschicht auftreten und sich auch weiter auf centrale Schichten ausdehnen können (Fig. 184).

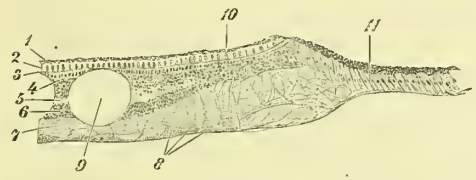

Fig. 184.

Meridionalschnitt der Ora serrata und des angrenzenden Theiles der Pars ciliar. retinae einer 78 Jahre alten Frau, 70mal vergrössert. 1 Pigmentepithel, 2 Zapfen, der Aussenglieder entbehrend, 3 Membr. limit. extern., 4 äussere Körnerschicht, 5 äussere retikuläre Schicht, 6 innere Körnerschicht, 7 innere retikuläre Schicht, 8 Müller'sche Stützfasorn, 9 Lücke in der Netzhaut, bei 10 konfluiren äussere und innere Körnerschicht und gehen in 11 die Zellen der Pars ciliar. retinae über. Technik Nr. 159 d.

ad 2. Die Pars ciliaris retinae besteht aus einer einfachen Lage gestreckter Cylinderzellen (Fig. 184, 11), welche allmählich aus der zu einer Schicht vereinten äusseren und inneren Körnerschicht hervorgehen. Diese Zellen werden an ihrer centralen Oberfläche von einer Cutikularmembran, einer ächten Membrana limitans interna, welche in den übrigen Abschnitten der Retina nicht vorhanden ist, überzogen; ihre peripherische Oberfläche hängt mit pigmentirten Zellen, einer Fortsetzung des Pigmentepithels, zusammen.

ad 3. Pars iridica retinae s. Pigmentschicht der Iris (pag. 225).

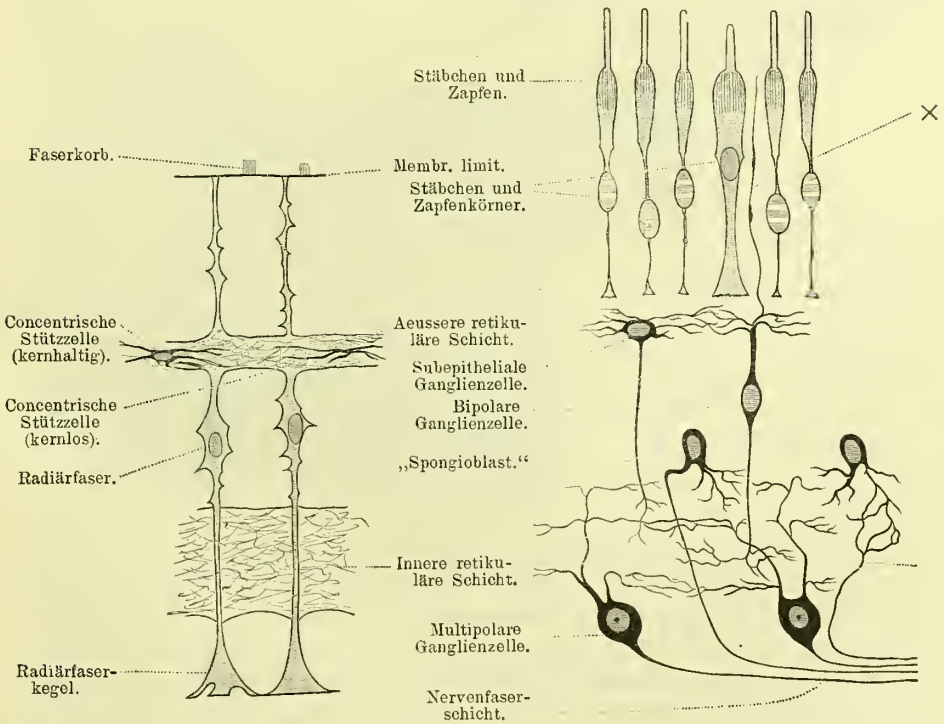

Fig. 185.

Schema, links Stützelemente, rechts nervöseu. epitheliale Elemente der Netzhaut. × pag. 228, ×× pag. 232.

Was den Zusammenhang der Netzhautelemente betrifft, so ist bis jetzt festgestellt, dass die Ganglienzellen des Ganglion nervi optici, sowie viele Spongioblasten mit den Optikusfasern durch einen Achsencylinderfortsatz zusammenhängen (Fig. 185). Im Uebrigen besteht kein direkter Zusammenhang zwischen Nervenfasern und Ganglienzellen. Die nervösen Elemente scheinen vielmehr durch Vermittelung der durch die verästelten Fortsätze der Ganglienzellen der Retina gebildeten feinen Geflechte mit einander in Verbindung zu stehen. Aus diesem Geflechte sollen durch Vereinigung feiner Fibrillen Achsencylinder entstehen (?), die zur Nervenfaserschicht ziehen (Fig. 185 ××). Es bestehen somit in der Netzhaut Verhältnisse, welche dem Centralnervensystem ähnlich sind (s. pag. 185).

Die Verbindung mit den Sehzellen geschieht vermittelst der aus dem subepithelialen Flechtwerk aufsteigenden Fortsätze, die zwischen (nicht in) den Sehzellen enden. Physiologische Untersuchungen machen in hohem Grade wahrscheinlich, dass die Sehzellen die lichtempfindenden Theile der Netzhaut sind.

Der Sehnerv.

Der Nervus opticus ist in seinem ganzen intraorbitalen Verlaufe von Scheiden, welche Fortsetzungen der Gehirnhäute sind, eingehüllt. Zu äusserst

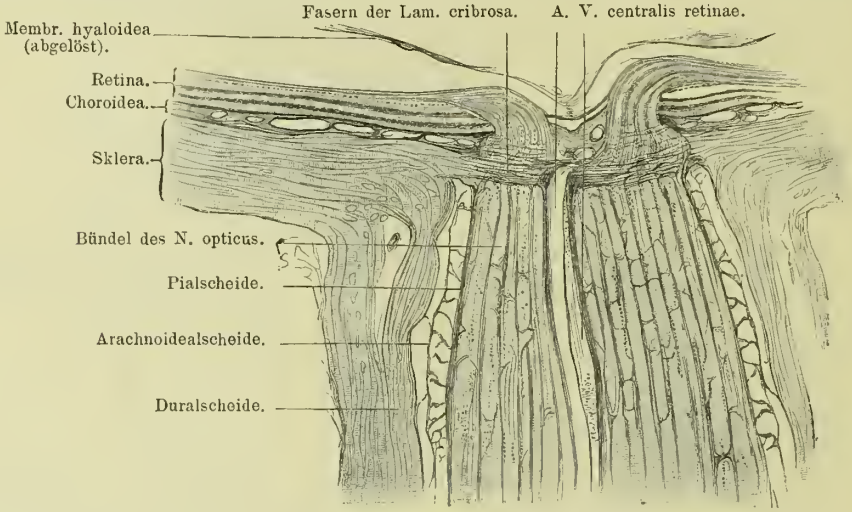

Fig. 186.

Längsschnitt der Eintrittsstelle des N. opticus vom Menschen, 15mal vergr. Oberhalb der Lam. cribr. ist die Verschmälerung des N. optic. sichtbar; Arteria, Vena centralis sind grösstentheils der Länge nach, weiter oben mehrfach der Quere nach durchschnitten. Technik Nr. 148d.

befindet sich die aus derben longitudinalen Bindegewebsbündeln bestehende Duralscheide (Fig. 186); ihr folgt nach innen die sehr zarte Arachnoidealscheide, welche zahlreiche, verhältnissmässig dicke Bindegewebsbalken nach einwärts zur Pialscheide sendet, während die Verbindung mit der Duralscheide nur durch wenige feine Fasern hergestellt wird. Zu Innerst endlich liegt die Pial-

scheide, welche den Sehnerven eng umschliesst und zahlreiche, die einzelnen Nervenfaserbündel einhüllende bindegewebige Blätter abgiebt. Diese Blätter stehen durch quere Bälkchen mit einander in Verbindung, woraus ein queres Gitterwerk resultirt.

Das Gewebe der Pialscheide dringt nicht in die Nervenfaserbündel ein, sondern umhüllt sie nur von aussen. Die Nervenfaserbündel bestehen aus feinen, markhaltigen, der Schwann'schen Scheide entbehrenden Fasern; sie werden durch Neuroglia verkittet, welche reich an ovalen Kernen ist. An der Eintrittsstelle des Sehnerven in den Bulbus geht die Duralscheide in die Sklera über, die Arachnoidealscheide löst sich an ihrem vorderen Ende in Fasern auf, so dass der nach aussen von der Arachnoidealscheide gelegene Subduralraum mit dem nach innen von der Arachnoidealscheide gelegenen Subarachnoidealraum kommunizirt. Die Pialscheide verschmilzt mit der Sklera, die dort von vielen Löchern für die durchtretenden Nervenfasern durchbohrt ist; diese Stelle heisst Lamina cribrosa. Auch die Chorioidea betheiligt sich, wenn auch in geringerem Maasse, an der Bildung der Lamina cribrosa. Die Nervenfasern verlieren an der Eintrittsstelle ihr Mark, wodurch eine bedeutende Verschmälerung des ganzen Nerven bewirkt wird.

In der distalen Hälfte des N. opticus ist in dessen Achse die Arteria und Vena centralis retinae gelegen; das diese Gefässe umhüllende Bindegewebe steht in vielfacher Verbindung mit der Pialscheide sowohl, wie mit der Lamina cribrosa.

Die Linse.

Die Linse besteht aus einer Substantia propria, die an ihrer Vorderfläche vom Linsenepithel bedeckt ist; das Ganze wird von der Linsenkapsel umgeben. Die Substantia propria lässt eine weichere Rindensubstanz und einen festeren Kern unterscheiden und besteht durchaus aus kolossal in die Länge gezogenen Epithelzellen, den Linsenfasern. Diese haben die Gestalt sechsseitiger, prismatischer Bänder, die an ihrem hinteren Ende kolbig verdickt sind. Die Linsenfasern der Rindensubstanz haben glatte Ränder und in der Nähe des Aequators einen ovalen Kern. Die Linsenfasern der centralen Linsenpartie haben gezähnelte Ränder und sind kernlos. Sämmtliche Fasern werden durch eine geringe Menge von Kittsubstanz mit einander verbunden, die am vorderen und hinteren Pole der Linse stärker angehäuft ist und bei Macerationsversuchen zur Bildung des sog. vorderen und hinteren Linsensternes Veranlassung giebt. Alle Linsenfasern verlaufen in meridionaler Richtung vom vorderen Linsenstern beginnend bis zum hinteren Linsenstern; jedoch umgreift keine Linsenfaser die ganze Hälfte der Linse; je näher dem vorderen Pole eine Faser entspringt, desto weiter vom hinteren Pole entfernt findet sie ihr Ende. Das Linsenepithel wird durch eine einfache Lage kubischer Zellen gebildet, welche, die vordere Linsenfläche

überziehend, bis zum Aequator reicht; hier geht das Epithel unter allmählicher Verlängerung seiner Elemente in Linsenfasern über. (Fig. 188, *D*). Die Linsenkapsel ist eine vorne 11—15 μ, hinten nur 5—7 μ dicke,

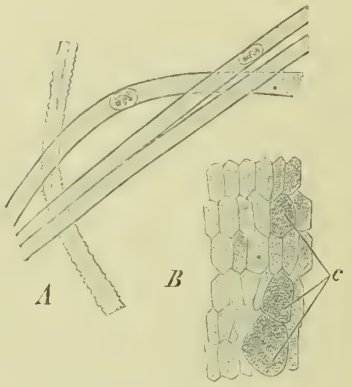

Fig. 187.

Linsenfasern eines neugeborenen Kindes. *A* Isolirte Linsenfasern, drei haben glatte, eine hat gezähnelte Ränder, 240mal vergr. Technik Nr. 167. *B* Querdurchschnittene Linsenfasern des Menschen, *c* Durchschnitte kolbiger Enden, 560mal vergr. Technik Nr. 168.

Fig. 188.

Linsenkapsel und Linsenepithel des erwachsenen Menschen, *C* Von der Innenfläche, 240mal vergr., Technik Nr. 169 a. *D* von der Seite gesehen, aus einem Meridionalschnitt durch den Linsenäquator. 1 Kapsel, 2 Epithel, 3 Linsenfasern, 240mal vergr. Technik Nr. 169 b.

glashelle elastische Membran, die genetisch theils Cutikularbildung (von den Linsenepithelzellen ausgeschieden), theils bindegewebiger Natur (Umwandlungsprodukt embryonaler Bindegewebshüllen) ist.

Der Glaskörper.

Der Glaskörper (Corpus vitreum) besteht aus einer flüssigen Substanz, Humor vitreus, und Fasern, welche nach allen Richtungen durch die Flüssigkeit ausgespannt sind. Die Oberfläche des Glaskörpers ist von einer stärkeren Haut, der Membrana hyaloidea, überzogen. Ausserdem enthält der Glaskörper auf bestimmte Stellen beschränkte Fibrillen sowie spärliche Zellen. Von letzteren können zwei Formen unterschieden werden: 1. runde, den Leukocyten gleichende Zellen. 2. Stern- und spindelförmige Zellen. Helle Blasen (Vacuolen) enthaltende Zellen sind wahrscheinlich Untergangsformen.

Die Zonula ciliaris.

Von der Oberfläche der Membrana hyaloidea erheben sich in der Gegend der Ora serrata feine, homogene Fasern, welche in meridionaler Richtung gegen die Linse ziehen. Sie hängen an der Innenfläche der Ciliarfortsätze und springen von den Spitzen derselben hinüber zum Aequator der Linse, wo sie vor, hinter und an dem Aequator selbst an der Linsenkapsel ihre Anheftung finden. Die Fasern bilden in ihrer Gesammtheit eine nirgends vollkommen geschlossene Membran, die Zonula ciliaris, das Strahlen-

bändchen, das Befestigungsmittel der Linse. Als Canalis Petiti wird der zwischen hinteren Zonulafasern und vorderer Glaskörperfläche befindliche Raum bezeichnet[1]). Der Kanal ist gegen die hintere Augenkammer nicht vollkommen geschlossen.

Blutgefässe des Augapfels.

Die Blutgefässe des Augapfels sind in zwei scharf getrennte Gebiete gesondert, welche nur an der Sehnerveneintrittsstelle mit einander in Verbindung stehen.

I. Gebiet der Vasa centralia retinae. (Fig. 189). Die A. centralis retinae (*a*) tritt, 15—20 mm vom Augapfel entfernt, in die Achse des Sehnerven und verläuft daselbst bis zur Oberfläche des Sehnerveneintrittes. Hier zerfällt sie in zwei Hauptäste, von denen der eine aufwärts, der andere abwärts gerichtet ist, und deren jeder, sich weiter verzweigend, die ganze Pars optica retinae bis zur Ora serrata versorgt. Während des Verlaufes im Sehnerven giebt die Arterie zahlreiche kleine Aeste ab, welche eingeschlossen in die Fortsetzungen der Pialscheide zwischen den Nervenfaserbündeln verlaufen und sowohl mit kleinen, aus dem umliegenden Fettgewebe in die Optikusscheiden eingetretenen Arterien (*b*) als auch mit Zweigen der Aa. ciliares posticae breves (Fig. 189 bei *c*) anastomosiren. In der Netzhaut selbst löst sich die Arterie in Kapillaren auf, welche bis in die äussere retikuläre Schicht hineinreichen[2]). Die aus den Kapillaren hervorgehenden Venen laufen parallel mit den Zweigen der Arterie und sammeln sich endlich zu einer gleichfalls in der Achse des Sehnerven eingeschlossenen Vena centralis retinae (Fig. 189, *a'*).

Beim Embryo geht ein Zweig der A. centr. retin., die Arteria hyaloidea, durch den Glaskörper bis zur hinteren Linsenfläche. Diese Arterie bildet sich schon vor der Geburt zurück, der sie einschliessende Kanal jedoch lässt sich noch im Glaskörper des Erwachsenen nachweisen, er heisst der Cloquet'sche Kanal oder der Canalis hyaloideus.

II. Gebiet der Vasa ciliaria. Dasselbe ist dadurch charakterisirt, dass die Venen ganz anders verlaufen wie die Arterien.

1. Von den Arterien versorgen a) die Arteriae ciliares posticae breves (Fig. 189, röm. Zahlen) den glatten Theil der Chorioidea, während b) die Arteriae ciliares posticae longae (Fig. 189, arab. Zahlen) und c) die Arteriae ciliares anticae (Fig. 189, griech. Buchstaben) vornehmlich für Corpus ciliare und Iris bestimmt sind.

---

[1]) Von anderen Autoren wird der zwischen den an die Vorderfläche und den an die Hinterfläche der Linsenkapsel tretenden Zonulafasern befindliche dreieckige Raum Petit'scher Kanal genannt.

[2]) Es ist also nur die Gehirnschicht der Netzhaut gefässhaltig, im Fundus foveae centralis fehlen mit der Gehirnschicht auch die Gefässe.

ad a) Die etwa 20 Aeste der Aa. ciliares posticae breves (I) durchbohren in der Umgebung des Sehnerveneintrittes die Sklera; nach Abgabe von

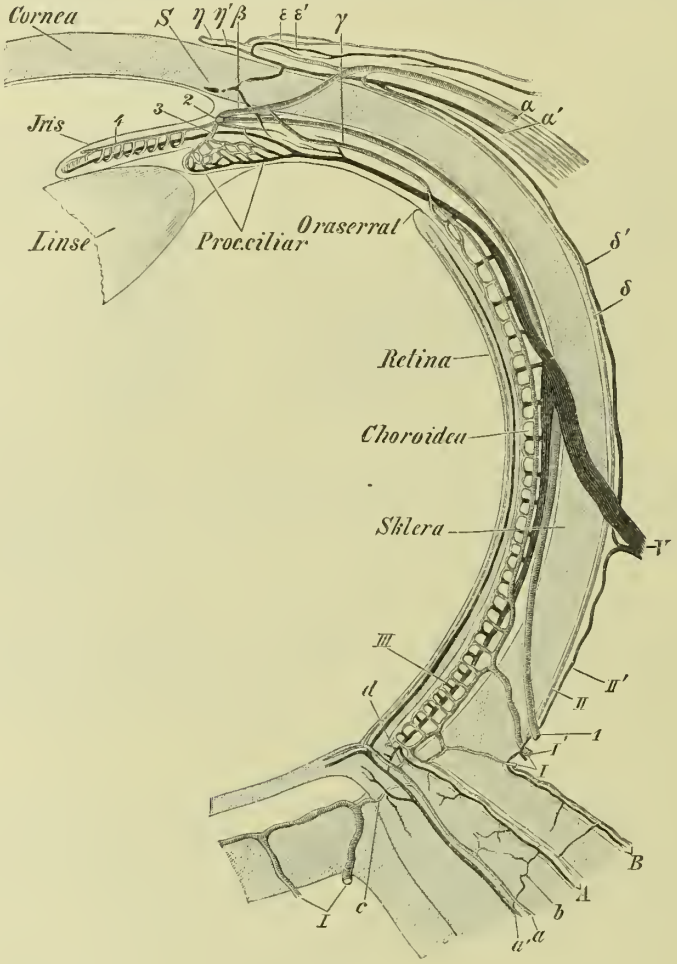

Fig. 189.

Gefässe des Auges, Schema mit Benützung der Darstellung Leber's. Tunica externa gekörnt, Tunica media weiss, Tunica interna und N. opticus gekreuzt gekörnt. Arterien hell, Venen schwarz. Gebiet der Vasa centralia retinae (kleine lateinische Buchstaben). *a* Arterie, *a'* Vene central. retin. *b* Anastomose mit Scheidengefässen. *c* Anastomose mit Aesten der Aa. ciliar. postic. brev. *d* Anastomose mit Chorioidealgefässen. Gebiet der Scheidengefässe (grosse lateinische Buchstaben). *A* Innere, *B* äussere Scheidengefässe. Gebiet der Vasa ciliar. postic. brev. (römische Ziffern). *I* Arteriae *I'* Venae ciliar. postic. breves. *II* Arterielle episklerale, *II'* venöse episklerale Aeste derselben. *III* Kapillaren der Membrana choriocapillaris. Gebiet der Vasa ciliar. post. long. (arabische Ziffern). 1. A. ciliar. post. longa. 2. Circulus iridis major, quer durchschnitten. 3. Aeste zum Corpus ciliare 4. Aeste für dio Iris. Gebiet der Vasa ciliar. ant. (griechische Buchstaben). α Arteria, α' Vena ciliaris antic., β Verbindung mit dem Circulus iridis major, γ Verbindung mit der Membr. choriocapill., δ arterielle, δ' venöse episklerale Aeste, ε arterielle, ε' venöse Aeste zur Conjunctiva sclerae, γ_1 arterielle γ_1' venöse Aeste zum Kornealrande, *V* Vena verticosa, *S* Querschnitt des Schlemm'schen Kanales.

Zweigen (II), welche die hintere Hälfte der Skleraoberfläche versorgen, lösen sich die Arterien in ein engmaschiges Kapillarnetz auf, die Membrana choriocapillaris (III). Am Optikuseintritte anastomosiren die Arterien

mit Aesten der Arter. centralis retin. (Fig. 189, *c*) und bilden hierdurch den Circulus arteriosus nervi optici; an der Ora serrata bestehen Anastomosen mit rücklaufenden Zweigen der A. ciliar. postic. longa und der Aa. ciliar. anticae (letztere Anastomose s. Fig. 189, *γ*).

ad b) Die beiden Aa. ciliares posticae longae (1) durchbohren die Sklera gleichfalls in der Nähe des Sehnerveneintrittes; die eine Arterie zieht an der nasalen, die andere an der temporalen Seite des Augapfels zwischen Chorioidea und Sklera bis zum Corpus ciliare, wo jede Arterie in zwei divergirende, längs dem Ciliarrande der Iris verlaufende Aeste sich spaltet; indem diese Aeste mit den Aesten der anderen langen Ciliararterie anastomosiren, wird ein Gefässring, der Circulus iridis major (2) gebildet, aus welchem zahlreiche Zweige für den Ciliarkörper (resp. für die Proc. ciliares) (3), sowie für die Iris (4) hervorgehen. Nahe am Pupillarrande der Iris bilden die Arterien einen unvollkommen geschlossenen Ring, den Circulus iridis minor.

ad c) Die Aa. ciliares anticae kommen von den die geraden Augenmuskeln versorgenden Arterien, durchbohren in der Nähe des Kornealrandes die Sklera und senken sich theils in den Circulus iridis major ein (*β*) und theils versorgen sie den Ciliarmuskel, theils geben sie rücklaufende Aeste zur Verbindung mit der M. choriocapillaris ab (*γ*). Ehe die vorderen Ciliararterien die Sklera durchbohren, geben sie nach hinten Zweige für die vordere Hälfte der Sklera, (*δ*) nach vorn Zweige zur Conjunctiva sclerae (*s*) und zum Kornealrande (*ζ*) ab. Die Cornea selbst ist gefässlos, nur am Rande besteht ein in den vorderen Lamellen der Substantia propria gelegenes Randschlingennetz.

2. Sämmtliche Venen verlaufen gegen den Aequator, woselbst sie zu vier (seltener fünf oder sechs) Stämmchen, den Wirtelvenen, Venae vorticosae zusammentreten, welche sofort die Sklera durchbohren (Fig. 189) und in eine der Venae ophthalmicae münden. Ausgenommen von diesem Verlaufe sind kleine den Arteriae ciliar. postic. breves und den Art. ciliares antic. parallel ziehende Venae ciliares postic. breves (Fig. 189, *l'*) und Venae ciliares anticae (Fig. 189, *a'*); letztere erhalten Zweige aus dem Ciliarmuskel, von dem episkleralen Gefässnetze (Fig. 189, *δ'*), von der Conjunctiva sclerae (*ε'*) und von dem Randschlingennetze der Hornhaut (*ζ*). Die episkleralen Venen stehen am Aequator auch mit den Ven. vorticosae in Verbindung (bei *V*). Die vorderen Ciliarvenen verbinden sich endlich auch mit dem Schlemm'schen Kanal (*S*). Dieser Kanal ist ein ringförmig um die Hornhaut verlaufender Spalt, der noch in der Sklera gelegen ist. Er wird bald als ein Lymphraum betrachtet, der mit der vorderen Augenkammer in offener Kommunikation steht, bald zu den Venen gerechnet.

Die Lymphbahnen des Augapfels.

Das Auge besitzt keine eigentlichen Lymphgefässe, sondern eine Reihe von untereinander zusammenhängenden Spalträumen; man kann am Auge zwei Komplexe solcher Räume unterscheiden, ein vorderes und ein hinteres

Gebiet. Zum vorderen Gebiete gehören 1. die Saftkanälchen der Cornea und Sklera; 2. die vordere Augenkammer, welche mit dem Schlemm'schen Kanal und durch die kapillare Spalte zwischen Iris und Linse mit 3. der hinteren Augenkammer kommunizirt. Diese letztere steht in offener Verbindung mit 4. dem Petit'schen Kanal. Diese drei letzteren Räume hängen zusammen und lassen sich durch Injektion von der vorderen Augenkammer aus füllen. Zum hinteren Gebiete gehören: der Canalis hyaloideus (pag. 235), ferner die zwischen den Optikusscheiden gelegenen Spalten: der Subduralraum und der Subarachnoidealraum, dann der enge Spalt zwischen Chorioidea und Sklera: der Perichorioidealraum, und endlich der Tenon'sche Raum, der sich auf der Duralscheide des N. opticus bis zum For. opticum fortsetzt. Diese Räume lassen sich vom Subarachnoidealraume des Gehirnes aus füllen. Der Inhalt der Räume ist ein von den Gefässen geliefertes Filtrat, welches auch den Glaskörper durchtränkt. Die Menge dieser Flüssigkeit ist im Perichorioidealraume, sowie im Tenon'schen Raume normalerweise eine ganz minimale. Diese beiden Räume dienen zur Ermöglichung der Bewegung der Aderhaut resp. des Augapfels und müssen als Gelenkräume aufgefasst werden.

Die Nerven des Augapfels.

Die Nerven des Augapfels durchbohren im Umkreise des Sehnerveneintrittes die Sklera und verlaufen zwischen Sklera und Chorioidea nach vorne; nachdem sie mit Ganglienzellen versehene Bündel an die Chorioidea abgegeben haben, bilden sie einen auf dem Corpus ciliare gelegenen, mit Ganglienzellen untermischten Ringplexus, den Orbiculus gangliosus (ciliaris), von welchem Aeste für den Ciliarmuskel, die Iris und die Hornhaut entspringen. Die für die Hornhaut bestimmten Nerven treten zuerst in die Sklera über und bilden hier ein ringförmig den Kornealrand umgebendes Geflecht, den Plexus annularis, aus welchem Aeste für die Bindehaut und für die Cornea hervorgehen. Letztere verlieren nach dem Eintritte in die Substantia propria corneae ihre Markscheide und durchsetzen als nackte Achsencylinder die ganze Hornhaut. Dabei bilden sie Netze, die nach ihrer Lage als Stromaplexus in den tieferen Schichten der Hornhaut, subbasaler Plexus unter der vorderen Basalmembran, subepithelialer Plexus dicht unter dem Epithel beschrieben werden. Von letzterem Plexus erheben sich feinste Nervenfibrillen, die zwischen den Epithelzellen abermals ein sehr feines Geflecht,

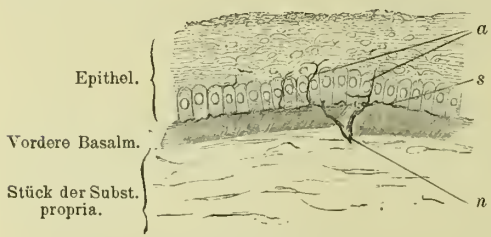

Fig. 190.

Aus einem senkrechten Schnitte durch die menschliche Cornea, 240 mal vergrössert. *n* sich theilender Nerv, die vordere Basalmembran durchbohrend, *s* subepithelialer Plexus unter den Cylinderzellen liegend, *a* zwischen den Epithelzellen aufsteigende Fasern, zum intraepithelialen Plexus gehörig. Technik Nr. 166.

den intraepithelialen Plexus, bilden, dessen Ausläufer endlich frei zwischen den Epithelzellen enden.

Die Augenlider.

Die Augenlider, Palpebrae, sind Falten der äusseren Haut, welche Muskeln, lockeres und festes Bindegewebe, sowie Drüsen einschliessen. Die äussere Platte des Augenlides behält den Charakter der gewöhnlichen äusseren Haut bei, die innere, dem Augapfel zugekehrte Platte ist dagegen in erheblicher Weise modifizirt und heisst Conjunctiva palpebralis. Die äussere Haut des Augenlides überzieht noch den unteren feinen Lidrand und geht erst an dessen hinterer Kante, der Lidkante, in die Conjunctiva palpebralis über. Man studirt die Zusammensetzung des Augenlides am besten an Sagittalschnitten (Fig. 191). Wir treffen von vorn nach hinten gezählt folgende Schichten:

1. Die äussere Haut; sie ist dünn, mit feinen Wollhaaren besetzt, deren Bälge sie einschliesst; im Corium finden sich ferner kleine Schweissdrüsen, sowie pigmentirte Bindesubstanzzellen, die bekanntlich anderen Stellen des Corium selten zukommen. Das subcutane Gewebe ist sehr locker, reich an feinen elastischen Fasern, dagegen arm an Fettzellen, die selbst vollkommen fehlen können. Gegen den Lidrand zu ist das Corium derber und mit höheren Papillen besetzt. Schräg in den vorderen Lidrand sind in 2—3 Reihen die grossen Wimperhaare, Cilien (*W*), eingepflanzt, deren Bälge bis tief in das Corium reichen. Die Cilien sind einem raschen Wechsel unterworfen, ihre Lebensdauer wird auf 100—150 Tage geschätzt; dem entsprechend findet man häufig Ersatzhaare in verschiedenen Entwickelungsstadien (s. pag. 212). Die Haarbälge der Cilien sind mit kleinen Talgdrüsen ausgestattet,

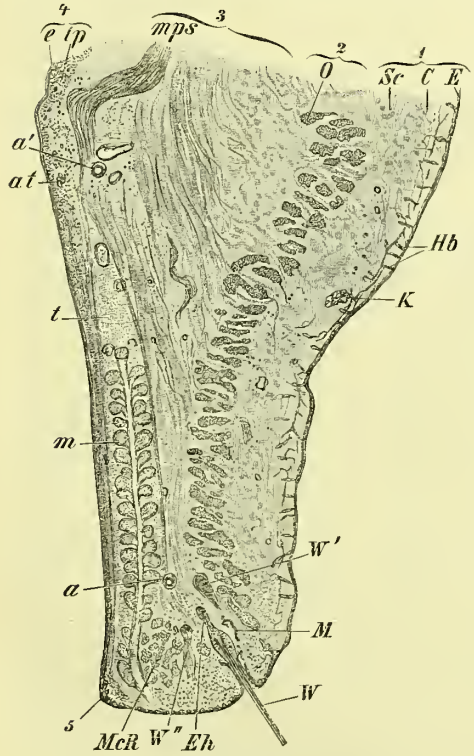

Fig. 191.

Sagittaler Durchschnitt des oberen Augenlides eines halbjährigen Kindes, 10mal vergr. 1 Hauttheil, *E* Epidermis, *C* Corium, *Sc* subcutanes Gewebe, *Hb* Haarbälge der Wollhaare, *K* Knäueldrüse, *W* Wimperhaar mit Anlage eines Ersatzhaares (*Eh*), *W'*, *W''* Stücke von Wimperhaarbälgen, *M* Stück einer Moll'schen Drüse. 2 Gebiet des M. orbicul. palpebr., *O* Querdurchschnittene Bündel dieses Mnskels, *McR* M. ciliaris Riolani. 3 Ausstrahl. der Sehne des M. levator palp. sup., *mps* M. palp. sup. 4 Conjunctivaltheil, *e* Conjunctivaepithel, *tp* Tunica propria, *at* accessorische Thränendrüse, *t* Tarsus, *m* Meibom'sche Drüse, deren Ausführungsgang an der Mündnng nicht getroffen ist, *a* Querschnitt des Arcus tarseus, *a'* Querschnitt des Arcus tarseus externus. 5 Lidkante. Technik Nr. 171.

ausserdem nehmen sie die Ausführungsgänge der sog. Moll'schen Drüsen (*M*) auf, welche in ihrem feineren Baue den Knäueldrüsen gleichen und sich von diesen nur dadurch unterscheiden, dass ihr unteres Ende zu keinem so entwickelten Knäuel verschlungen ist.

2. Hinter dem subcutanen Gewebe liegen die transversalen Bündel des quergestreiften M. orbicularis palpebrarum; die hinter den Cilien liegende Abtheilung dieses Muskels wird Lidrandmuskel, M. ciliaris Riolani (*McR*), genannt.

3. Hinter dem Muskel trifft man auf die Ausstrahlung der Sehne des M. levator palpebrae; ein Theil derselben verliert sich in dem dort befindlichen Bindegewebe, (der sog. Fascia palpebralis) ein anderer Theil, welcher auch glatte Muskelfasern, den Müller'schen Augenlidmuskel, Musc. palpebral. super. (*m p s*), einschliesst, setzt sich an den oberen Rand des Tarsus [1]).

4. Der Tarsus ist eine derbfaserige bindegewebige Platte, welche dem Augenlide Festigkeit und Stütze verleiht. Er liegt dicht vor der Conjunctiva palpebr., welcher er auch zugezählt wird und nimmt die zwei unteren Drittel der Höhe des ganzen Augenlides ein. In seiner Substanz sind die Meibom'schen Drüsen (*m*) eingebettet, langgestreckte Körper, welche aus einem weiten, vor der Lidkante sich öffnenden Ausführungsgang und rings in diesen mündenden, kurz gestielten Bläschen bestehen. Hinsichtlich des feineren Baues stimmen die Meibom'schen Drüsen mit den Talgdrüsen überein. Am oberen Ende des Tarsus, zum Theil noch von dessen Substanz umschlossen, liegen verästelte tubulöse Drüsen, die im feineren Bau mit der Thränendrüse übereinstimmen und deshalb accessorische Thränendrüsen (Fig. 191, *al*) genannt werden; sie finden sich vorzugsweise in der inneren (nasalen) Hälfte des Augenlides.

Hinter dem Tarsus liegt die eigentliche Conjunctiva, welche aus Epithel (*e*) und einer Tunica propria (*tp*) besteht. Das Epithel ist geschichtetes Cylinderepithel, mit mehreren Lagen rundlicher Zellen in der Tiefe und einer Lage meist kurzer, cylindrischer Zellen an der Oberfläche. Letztere tragen einen schmalen hyalinen Kutikularsaum. Auch Becherzellen finden sich in wechselnder Anzahl. An der Lidkante geht das Epithel allmählich in das geschichtete Pflasterepithel über, das sich zuweilen weit auf die Conjunctiva palpebr. erstreckt. Der untere Theil der Conjunctiva palpebr. ist glatt. Im oberen Theile dagegen bildet das Epithel unregelmässig buchtige Einsenkungen, die „Conjunctivabuchten", die, individuell sehr verschieden entwickelt, in höheren Graden der Ausbildung auf Durchschnitten das Bild von Drüsen gewähren können. Die Tunica propria conjunctivae besteht aus Bindegewebe, Plasmazellen in verschiedener Menge und aus lymphoiden Zellen, deren

[1]) Im unteren Augenlide enthält die Ausstrahlung des M. rect. inf. gleichfalls glatte Muskelfasern: M. palpebr. inferior.

Anzahl gleichfalls sehr wechselnd ist. Bei Thieren, besonders bei Wiederkäuern bilden die letzteren wahre Knötchen, sog. Trachomdrüsen, von deren Kuppe aus Leukocyten durch das Epithel auf die Oberfläche wandern; auch beim Menschen ist die Durchwanderung von Leukocyten, jedoch nur in geringerem Grade, nachweisbar. Im Gebiete der Conjunctivabuchten wird die Tunica propria durch die oben erwähnten Epitheleinsenkungen in Papillen abgetheilt, daher auch der Name „Papillarkörper".

Die Conjunctiva palpebralis springt oben (am unteren Augenlide unten) auf den Augapfel über, dessen Vorderfläche sie überzieht. An der Umschlagsstelle, dem Fornix conjunctivae, findet sich unter der Tunica propria ein aus Bindegewebsbündeln bestehendes, lockeres subconjunctivales Gewebe. Das Epithel ist dasselbe wie am Lidtheile der Conjunctiva; die Tunica propria ist ärmer an Leukocyten, enthält jedoch auch beim Menschen normaler Weise kleine Knötchen in verschiedener Anzahl (bis zu 20) und einzelne Schleimdrüsen. Die Conjunctiva sclerae ändert sich insofern, als ihr Epithel in einiger Entfernung vom Hornhautrande geschichtetes Pflasterepithel wird, das sich in jenes der Cornea fortsetzt (s. auch Fig. 178).

Das rudimentäre dritte Augenlid (Plica semilunaris) besteht aus Bindegewebe und einem geschichteten Pflasterepithel. Die Caruncula lacrymalis gleicht im feineren Baue der äusseren Haut (nur das Stratum corneum fehlt) und enthält feine Haare, Talg- und Schweissdrüsen.

Die Blutgefässe der Augenlider gehen von Stämmchen aus, welche vom äusseren und inneren Augenwinkel aus herantretend einen Bogen am Lidrande, Arcus tarseus (Fig. 191, *a*), und einen zweiten Bogen am oberen Ende des Tarsus, den Arcus tarseus externus (*a'*) bilden. Sie verbreiten sich im Hauttheile, umspinnen die Meibom'schen Drüsen, durchsetzen den Tarsus, um ein unter dem Conjunctivaepithel liegendes Kapillarnetz zu speisen; sie versorgen ferner den Fornix conjunctivae, die Conjunctiva bulbi und anastomosiren mit den Art. ciliar. anticae.

Die Lymphgefässe bilden in der Conjunctiva tarsi ein sehr dichtes, an der Vorderseite des Tarsus dagegen ein sehr dünnes Netz. Die Lymphgefässe der Conjunctiva bulbi enden nach den Angaben der einen Autoren am Hornhautrande geschlossen, nach anderen Angaben reichen sie mit feinen Ausläufern in das Gewebe der Hornhaut und stehen durch diese mit dem Saftkanalsysteme in Zusammenhang.

Die Nerven bilden am Lidrande einen reichen Plexus, in der Conjunctiva bulbi enden die Nerven in Endkolben (s. pag. 95 u. 96), die dicht unter dem Epithel liegen.

Das Thränenorgan.

Die Thränendrüse ist eine mit mehreren Ausführungsgängen versehene zusammengesetzte tubulöse Drüse. Die Ausführungsgänge (Fig. 192, *B*)

sind mit einem zweischichtigen cylindrischen Epithel ausgekleidet und setzen sich in lange Schaltstücke, enge mit niedrigem Epithel ausgekleidete Gänge fort (*A s, s'*). Diese endlich gehen in Tubuli über, die mit Eiweissdrüsenzellen ausgekleidet sind.

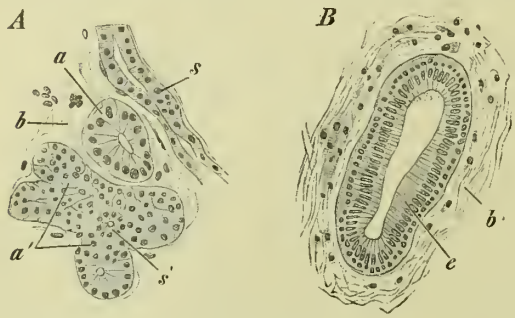

Fig. 192.

Aus einem feinen Durchschnitte der Thränendrüse des Menschen, 240mal vergr. A Drüsenkörper, *a* Tubulus rein quer durchschnitten, *a'* Gruppe von grösstentheils schräg durchschnittenen Tubulis, das Lumen eines Tubulus nur unten sichtbar, *s* Schaltstück mit (oben links) kubischen, (unten rechts) platten Epithelzellen, *s'* Schaltstück im Querschnitte, mit ziemlich hohen Cylinderzellen ausgekleidet. *b* Bindegewebe. B Querschnitt des Ausführungsganges, *e* zweischichtiges Cylinderepithel, *b* Bindegewebe. Technik Nr. 172.

Die Wandung der Thränenkanälchen besteht aus geschichtetem Pflasterepithel, aus einer Tunica propria, die reich an elastischen Fasern und unter dem Epithel auch reich an zelligen Elementen ist, und aus grösstentheils longitudinal verlaufenden quergestreiften Muskelfasern.

Thränensack und Thränennasengang bestehen aus einem zweischichtigen Cylinderepithel, einer Tunica propria, welche vorzugsweise adenoiden Charakters ist und von dem darunter befindlichen Periost durch ein dichtes Geflecht von Venen getrennt wird.

TECHNIK.

Nr. 158. Der frische Augapfel wird vorsichtig aus der Augenhöhle geschnitten, wobei der N. opticus in möglichster Länge zu erhalten ist; dann wird mit der Scheere die anhängende Muskulatur und das Fett entfernt und am Aequator mit einem scharfen Rasirmesser ein alle Augenhäute durchdringender, ca. 1 cm langer Einschnitt gemacht. Nun lege man den Bulbus in ca. 150 ccm 0,05 %ige Chromsäurelösung (pag. 13) ein; nach 12—20 Stunden wird der Bulbus von dem bereits gemachten Einschnitte aus mit einer Scheere vollkommen in eine vordere und hintere Hälfte getrennt und die Flüssigkeit gewechselt. Nach weiteren 12—20 Stunden wasche man aus und härte die Stücke in ca. 100 ccm allmählich verstärktem Alkohol (pag. 14).

Nr. 158a. Von der vorderen Bulbushälfte wird die Linse vorsichtig herausgehoben und zu Schnitten verwendet (Nr. 168); dann wird ein Quadrant ausgeschnitten und sammt dem daranhängenden Corpus ciliare und der Iris in Leber eingeklemmt und zu Präparaten über Cornealfalz geschnitten. Die dicken Schnitte färbe man mit Böhmer'schem Haematoxylin (pag. 16) und konservire sie in Damarfirniss (pag. 22) (Fig. 178).

Nr. 158b. Aus den übrigen drei Vierteln der vorderen Bulbushälfte wird ein Stück Cornea von 5—10 mm Seite herausgeschnitten und dieses, in Leber eingeklemmt, zu Präparaten über die Schichten der Hornhaut verarbeitet (Fig. 174). Die abwechselnden Lamellen der Substantia propria sind nur gut an ungefärbten, in verdünntem Glycerin konservirten Schnitten zu sehen.

Nr. 158 c. Aus der hinteren Augenhälfte schneide man ein alle drei Häute umfassendes Stückchen von 5—10 mm Seite und fertige davon nicht zu feine Schnitte zum Studium der Schichten der Sklera und Chorioidea (Fig. 176) an. Färben mit Böhmer'schem Haematoxylin (pag. 16) und konserviren in Damarfirniss (pag. 22). Beim Schneiden löst sich die Retina meist ab.

Nr. 158 d. Zur Darstellung von Präparaten über die Eintrittsstelle des N. opticus schneide man im Umkreise der Eintrittsstelle, etwa 5 mm von derselben entfernt, alle Augenhäute durch, klemme sie mit dem ca. 1 cm langen N. opticus in Leber und fertige nicht zu dünne Schnitte an. Dabei setze man das Messer so an, dass dasselbe zuerst Retina, dann Chorioidea, Sklera und N. opticus der Länge nach trifft. Färben mit dünnem Karmin und mit Böhmer'schem Haematoxylin (pag. 16) und konserviren in Damarfirniss (pag. 22). Möglichst schwache Vergrösserung (Fig. 186).

Nr. 159. Der frische Bulbus wird nach der in Nr. 158 angegebenen Weise herausgenommen, am Aequator eingeschnitten [1]) und in 100—200 ccm Müller'sche Flüssigkeit eingelegt; nach 12—20 Stunden zerlege man ihn mit der Scheere in eine vordere und hintere Hälfte. Nach 2—3 Wochen werden beide Hälften vorsichtig in (langsam fliessendem) Wasser 1—2 Stunden ausgewaschen. Dann schneide man ein alle Häute umfassendes Stückchen von ca. 8 mm Seite heraus, welches man zu

Nr. 159 a. Zupfpräparaten der Chorioidea verwendet. In einem Tropfen verdünntem Glycerin konservirte Fetzen der Chorioidea zeigen bald grössere Gefässe, bald die Kapillaren der Choriocapillaris, bald verästelte Pigmentzellen und elastische Fasern, bald die Glashaut, deren Gitterung oft nur wenig deutlich zu sehen ist. Man kann isolirte Häutchen mit Böhmer'schem Haematoxylin färben (pag. 16) (Fig. 177) und in Damarfirniss konserviren (pag. 22), doch werden dabei die feinen Strukturen undeutlich.

Nr. 159 b. Ferner wird das Stückchen zur Darstellung der Retinaelemente verwendet; man zerzupfe ein Stückchen der Retina in einem Tropfen der Müller'schen Flüssigkeit vorsichtig mit Nadeln. Neben vielen Bruchstücken der Elemente wird man auch mehr oder weniger gut erhaltene Theile finden. Die Augen des Menschen haben sehr schöne, grosse Zapfen, während diejenigen vieler Säugethiere nur klein sind [2]). Leider sind die menschlichen Augen, wenn sie zur Untersuchung gelangen, meist nicht mehr in genügend frischem Zustande; die Aussenglieder sowohl der Zapfen, als der Stäbchen sind äusserst zart und zerfallen rasch nach dem Tode in quere Plättchen, dabei krümmen sie sich hirtenstabförmig; später gehen sie ganz verloren. Wer schöne Zapfen sehen will, untersuche nach der eben angegebenen Methode Augen von Fischen. (S. ferner Nr. 160 und Nr. 161).

Nr. 159 c. Die übrigen Theile des Bulbus werden aus dem Wasser in ca. 80 ccm allmählich verstärkten Alkohol (pag. 14) gebracht. Nach vollendeter Härtung schneide man die Iris aus, klemme sie in Leber und mache meridionale Durchschnitte, welche man mit Böhmer'schem Haematoxylin färbt (pag. 16) und in Damarfirniss (pag. 22) konservirt (Fig. 179).

---

1) Man kann auch den uneröffneten Bulbus 2—3 Wochen in der Müller'schen Flüssigkeit liegen lassen und erst dann nach dem Auswaschen vor dem Einlegen in Alkohol die Halbirung vornehmen.

2) Ganz ungeeignet sind in dieser Hinsicht die Augen von Kaninchen.

Nr. 159d. Ferner schneide man ein ca. 1 cm langes Stück der Retina, welches die makroskopisch als eine gewellte Linie sichtbare Ora serrata in sich fasst, aus, klemme es in Leber ein und mache meridionale Schnitte, die man gleichfalls mit Böhmer'schem Haematoxylin färbt (pag. 16) und in Damarfirniss (pag. 22) konservirt (Fig. 184).

Nr. 159e. Ebenso verfahre man mit einem Stücke Retina, welches man am Besten aus dem Augenhintergrunde nimmt, weil daselbst die Optikusfaserschicht am dicksten ist. Die Müller'schen Stützfasern sieht man in ihrer ganzen Länge nur auf genau senkrechten Schnitten (Fig. 180 und Fig. 181).

Nr. 159f. Auf gleiche Weise werden Meridionalschnitte durch die Macula und Fovea[1]) behandelt (Fig. 183). Es ist nicht schwer, Schnitte der Macula, dagegen sehr schwer, genügende Schnitte durch die sehr zarte Fovea anzufertigen. Man löse die an jener Stelle der Chorioidea fester anhaftende Retina nicht von der Chorioidea, sondern schneide Chorioidea und Retina zusammen.

Nr. 160. Will man Elemente der Retina frisch untersuchen, so wähle man noch warme Augen soeben getödteter Thiere. Der Bulbus wird am Aequator halbirt, der Glaskörper aus der hinteren Augenhälfte sorgfältig herausgenommen und von der ganz durchsichtigen Retina kleine Stückchen von ca. 3 mm Seite ausgeschnitten und in einem Tropfen der Glaskörperflüssigkeit auf dem Objektträger leicht zerzupft. Dann bringe man 2 dünne Papierstreifchen zu Seiten des Präparates (pag. 25) und setze ein Deckglas auf. Isolirte Elemente wird man nur sehr vereinzelt finden, dagegen erhält man nicht selten recht hübsche Flächenbilder, an denen Stäbchen und Zapfen im optischen Querschnitte, erstere als kleinere, letztere als grössere Kreise wahrzunehmen sind. Hat man gleichzeitig ein Stückchen Pigmentepithel auf den Objektträger gebracht, so treten die regelmässig sechseckigen Zellen desselben schon bei schwacher Vergrösserung deutlich hervor. Die hellen Flecke in den Zellen sind deren Kerne (Fig. 9). Auch diese Zellen sind sehr vergänglich und verlieren bald ihre scharfen Konturen; Molekularbewegung der Pigmentkörnchen ist hier sehr häufig zu beobachten.

Nr. 161. Die beste Methode zur Isolirung der Retinaelemente ist folgende: Man lege das uneröffnete, von Fett und Muskeln befreite Auge[2]) in 1%ige Osmiumlösung; nach 24 Stunden durchschneide man dasselbe am Aequator und lege es zur Maceration auf 2—3 Tage in destillirtes Wasser. Dann schneide man ein Stückchen Retina von ca. 2 mm Seite mit der Scheere aus und zerzupfe es in einem Tropfen Wasser. Man kann auch mit Pikrokarmin unter dem Deckglase färben (pag. 25) und in verdünntem Glycerin konserviren (pag. 25). Mit starken Vergrösserungen findet man ausser vielen Bruchstücken, deren Zugehörigkeit nicht immer mit Sicherheit zu erkennen ist, Elemente, wie sie in Fig. 182 abgebildet sind.

Nr. 162. Saftlücken und -kanälchen der Hornhaut. Man nehme ein möglichst frisches Auge; von thierischen Augen sind Ochsenaugen

[1]) Von Thieren besitzen nur Affen eine gelbe Macula und eine Fovea centralis. Dagegen kommt eine nicht gelb pigmentirte, ähnlich der Macula gebaute Stelle, die „Area centralis", der Katze, dem Schaf (wahrscheinlich allen Säugethieren) zu.

[2]) Es empfiehlt sich, das Auge kleiner Thiere zu nehmen, z. B. eines kleinen Molches (Tritou taeniatus), dessen Sklera dünn ist und die Osmiumlösung leicht eindringen lässt. Zu einem solchen Auge sind 1—2 ccm der Osmiumlösung hinreichend. Die Form der Stäbchen ist allerdings von den Stäbchen der Säuger verschieden; sie sind dick und mit langen Aussengliedern versehen; die Zapfen sind klein.

(aus dem Schlachthause zu beziehen) am meisten zu empfehlen. Man kratze mit einem steil aufgesetztem Skalpell das Epithel der Hornhaut weg, spüle alsdann mit einem Strahle destillirten Wassers die Hornhautoberfläche ab, durchschneide das Auge vor den Ansätzen der Augenmuskeln und lege die vordere, die ganze Hornhaut enthaltende Hälfte auf die Epithelseite; dann entferne man mit Pincette und Skalpell das Corpus ciliare, Linse, Iris, so dass nur mehr der vorderste Theil der Sklera und die Cornea übrig bleiben, welche in ca. 40 ccm einer 1 %igen Lösung von Argent. nitr. eingelegt werden. Das Ganze wird auf 3—6 Stunden in's Dunkle gestellt und nach Ablauf derselben in ca. 50 ccm destill. Wasser dem Sonnenlichte ausgesetzt. (Siehe weiter pag. 19). Von dem in ca. 50 ccm allmählich verstärktem Alkohol (pag. 14) gehärteten Objekte werden Flächenschnitte angefertigt, die am leichtesten gelingen, wenn man die Cornea über den linken Zeigefinger stülpt. Es empfiehlt sich, die Schnitte von der hinteren Hornhautfläche zu nehmen, da die Lücken und Kanälchen daselbst regelmässiger sind. Die Schnitte können mit Böhmer'schem Haematoxylin gefärbt (pag. 16) und in Damarfirniss konservirt (pag. 22) werden. Die Bilder sind negativ, die Lücken und Kanälchen weiss auf braunem oder braungelbem Grunde (Fig. 175, *A*). Man beachte besonders die meist etwas dünneren Ränder der Schnitte. Bei Haematoxylinfärbung sieht man die mattblauen grossen Kerne der fixen Hornhautzellen; die Konturen der Zellen selbst sind nur selten wahrzunehmen.

Nr. 163. Vergoldung der fixen Hornhautzellen nach einer von dem pag. 20 angegebenen Verfahren etwas abweichenden Methode. Eine frische Citrone wird ausgepresst, der Saft durch Flanell filtrirt. Nun tödte man das Thier[1]) und lege die ausgeschnittene Cornea 5 Minuten lang in den Saft, woselbst sie durchsichtig wird. Dann wird die Hornhaut in ca. 5 ccm destill. Wasser kurz (1 Minute) ausgewaschen und in ca. 10 ccm der 1 %igen Goldchloridlösung (pag. 5) auf 15 Minuten in's Dunkle gestellt. Darauf wird die Hornhaut mit Glasstäben in ca. 10 ccm destill. Wasser übertragen, kurz ausgewaschen, und in 50 ccm destill. Wasser, dem 2 Tropfen Eisessig zugesetzt sind, dem Tageslichte ausgesetzt. Nach 24—48 Stunden ist die Reduktion (s. pag. 20) vollendet; das Objekt wird in ca. 10 ccm 70%igen Alkohol eingelegt und in's Dunkle gestellt. Am nächsten Tage schneide man ein Stückchen der Hornhaut heraus und ziehe mit Skalpell und Nadel, die man immer am Rande des Objektes ansetzt, feine Lamellen von der hinteren Hornhautfläche ab. Das gelingt bei einiger Aufmerksamkeit ohne grosse Mühe. Die Lamellen werden in Damarfirniss eingeschlossen (pag. 22) und bieten sehr schöne Bilder.

Nr. 164. Sehr schöne Präparate der fixen Hornhautzellen erhält man nach der Methode von Drasch. Die Objekte werden nicht dem frisch getödteten Thiere, sondern zwischen der 12.—24. Stunde nach dem Tode, während welcher Zeit der Kadaver an einem kühlen Orte aufbewahrt werden muss, entnommen. Kleine (von ca. 6 mm Seite) Stücke der Hornhaut werden ausgeschnitten, in 5 ccm 1 %ige Goldchloridlösung (pag. 5) + 5 ccm destill. Wasser gelegt und eine Stunde lang in's Dunkle gestellt; während dieser Zeit rühre man öfter mit dem Glasstabe um. Dann werden die Stückchen mit Glasstäben in 30 ccm destill. Wasser übertragen, woselbst sie im Dunkeln

[1]) Besonders zu empfehlen sind Frösche, deren Hornhautkanälchen sehr regelmässig sind und deren hintere Hornhautlamellen sich leicht abziehen lassen.

8—16 Stunden verweilen, dann werden sie in 25 ccm destill. Wasser + 5 ccm Ameisensäure dem Tageslichte ausgesetzt. Nach vollendeter Reduktion (pag. 20) werden die nun dunkelvioletten Stückchen in allmählich verstärktem Alkohol gehärtet und nach ca. 6 Tagen dünne der Fläche nach gerichtete Schnitte (Fig. 175, *B*) angefertigt, die in Damarfirniss (pag. 22) konservirt werden.

Nr. 165. Nerven und Blutgefässe der frischen Hornhaut. Man schneide von einem Ochsenauge die Cornea und den angrenzenden Theil der Sklera vor den Ansätzen der Augenmuskeln ab, entferne mit Skalpell und Pincette das Corpus ciliare, Iris und Linse, schneide alsdann einen Quadranten der Hornhaut aus, lege ihn mit der Epithelseite nach oben auf einen Objektträger und bedecke ihn mit einem Deckglase; als Zusatzflüssigkeit verwende man einige Tropfen der Glaskörperflüssigkeit. Das sehr dicke Präparat untersuche man mit schwacher Vergrösserung. Die schlingenförmig umbiegenden Blutgefässe sind bei Einstellung des Tubus auf die oberflächlichen Hornhautschichten (Heben des Tubus) am Skleralrande zu finden; sie enthalten meist noch Blutkörperchen. Markhaltige Nerven findet man ebendaselbst, wie auch in tieferen Schichten. Sie sind zu ganzen Bündeln geordnet und lassen sich nur eine kurze Strecke weit in der Hornhaut selbst verfolgen. Die lang gestreckten Pigmentstreifen, die an den Ochsenaugen sich finden, haben nichts mit Nerven zu thun.

Den feineren Verlauf der Nerven erforscht man, indem man die

Nr. 166. Nerven der Hornhaut vergoldet. Die 12—24 Stunden nach dem Tode ausgeschnittene Hornhaut wird von Corpus ciliare und Iris befreit und nach den Nr. 164 angegebenen Regeln vergoldet. Nach vollendeter Härtung mache man Flächenschnitte, welche Epithel und die obersten Hornhautschichten enthalten und senkrecht zur Dicke der Hornhaut gerichtete Schnitte, welche man in Damarfirniss konservirt (Fig. 190).

Nr. 167. Linsenfasern. Der Bulbus wird hinter dem Aequator mit einer Scheere aufgeschnitten, Glaskörper und Linse werden herausgenommen; dabei bleibt das die Ciliarfortsätze überziehende Pigment am Linsenrande hängen. Man löse nun die Linse vom Glaskörper und lege sie in 50 ccm Ranvier'schen Alkohol (pag. 4). Nach ca. 2 Stunden steche man mit Nadeln an der vorderen und hinteren Linsenfläche ein und ziehe die Kapsel an einer kleinen Stelle etwas ab; das gelingt leicht; bleiben an der Kapsel Linsenfasern hängen, so schadet das nicht. Beim Einstechen hat sich eine trübweisse Flüssigkeit aus der Linse entleert. Dann schüttele man den Alkohol und lasse die Linse weitere 10 oder mehr (—40) Stunden liegen. Man kann nach Ablauf dieser Zeit die Linse in dem Alkohol leicht in schalenförmige Stücke zerlegen, ein kleiner Streifen eines solchen Stückes wird in einem kleinen Tropfen Kochsalzlösung auf dem Objektträger zerzupft (pag. 10). Deckglas unter Vermeidung von Druck auflegen. Will man die Fasern konserviren, so färbe man mit Pikrokarmin (färbt meist in wenigen Minuten) (pag. 25) und setze dann angesäuertes dünnes Glycerin unter das Deckglas. (Fig. 187, *A*).

Nr. 168. Linsenfasern im Querschnitte. Man lege eine Linse in 50 ccm 0,05%ige Chromsäure. Man muss auf den Boden des Gefässes etwas Watte legen, sonst klebt die Linse an und platzt. Das Ankleben lässt sich auch verhindern durch öfteres Schütteln des Gefässes. Nach 24 bis 48 Stunden spalte man mit Nadeln die Linse in schalenförmige Stücke,

übertrage dieselben nach weiteren 10—15 Stunden in ca. 30 ccm 70%igen Alkohol, der am nächsten Tage durch ebensoviel 90%igen Alkohol ersetzt wird. Nun schneide man mit einer Scheere die Schalen in der Gegend des Aequator durch und klemme ein Stück so in Leber, dass die ersten Schnitte die dem Aequator zunächst liegende Zone treffen. Hat der Schnitt, der gar nicht dünn zu sein braucht, die Fasern quer getroffen, so erscheinen dieselben als scharf begrenzte Sechsecke; ist dagegen der Schnitt zu schräg geführt worden, so sind die einzelnen Fasern durch unregelmässig gezackte Linien von einander getrennt oder gar theilweise der Länge nach getroffen. Die Schnitte werden von der Klinge direkt auf den Objektträger gebracht und in verdünntem Glycerin konservirt. (Fig. 187, *B*).

Nr. 169. Für Präparate der Linsenkapsel und des Linsenepithels lege man von Muskeln und Fett befreite Bulbi in 100—200 ccm Müller'sche Flüssigkeit. Will man

Nr. 169a. Flächenpräparate der Linsenkapsel und des Epithels herstellen, so schneide man nach 2—3 Tagen das Auge auf, nehme die Linse heraus, ziehe mit einer spitzen Pincette ein Stückchen der vorderen Linsenkapsel ab, lege dasselbe auf ca. 5 Minuten in ein Uhrschälchen mit destillirtem Wasser, das man einmal wechselt und färbe es dann mit Böhmer'schem Haematoxylin (pag. 16). Einschluss in Damarfirniss (pag. 22). Die Kapsel ist homogen lichtblau gefärbt, die Kerne und die Konturen der Epithelzellen treten scharf hervor (Fig. 188, *C*). Will man die Linsenkapsel allein haben, so ziehe man ein Stückchen der hinteren Linsenkapsel ab.

Nr. 169 b. Zur Herstellung von Schnitten durch Kapsel und Epithel lasse man den Augapfel ca. 14 Tage in der Müller'schen Flüssigkeit liegen, nehme alsdann die Linse heraus, bringe sie auf 1 Stunde in (womöglich fliessendes) Wasser und härte sie in ca. 50 ccm allmählich verstärktem Alkohol (pag. 14). Man mache meridionale Schnitte durch die Vorderfläche und durch den Aequator der Linse, welche man mit Böhmer'schem Haematoxylin färbt (pag. 16) und in Damarfirniss (pag. 22) konservirt (Fig. 188, *D*).

Nr. 170. Zu Studien über die Gefässe des Auges sind besonders Flächenpräparate zu verwenden. Oeffnet man ein frisches Auge am Aequator, so sieht man makroskopisch den Verlauf der A. central. retinae. Zur Darstellung der Gefässe der Chorioidea lege man den von Fett und Muskeln vollkommen befreiten Augapfel auf einen kleinen Glastrichter, den man in eine niedrige Glasflasche gesteckt hat und trage vorsichtig, am Aequator beginnend, mit Scheere und Pincette die Sklera ab; bei einiger Uebung gelingt es, die ganze[1]) Sklera bis nahe hinter die Ora serrata und bis zur Optikuseintrittsstelle zu entfernen, ohne die Chorioidea zu verletzen; man muss sich nur hüten, zu reissen, alle festeren, die Sklera mit der Chorioidea verbindenden Stränge (die Vv. vorticosae) müssen abgeschnitten werden. Dann entferne man durch vorsichtiges Streichen mit einem in Wasser getauchten Pinsel die der Chorioidea noch anhaftenden Theile der Lamina suprachorioidea; durch diese Manipulation wird der Verlauf der gröberen Gefässe vollkommen deutlich. Soweit lassen sich die Untersuchungen auch am nicht-

[1]) Anfänger mögen sich begnügen, nur einen Quadranten der Sklera zu entfernen.

injizirten Auge vornehmen (vergl. ausserdem Nr. 159 a). Für die Gefässe des Corpus ciliare und der Iris verwende man injizirte, in Müller'scher Flüssigkeit fixirte und in Alkohol gehärtete Augen, welche man vor dem Aequator halbirt. Iris und Corpus ciliare lassen sich leicht von der Sklera abziehen; man konservire sie nach Wegnahme der Linse in Damarfirniss (pag. 22). Man untersucht am Besten zuerst mit der Lupe.

Nr. 171. Man fixire das obere Augenlid eines Kindes in ca. 100 ccm 0,5 %iger Chromsäure 1—3 Tage und härte es nach 2 stündigem Auswaschen in (womöglich fliessendem) Wasser in ca. 50 ccm allmählich verstärktem Alkohol (pag. 14). Zu Uebersichtspräparaten mache man dicke, (Fig. 191) zur Darstellung feinerer Einzelheiten dünne Schnitte (Fig. 26, *C*). Färbung mit Böhmer'schem Haematoxylin gelingt anfangs schwer, leichter nach mehrmonatlichem Liegen der Stücke in Alkohol (vergl. auch pag. 17 Anmerk.). Einschluss in Damarfirniss (pag. 22).

Nr. 172. Thränendrüse. Die untere Thränendrüse ist beim Menschen leicht, ohne eine äusserlich sichtbare Verletzung zu setzen, vom Fornix conjunctivae aus herauszunehmen. Beim Kaninchen ist die Drüse nur klein, frisch blassem Muskelfleische ähnlich; man verwechsele sie nicht mit der im medialen Augenwinkel gelegenen Harder'schen Drüse. Behandeln wie Nr. 102 (pag. 168). Selbst kleinste 1 qmm grosse Schnittchen sind noch tauglich. Ausführungsgang und Acini sind leicht zu sehen; sehr schwer dagegen die Schaltstücke, deren Epithel, von sehr verschiedener Höhe, zuweilen so niedrig ist, dass man sich vor Verwechselung mit Blutkapillaren in Acht nehmen muss.

XI. Das Gehörorgan.

Das Gehörorgan besteht aus drei Abtheilungen; die innerste, inneres Ohr, schliesst in sich den Endapparat des Hörnerven; die beiden anderen Abtheilungen, Mittelohr und äusseres Ohr, sind nur Hilfsapparate.

Inneres Ohr.

Dasselbe besteht aus zwei häutigen Säckchen, die durch einen feinen Gang, den Ductus endolympathicus, mit einander kommuniziren. Das eine Säckchen, der Utriculus (Sacculus ellipticus), steht mit häutigen Röhren, den Bogengängen, in Verbindung, deren jede an der Einmündungsstelle in das Säckchen je eine Erweiterung, die Ampulle, besitzt. Das andere Säckchen, der Sacculus (Sacculus sphaericus), hängt mit einem langen, spiralig aufgewickelten, häutigen Schlauche, der Schnecke, zusammen.

Säckchen, Bogengänge und Schnecke heissen das häutige Labyrinth. Dasselbe ist in ähnlich gestalteten Hohlräumen des Felsenbeines, dem knöchernen Labyrinth, eingeschlossen, füllt aber dieses nicht vollkommen aus. Der nicht ausgefüllte Raum wird von einer wässerigen Flüssigkeit, der Perilymphe, eingenommen. Eine ähnliche Flüssigkeit, die Endolymphe, ist im Innern des häutigen Labyrinthes enthalten.

Während beide Säckchen, sowie die Bogengänge einen übereinstimmenden Bau zeigen, ist die Schnecke so wesentlich verschieden, dass sie eine gesonderte Beschreibung erheischt.

Sacculus, Utriculus, Bogengänge.

Ihre Wandung besteht aus drei Lagen. Zu äusserst liegt ein an elastischen Fasern reiches Bindegewebe; dann folgt eine feine, mit kleinen Warzen besetzte Glashaut, deren Innenfläche endlich mit einem einschichtigen Pflasterepithel überzogen ist. Dieser einfache Bau ändert sich an den Ausbreitungsstellen des Hörnerven, welche an den beiden Säckchen Maculae, an den Ampullen der Bogengänge Cristae acusticae heissen. Bindegewebe und Glashaut werden hier dicker, das Pflasterepithel wird schon im Umkreise der Maculae (resp. Cristae) zu einem Cylinderepithel und dieses geht in das Neuroepithel der Macula selbst über. Das Neuroepithel ist gleichfalls einschichtig und besteht aus zwei Arten von Zellen: 1. aus den Fadenzellen, das sind lange, die ganze Höhe des Epithels einnehmende Zellen, die sowohl am oberen wie am unteren Ende etwas verbreitert sind und einen ovalen Kern enthalten; sie gelten als Stützzellen. 2. Aus den Haarzellen, das sind ovale, nur die obere Hälfte des Epithels einnehmende Zellen, welche an ihrem unteren Abschnitte einen grossen kugeligen Kern enthalten und auf ihrer freien Oberfläche ein zu einem „Hörhaar" verklebtes Bündel feiner Fäden tragen. Mit den Haarzellen stehen Nervenfasern in Verbindung und zwar in der Weise, dass die markhaltigen Aeste des Ramus vestibularis nervi acustici beim Eintritte in das Epithel ihre Markscheide verlieren und als nackte Achsencylinder an die Haarzellen sich anlegen, ohne jedoch in dieselben einzudringen. Die Haarzellen sind somit die Endapparate des Hörnerven. Die beiden Maculae acusticae sind von einer weichen Substanz (einer Cuticula?) bedeckt, welche zahllose, 1—15 μ grosse, prismatische Krystalle, die Otolithen, einschliesst. Auch auf den Cristae acusticae findet sich eine eigenthümliche Bildung, die sogen. Cupula, deren normales Vorkommen jedoch fraglich ist. Möglicherweise ist sie, durch die Anwendung der fixirenden Flüssigkeiten entstanden, ein Gerinnungsprodukt.

Fig. 193.
Otolithen aus dem Sacculus eines neugeborenen Kindes, 560 mal vergrössert. Technik Nr. 173.

Säckchen und Bogengänge sind durch bindegewebige Stränge (Ligamenta sacculorum et canaliculorum) an die mit einem dünnen Periost und platten Bindegewebszellen ausgekleidete Innenfläche des knöchernen Labyrinthes befestigt.

Schnecke.

Auch die häutige Schnecke, der Ductus cochlearis, füllt nicht den ganzen Binnenraum der knöchernen Schnecke aus. Sie liegt mit der einen

Wand der äusseren [1]) knöchernen Schneckenwand (Fig. 194) an, die obere (vestibulare) Wand, Lamina Reissneri, grenzt gegen die Scala vestibuli, die untere, (tympanale), Lamina spiralis membranacea, gegen die Scala tympani. Der Winkel, in welchem vestibulare und tympanale Wand zusammenstossen, liegt auf dem freien Ende der Lamina spiralis ossea auf. Dort ist das Bindegewebe des Ductus cochlearis besonders stark entwickelt und stellt

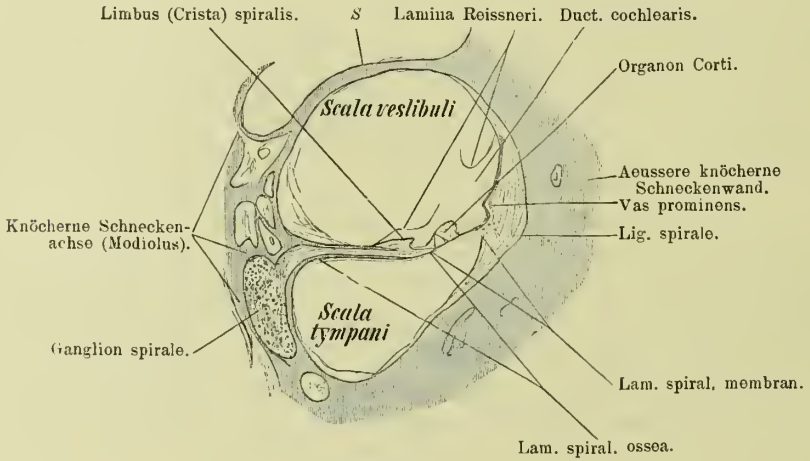

Fig. 194.

Durchschnitt der zweiten Schneckenwindung eines neugeborenen Kindes, 25mal vergrössert. Der Modiolus enthält schräg angeschnittene Längskanäle. *S* Knöcherne Scheidewand zwischen zweiter und dritter (halber) Schneckenwindung. Die Reissner'sche Membran ist durchgerissen, das obere Stück nach aufwärts geschlagen. Die Membr. tectoria war nicht zu sehen. Technik Nr. 175.

einen Wulst Limbus s. Crista spiralis dar, welcher breit auf der Lamina spiralis ossea aufsitzt und mit einem auswärts sich zuschärfenden Rande endet. Dieser Rand wird Labium vestibulare, der freie Rand der Lam. spiral. ossea Labium tympanicum[2]) genannt, zwischen beiden verläuft der Sulcus spiralis internus (Fig. 200). Die inneren Flächen des Ductus cochlearis sind von einem, an den einzelnen Orten sehr verschieden beschaffenen Epithel überzogen, die der Scala vestibuli resp. tympani zugekehrten äusseren Flächen werden von einer feinen Fortsetzung des Periostes, welches die beiden Scalae auskleidet, bedeckt. An der äusseren Schneckenwand verdickt sich das Periost zu einem mächtigen, auf dem Querschnitte halbmondförmigen Streifen, dem Ligamentum spirale, das sowohl über wie unter die Ansatzfläche des Ductus cochlearis hinausreicht (Fig. 194).

Nach dieser allgemeinen Uebersicht muss der feinere Bau der drei Wände der häutigen Schnecke erörtert werden. Zwei derselben, die äussere

---

[1]) Ich folge hiermit der üblichen Beschreibung, bei welcher die Schnecke der Art aufgestellt wird, dass die Basis abwärts, die Kuppel aufwärts gerichtet ist; demnach ist „innen" = der Schneckenachse näher, „aussen" = peripherisch.

[2]) Diese Namen stammen noch aus der Zeit, in welcher man den Limbus spiralis zur Lamina spiralis ossea rechnete.

und die vestibulare Wand sind verhältnissmässig einfach gebaut, die dritte, tympanale Wand dagegen zeigt einen äusserst komplizirten Bau.

a) Aeussere Wand und Ligamentum spirale bestehen zusammen aus Epithel und Bindegewebe. Letzteres ist zunächst dem Knochen derbfaserig (Periost) und geht dann in lockeres Bindegewebe über, welches die Hauptmasse des Lig. spirale ausmacht. Das Epithel besteht aus einer Lage kubischer Epithelzellen. Ein dichtes Netz von Blutgefässen, die Stria vascularis, nimmt drei Viertel der Höhe der äusseren Schneckenwand ein und begrenzt sich nach abwärts durch eine stärker gegen das Schneckenlumen vorspringende Vene, das Vas prominens (Prominentia spiralis) (Fig. 194). Die Kapillaren der Stria vascularis liegen dicht unter dem Epithel; sie sind die Quelle der Endolymphe.

b) Die vestibulare Wand, Reissner'sche Membran (Fig. 194), besteht aus einer Fortsetzung des Periostes der Scala vestibuli d. i. aus platten Zellen und einem feinfaserigen Bindegewebe, welches auf der dem Ductus zugekehrten Seite mit einer einfachen Lage polygonaler Epithelzellen bekleidet ist.

c) Die tympanale Wand zerfällt in zwei Abschnitte 1. in den Limbus spiralis mit dem freien Rande der Lamina spiralis ossea und 2. in die Lamina spiralis membranacea.

ad 1. Der Limbus spiralis besteht aus einem derben, an spindelförmigen Zellen reichen Bindegewebe, welches nach unten mit dem Periost der Lamina spiralis ossea verwachsen ist, an der freien Oberfläche aber sonderbar gestaltete Papillen besitzt. Sie haben die Form unregelmässiger Halbkugeln; gegen das Labium vestibulare wachsen sie zu schmalen, langen Platten, den Huschke'schen Gehörzähnen, aus (Fig. 195 und Fig. 198), die in einfacher Reihe neben einander liegen. Eine einfache Lage stark abgeplatteter Epithelzellen überzieht die Oberfläche des Limbus und geht an der Kante des Labium vestibulare in das kubische Epithel des Sulcus spiralis über (Fig. 198, *A*).

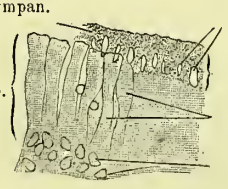

Fig. 195.

Aus einem Flächenpräparate der Lam. spiral. der Katze, 240mal vergrössert. Lab. vestib. von oben gesehen, zwischen den Gehörzähnen sieht man zwei Kerne der Epithelzellen. Links ist der Tubus auf die Höhe der Gehörzähne, rechts auf die Ebene der Zona perforata eingestellt. Technik Nr. 174.

Der freie Rand der Lam. spiral. ossea ist an seiner oberen Fläche von einer einfachen Reihe schlitzförmiger Oeffnungen, Foramina nervina, (Fig. 195) durchbrochen, durch welche die in die knöcherne Lamina eingeschlossenen Nerven hervortreten, um in das Epithel der Lam. spiralis membran. einzudringen. Deshalb heisst diese Zone der knöchernen Lamina spiralis Zona (Habenula) perforata.

ad 2. Die Lamina spiralis membranacea besteht aus der Membrana basilaris, d. i. aus einer Fortsetzung des Limbus spiralis sowie des Periostes der Lamina spiralis ossea, ferner aus der tympanalen Belegschicht, die eine Fortsetzung des Periostes der Scala tympani ist, welche die Unterfläche der Membrana basilaris bekleidet, und endlich aus dem Epithel des Ductus cochlearis, welches der Oberfläche der Membr. basil. aufsitzt.

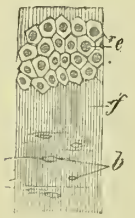

Fig. 196.
Aus einem Flächenpräparate der Lamina spiral. membran. der Katze, 240mal vergr. Schichten der Zona pectinata bei wechselnder Einstellung des Tubus gezeichnet. *e*, Hohe Einstellung auf das indifferente Epithel (Claudius'sche Zellen) des Ductus cochlearis. *f* Mittlere Einstellung auf die Fasern der Membr. bas. *b* Tiefe Einstellung auf die Kerne der tympanalen Belegschicht. Technik Nr. 174.

Die Membrana basilaris besteht aus einer strukturlosen Haut, welche starre, ganz gerade, vom Labium tympan. bis zum Lig. spirale verlaufende Fasern, sowie oblonge Kerne enthält. Dadurch erhält die Membran ein feinstreifiges Aussehen (Fig. 196, *f*).

Die tympanale Belegschicht besteht aus einem feinen, Spindelzellen enthaltenden Bindegewebe, dessen Fasern auf der Faserrichtung der Elemente der Membr. basil. senkrecht stehen (Fig. 196, *b*).

Das Epithel ist auf der der Schneckenachse zugekehrten Hälfte zum Neuroepithel, dem Corti'schen Organ, entwickelt, während die äussere dem Lig. spirale zugekehrte Hälfte aus indifferenten Epithelzellen besteht. Man theilt die Lam. spiral. membr. deshalb in zwei Zonen: eine innere, vom Corti'schen Organe bedeckte, Zona tecta, und eine äussere, Zona pectinata[1]).

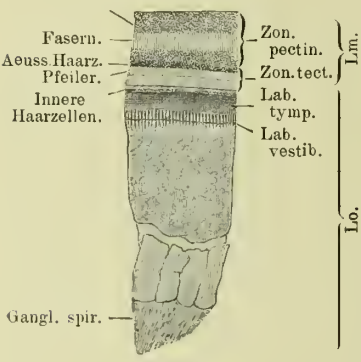

Fig. 197.
Lamina spiralis der Katze von der vestibularen Fläche aus gesehen. Die Membr. tectoria ist entfernt. 50mal vergr. *Lo* Lamina spiralis ossea in der inneren Hälfte mehrfach gesprungen und zerbrochen; am hinteren Rande derselben ragen Zellen des Ganglion spirale vor. *Lm* Lamina spir. membranacea. Die Claudius'schen Zellen sind theilweise abgefallen, so dass man die Fasern der Membr. basilaris als feine Streifung sieht. Technik Nr. 174.

Die auffallendste Bildung des Corti'schen Organes sind die Pfeilerzellen, eigenthümlich geformte, grösstentheils starre Gebilde, die in zwei Reihen in der ganzen Länge des Ductus cochlearis stehen. Die innere Reihe bilden die Innenpfeiler, die äussere die Aussenpfeiler (Fig. 198). Indem beide schräg gegeneinander geneigt sind, bilden sie einen Bogen, den Arcus spiralis, welcher einen mit der Basis gegen die Membr. basilaris gerichteten dreiseitigen Raum, den Tunnel, überbrückt. Der Tunnel ist nichts anderes, als ein sehr grosser Intercellularraum, der mit einer weichen Masse, Intercellularsubstanz, erfüllt ist. Hinsichtlich des feineren Baues der Pfeilerzellen ist folgendes zu beachten: Die inneren Pfeilerzellen sind starre Bänder, an denen wir einen dreiseitig ver-

[1]) Von den durchschimmernden Streifen der Membr. basilaris so genannt.

breiterten Fuss, einen schmalen Körper und einen auswärts konkaven Kopf unterscheiden. Der Kopf trägt eine schmale „Kopfplatte“ (Fig. 198).

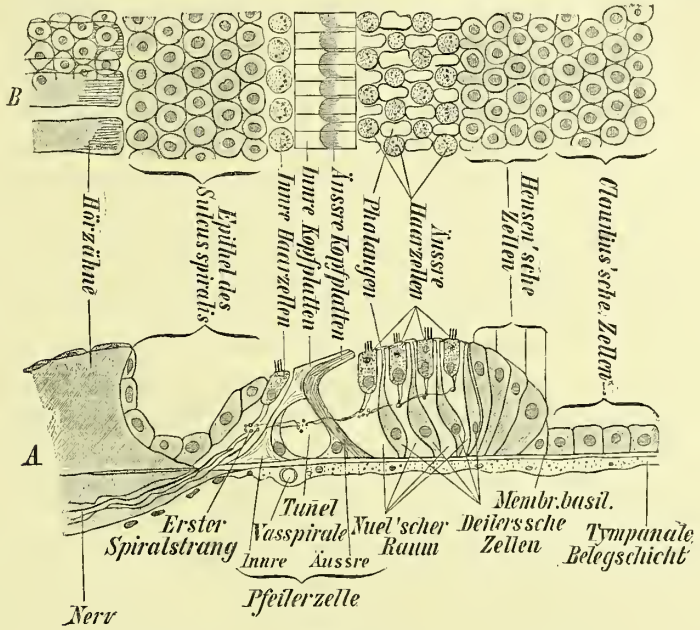

Fig. 198.

Schema des Baues der tympanalen Wand des Schneckenkanales, *A* von der Seite, *B* von der Fläche gesehen; bei letzterer Ansicht ist die Einstellung des Tubus auf die freie Oberfläche gewählt. Es ist einleuchtend, dass das in anderen Ebenen liegende Epithel des Sulcus spiralis, sowie die Claudius'schen Zellen nur durch Senken des Tubus scharf eingestellt werden können. Die Membrana tectoria ist nicht eingezeichnet. Die Spiralnervenstränge (s. pag. 255) sind durch Punkte angedeutet.

Körper und Fuss der Zelle sind von wenig Protoplasma umgeben, das nur aussen vom Fusse in der Umgebung des Kernes in etwas grösserer Menge vorhanden ist. Die äusseren Pfeilerzellen zeigen dasselbe Detail; nur ist der kernhaltige Theil einwärts vom Fusse gelegen; der rundliche Gelenkkopf ruht in dem konkaven Ausschnitte des Innenpfeilers, die (breitere) Kopfplatte wird von der Kopfplatte des Innenpfeilers grösstentheils bedeckt. Nach Innen von den Innenpfeilern liegt eine einfache Reihe von Zellen, die inneren Haarzellen, kurzcylindrische, mit der abgerundeten Basis nicht bis zur Membr. basilaris reichende Zellen, die an ihrer freien Oberfläche ca. 20 starre Haare tragen. Nach innen von den inneren Haarzellen liegt

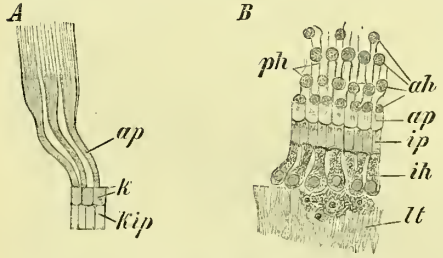

Fig. 199.

Aus einem Flächenpräparate der Lam. spir. membran. der Katze, 240mal vergrössert. *A* Aeussere Pfeiler. *k* Kopfplatten derselben bei hoher Einstellung. *ap* Körper und Fussenden derselben unter allmählichem Senken des Tubus gezeichnet. *kip* Stücke der Kopfplatten der inneren Pfeiler. *B*, *lt* Labium tympanic. theilweise bedeckt vom Epithel des Sulc. spiral. *ih* innere, *ah* äussere Haarzellen, zwischen diesen die Phalangen *ph*, die Membr. reticularis bildend. *ap* Kopfplatten der äusseren, *ip* der inneren Pfeiler.

das kubische Epithel des Sulcus spiral. intern. Nach aussen von den Aussenpfeilern liegen die äusseren Haarzellen; sie gleichen den inneren Haarzellen, nur sind sie durch einen dunklen, in der oberen Hälfte der Zelle gelegenen Körper, den (Hensen'schen) Spiralkörper, charakterisirt[1]). Die äusseren Haarzellen sind nicht in einfacher, sondern in mehrfachen (gewöhnlich 4) Reihen angeordnet; sie liegen nicht nebeneinander, sondern werden auseinander gehalten durch die Deiters'schen Zellen, das sind gestreckte Zellen, die einen starren Faden enthalten und an ihrem oberen Ende je einen kutikularen Aufsatz tragen; dieser hat die Gestalt einer Finger-Phalanx, die zwischen den Phalangen frei bleibenden Lücken werden durch die oberen Enden der äusseren Haarzellen ausgefüllt (Fig. 198). Die Deiters'schen Zellen sind Stützzellen, die viele Uebereinstimmung mit den Pfeilerzellen zeigen; wie diese bestehen sie aus einem starren Faden und einem protoplasmatischen Theil, wie diese haben sie eine Kopfplatte (hier Phalanx genannt). Der Unterschied besteht nur darin, dass die Umwandlung in starre Theile bei den Deiters'schen Zellen nicht so weit vorgeschritten ist. Indem die Phalangen unter sich zusammenhängen, bilden sie eine zierlich genetzte Membran, die Membrana reticularis.

Die äusseren Haarzellen reichen nicht bis zur Membr. basil. herab, füllen also nur die obere Hälfte der Räume zwischen den Deiters'schen Zellen aus, die unteren Hälften dieser Räume bleiben frei; wir nennen sie die Nuel'schen Räume, oder da sie ja miteinander zusammenhängen, den Nuel'schen Raum (Fig. 198 *A*). Auch der Nuel'sche Raum hat die Bedeutung eines Intercellularraumes und steht mit dem Tunnel in Verbindung.

Nach aussen von der letzten Reihe Deiters'scher Zellen liegen die Hensen'schen Zellen, langgestreckte Cylinder, die unter allmählicher Abnahme ihrer Höhe in das indifferente Epithel des Ductus cochlearis übergehen, dessen Elemente, soweit sie noch die Membr. basilaris bedecken, die Claudius'schen Zellen heissen.

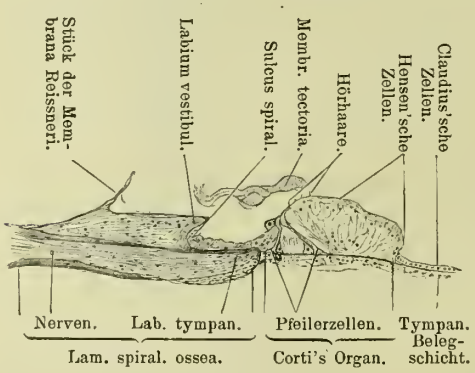

Fig. 200.

Senkrechter radiärer Schnitt durch die peripherische Hälfte der Lam. spiral. ossea und durch die Lam. spir. membr. eines neugeborenen Kindes, 80mal vergrössert. Die Membr. tectoria war von ihrer Anheftungsstelle am Labium vestibulare abgerissen. Technik Nr. 175.

Ueber dem Sulcus spiralis und dem Corti'schen Organe liegt eine weiche elastische Kutikularbildung, die Membrana tectoria (Fig. 200). Sie ist am Labium vestibulare befestigt und reicht bis zur äussersten Reihe der Haarzellen.

Der Ramus cochlearis des Nervus acusticus dringt bekannt-

[1]) Im Schema (Fig. 198 *A*) durch einen dunklen, dicht unter den Hörhaaren gelegenen Fleck angedeutet.

lich in die Achse der Schnecke ein und giebt in spiralig fortlaufender Linie Aeste ab, welche gegen die Wurzel der Lamin. spiral. ossea ziehen; hier erfahren die Nervenfaserbündel eine Einlagerung zahlreicher Ganglienzellen, wodurch ein die ganze Peripherie der Schneckenachse umwindendes Ganglion spirale (Fig. 194) gebildet wird; von da aus verlaufen die in die Lamin. spiral. ossea eingeschlossenen, einen weitmaschigen Plexus bildenden Nervenbündel gegen den Limbus tympanicus, wo die Fasern unter Verlust ihrer Markscheide durch die Foramina nervina (pag. 251) treten und im Epithel enden. Das geschieht in der Weise, dass sie in spiraligen Strängen verlaufen, von denen der erste nach Innen von der inneren Pfeilerzelle (Fig. 198 *A*), der zweite im Tunnel, der dritte zwischen äusserer Pfeilerzelle und erster Deiters'scher Zelle, die übrigen drei zwischen den Deiters'schen Zellen verlaufen. Von diesen Strängen aus ziehen feine Fasern zu den Haarzellen, an (nicht in) denen sie enden.

Die Arterien des Labyrinthes stammen aus der A. auditiva und aus der A. stylomastoidea, welche durch die Fenestra rotunda einen Ast zur Schnecke schickt. Aus der A. auditiva gehen hervor: 1. Aeste zu den Säckchen und den Bogengängen, welche ein im Allgemeinen weitmaschiges, an den Maculae und Cristae dagegen ein dichtes Gefässnetz speisen, 2. ein Schneckenast, welcher bei dem Eintritte in die Schnecke in eine grössere Anzahl kleinerer Aeste zerfällt. Diese treten theils direkt zur ersten Windung, theils steigen sie in der Schneckenachse empor. Von letzteren Aesten treten successive kleine Zweige in die knöcherne Wand des Modiolus und bilden hier die Wurzeln kleinerer und grösserer Knäuel, Glomeruli arteriosi cochleae minores et majores. Erstere sind etwas über der Ursprungsstelle der Lam. spiral. ossea gelegen und speisen die Crista spiralis, sowie die Kapillaren der Reissner'schen Membran. Letztere liegen an der Wurzel der Scheidewand zweier Windungen[1]) und speisen zwei von einander unabhängige Gefässgebiete: die nächstuntere Stria vascularis und die Lamina spiralis membranacea. Die Venen sammeln sich zum Vas prominens (Fig. 194) und zum Vas spirale (Fig. 198, *A*) welche in eine im Modiolus (unterhalb des Gangl. spirale gelegene) Vene (Vena spiralis modioli) münden. Letztere ergiesst sich wahrscheinlich durch den Aquaeductus cochleae in die V. jugul. intern.

Die Anordnung der Blutgefässe in der Schnecke ist somit eine derartige, dass die Scala vestibuli von Arterien, die Scala tympani von Venen umkreist wird. Die oberwärts an die Lam. spir. membr. grenzende Scala tympani ist so der Einwirkung arterieller Pulsationen vollkommen entrückt.

Lymphbahnen. Die im Innern des häutigen Labyrinthes befindliche Endolymphe steht durch feine Röhrchen, welche vom Grunde des Ductus endolymphaticus (dem Saccus endolymphaticus) ausgehen, mit den subduralen Lymphräumen in Zusammenhang. Die Perilymphe (s. pag. 248) findet durch

[1]) Etwa da, wo in Fig. 194 der obere Strich von „knöcherne Schneckenachse" hindeutet.

den Aquaeductus cochleae Abfluss in ein die Vena jugul. int. begleitendes Lymphgefäss.

Mittelohr.

Die Schleimhaut der Paukenhöhle ist innig mit dem darunter liegenden Perioste verwachsen. Sie besteht aus dünnem Bindegewebe und einem einschichtigen kubischen Epithel, das manchmal am Boden, zuweilen auch in grösseren Bezirken der Paukenhöhle Flimmerhaare trägt. Drüsen (kurze, 0,1 mm lange Schläuche) kommen nur spärlich in der vorderen Hälfte der Paukenhöhle vor. Die Schleimhaut der Ohrtrompete besteht aus fibrillärem (in der Nähe der Pharynxmündung zahlreiche Leukocyten enthaltendem) Bindegewebe und einem geschichteten, cylindrischen Flimmerepithel; der durch die Flimmerhaare erzeugte Strom ist gegen den Rachen gerichtet. Schleimdrüsen finden sich besonders reichlich in der pharyngealen Hälfte der Tube. Der Knorpel der Ohrtrompete ist da wo er sich an die knöcherne Tube anschliesst hyalin und hie und da mit Einlagerungen starrer (nicht elastischer) Fasern versehen (vergl. pag. 56); weiter vorn enthält die Grundsubstanz des Knorpels dichte Netze elastischer Fasern. Die Blutgefässe bilden in der Paukenhöhlenschleimhaut ein weitmaschiges, in der Tube ein engmaschiges, oberflächliches und ein tiefes die Schleimdrüsen umspinnendes Kapillarnetz. Die Lymphgefässe verlaufen in der Paukenhöhle im Periost. Ueber die Endigungen der Nerven fehlen noch genauere Angaben.

Aeusseres Ohr.

Das Trommelfell besteht aus einer Bindegewebsplatte („Lamina propria"), deren Faserbündel an der lateralwärts gekehrten Oberfläche radiär verlaufen und mit dem Periost des Sulcus tympanicus zusammenhängen; an der der Paukenhöhle zugekehrten Oberfläche sind die Faserbündel cirkulär angeordnet. Das Trommelfell wird innen von der Paukenhöhlenschleimhaut, aussen von der Auskleidung des äusseren Gehörganges (äussere Haut) überzogen. Beide Ueberzüge haften sehr fest an der Lamina propria, sind glatt und tragen keine Papillen. Da wo der Hammer dem Trommelfell anliegt, ist er mit einem Ueberzuge hyalinen Knorpels versehen.

Der äussere Gehörgang wird von einer Fortsetzung der äusseren Haut ausgekleidet, welche durch einen grossen Reichthum eigenthümlicher Knäueldrüsen, der Glandulae ceruminosae (Ohrenschmalzdrüsen), ausgezeichnet ist. Dieselben stimmen in manchen Beziehungen mit den gewöhnlichen grösseren Knäueldrüsen („Schweissdrüsen") der Haut überein; sie besitzen wie diese einen mit mehreren Lagen von Epithelzellen ausgekleideten Ausführungsgang und die Kanäle des Knäuels selbst haben eine einfache Lage meist kubischer Drüsenzellen, welchen glatte Muskelfasern und eine ansehnliche Membrana propria aussen anliegen (Fig. 202); sie unterscheiden sich von

den Schweissdrüsen dadurch, dass die Knäuelkanäle ein sehr grosses Lumen haben, das besonders bei Erwachsenen stark erweitert ist, dass die Drüsenzellen viele Pigmentkörnchen und Fettröpfchen enthalten und häufig einen

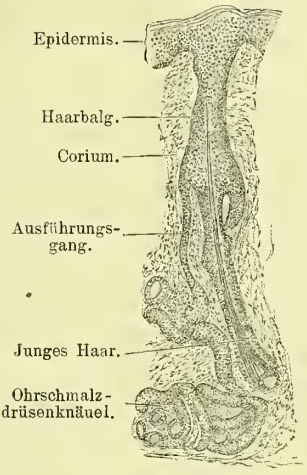

Fig. 201.

Aus einem senkrechten Schnitte durch die Haut des äusseren Gehörganges eines neugeborenen Kindes, 50mal vergrössert. Der Ausführungsgang mündet in den Haarbalg. Technik Nr. 177.

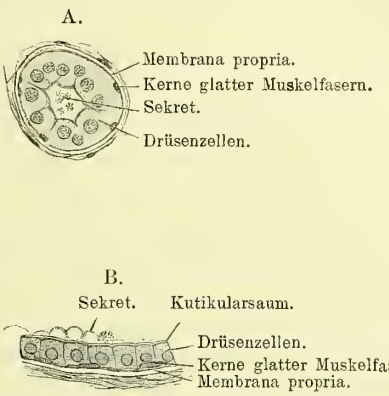

Fig. 202.

A. Ein Querschnitt des Knäuelkanales ebendaher. B. Längsschnitt eines Knäuelkanales aus dem Gehörgange eines 12jährigen Knaben, 240mal vergröss. Technik Nr. 177.

deutlichen Kutikularsaum tragen. Die Ausführungsgänge sind eng und münden bei Kindern in die Haarbälge, bei Erwachsenen dicht neben den Haarbälgen auf die Oberfläche.

Das Sekret, das Ohrschmalz (Cerumen), besteht aus Pigmentkörnchen, Fettropfen und fetterfüllten Zellen; letztere stammen wahrscheinlich aus den Haarbalgdrüsen.

Der Knorpel des knorpeligen Gehörganges und der Ohrmuschel ist elastischer Knorpel.

Die Gefässe und Nerven verhalten sich so wie in der äusseren Haut, nur am Trommelfelle zeigen sie besondere Eigenthümlichkeiten. Dort steigt neben dem Hammergriffe eine Arterie herab, welche sich in radiär verlaufende Aeste auflöst; der Rückfluss erfolgt durch ebenfalls dem Hammergriff entlang verlaufende Venen. Diese Gefässe liegen in dem von der äusseren Haut gelieferten Ueberzuge des Trommelfelles. Auch der Schleimhautüberzug des Trommelfelles ist mit einem dichten Kapillarnetz versehen, welches durch durchbohrende Aestchen mit dem Hautgefässnetze anastomosirt.

Lymphgefässe finden sich vorzugsweise in der Hautschicht des Trommelfelles.

Die Nerven bilden feine, unter beiden Ueberzügen verlaufende Geflechte.

TECHNIK.

Grundbedingung ist genaue Kenntniss der makroskopischen Anatomie des Labyrinthes. Die Schwierigkeiten, die Misserfolge beruhen zum guten Theile auf ungenauer Kenntniss der Anatomie des knöchernen Labyrinthes. Zu Beginn der Präparation müssen alle Theile, die lateral vom Promontorium liegen (Os tympanic. und Gehörknöchelchen), entfernt werden, so dass dieses deutlich vorliegt.

Nr. 173. Otolithen. Man meissele das Promontorium, vom oberen Rande der Fenestra stapedii angefangen bis zum unteren Rande der Fenestra rotunda, weg. Dann erblickt man — besonders wenn man das Felsenbein unter Wasser betrachtet — die weissen Flecken (Maculae) im Sacculus und Utriculus. Man hebe nun mit einer feinen Pincette die Säckchen heraus und breite ein Stückchen davon auf dem Objektträger in verdünntem Glycerin aus. Die Otolithen sind in grosser Menge vorhanden, sind aber sehr klein, so dass ihre Gestalt erst bei starken Vergrösserungen (240mal) deutlich erkennbar wird (Fig. 193). Man hüte sich, zu dickes Glycerin zu nehmen, in welchem die Otolithen vollkommen unsichtbar werden.

Bei dem Herausheben der Säckchen ziehen sich nicht selten Stücke der Bogengänge mit heraus, die man mit Pikrokarmin (pag. 18) färben und in verdünntem Glycerin (pag. 5) konserviren kann. Man sieht nur das Epithel und hie und da an optischen Querschnitten die feine Glashaut; das Bindegewebe ist sehr spärlich.

Nr. 174. Flächenpräparate der Schnecke. Man erinnere sich, dass die Basis der Schnecke im Grunde des inneren Gehörganges liegt und dass die Spitze gegen die Tube gekehrt ist, dass also die Schneckenachse horizontal und quer zur Längsachse der Felsenbeinpyramide steht.

Man meissele den freien Theil der Schnecke auf, d. h. man entferne das Promontorium dicht vor der Fenestra rotunda, öffne die Spitze der Schnecke und lege dann das von überflüssiger Knochenmasse thunlichst befreite Präparat in 20 ccm 0,5 %ige Osmiumsäure (5 ccm 2 %ige Osmiumsäure zu 15 ccm Aq. dest.). Nach 12—20 Stunden wässere man das Präparat ca. 1 Stunde lang aus und bringe es dann in 200 ccm Müller'sche Flüssigkeit (pag. 13). Nach 3—20 Tagen (oder später) breche man die Schnecke vollends auf und betrachte sie nun unter Wasser. Man sieht da die Lamin. spiral. ossea und membranacea als ein feines Blättchen, resp. Häutchen, an der Schneckenachse befestigt; nun breche man mit einer feinen Pincette ein Stückchen der Lamin. spiral. ossea ab, hebe dasselbe nicht mit der Pincette, sondern vorsichtig mit Nadel und Spatel aus der Flüssigkeit und bringe es mit einigen Tropfen verdünntem Glycerin unter den Objektträger. Man thut gut, den axialen Theil der Lam. spiral. ossea auf dem Objektträger mit Nadeln abzubrechen, da das verhältnissmässig dicke Knochenblatt das Auflegen des Deckglases erschwert. Die vestibuläre Fläche der Lamina muss nach oben gerichtet sein, man erkennt das daran, dass bei hoher Einstellung des Tubus die Gehörzähne (Fig. 195) zuerst sichtbar sind, während die anderen Theile erst beim Senken des Tubus (bei tieferer Einstellung) deutlich werden. Bei schwacher Vergrösserung sind Anfangs nur die Interstitien der Gehörzähne als dunkle Striche sichtbar (Fig. 197 Lab. vestib.), die Papillen sind auch bei starken Vergrösserungen nicht sofort zu erkennen, sondern werden erst am zweiten oder dritten Tage deutlich. Die Hauptschwierigkeit liegt nicht in der Anfertigung, sondern in der richtigen

Beobachtung des Präparates; bei der geringsten Tubushebung resp. Senkung ändert sich sofort das Bild. In Fig. 198, *B* ist in schematischer Weise die Lamin. spiral. membr. von oben her betrachtet in hoher Einstellung gezeichnet, man sieht also nur die freie Oberfläche der in *A* von der Seite gezeichneten Gebilde. Es leuchtet ein, dass bei einer Senkung des Tubus z. B. nicht mehr die Kopfplatten der Pfeilerzellen, sondern deren Körper (als Kreise im optischen Querschnitt) sichtbar sein werden, ebenso verschwindet die Membr. reticularis, die nur bei ganz hoher Einstellung sichtbar ist, etc. Man kann noch färben mit Pikrokarmin (pag. 25) und konserviren in verdünntem Glycerin. Vorstehende Angaben beziehen sich auf das Gehörorgan des Menschen (Kinderlabyrinthe sind zu empfehlen) und der Katze.

Nr. 175. Um Schnitte durch die knöcherne und häutige Schnecke anzufertigen, meissele man die Schnecke eines Kindes[1]) aus dem Labyrinth. Die kompakte Knochensubstanz der Schnecke ist von so weicher schwammiger Knochensubstanz umgeben, dass sich letztere auch mit einem starken Federmesser entfernen lässt; hat man so im Groben die Form der Schnecke hergestellt, so lege man mit einem Meissel an 2—3 Stellen der Schnecke kleine, ca 1. qmm grosse Oeffnungen an, um das Eindringen der Fixirungsflüssigkeit zu erleichtern. Dann bringe man die Schnecke in 15 ccm destill. Wasser + 5 ccm der 2 %igen Osmiumsäure. Nach 24 Stunden wird das Objekt herausgenommen, eine Viertelstunde in (womöglich fliessendes) Wasser gelegt und dann in ca. 60 ccm allmählich verstärktem Alkohol (pag. 14) gehärtet. Nach vollendeter Härtung wird die Schnecke entkalkt und zwar in Chlorpalladium-Salzsäure. Man stelle sich folgende Mischung dar: Von einer 1 %igen wässerigen Chlorpalladiumlösung giesse man 1 ccm zu 10 ccm Salzsäure und füge 1000 ccm destillirtes Wasser hinzu. Die Schnecke wird in ca. 100 ccm dieser Mischung eingelegt, die Mischung öfter gewechselt. Nach vollendeter Entkalkung (pag. 14) wird das Objekt nochmals gehärtet und in Klemmleber eingebettet geschnitten. Die Schnitte müssen die Achse der Schnecke der Länge nach enthalten, werden mit Pikrokarmin gefärbt (pag. 18) und in Damarfirniss konservirt (pag. 22). Es ist nicht sehr schwer, Uebersichtspräparate zu erhalten. Die Lam. Reissneri ist gewöhnlich eingerissen, so dass Ductus cochlearis und Scala vestibuli einen gemeinsamen Raum bilden (Fig. 194). Das Corti'sche Organ lässt meist zu wünschen übrig; nur feine Schnitte, welche das Organ senkrecht getroffen haben, geben völlig klare Bilder; meist enthält ein Schnitt mehrere innere und äussere Pfeiler, zum Theil nur Bruchstücke solcher, die Hensen'schen Zellen sehen blasig gequollen aus (Fig. 200), so dass die Orientirung dem Anfänger viele Schwierigkeiten bereitet.

Nr. 176. Um Querschnitte der Ohrtrompete (Knorpel und Schleimhaut) zu erhalten, orientire man sich zunächst über die schräg median vor- und abwärts gerichtete Stellung der Tube. Man schneide die ganze pharyngeale Abtheilung der Tube sammt umgebenden Muskeln heraus, fixire das Stück in 200—300 ccm Müller'scher Flüssigkeit, wasche es nach 3—6 Wochen in (womöglich fliessendem) Wasser aus und härte es in ca. 100 ccm allmählich verstärktem Alkohol (pag. 14). Man kann die Schnitte mit Böhmer'-

[1]) Von thierischen Schnecken sind die des Meerschweinchens und der Fledermaus deswegen zu empfehlen, weil solche Schnecken nicht in schwammige Knochensubstanz eingebettet sind und ohne weiteres Abmeisseln und Oeffnen sofort eingelegt werden können.

schem Haematoxylin färben (pag. 16) und in Damarfirniss (pag. 22) einschliessen. Vorzugsweise als Uebersichtspräparate mit ganz schwachen Vergrösserungen zu betrachten.

Nr. 177. Ohrschmalzdrüsen. Man schneide das Ohr mit dem knorpeligen Gehörgange dicht am knöchernen Gehörgange ab, schneide vom knorpeligen Gehörgange ca. 1 qcm grosse Stücke aus, die man in ca. 30 ccm absoluten Alkohol einlegt. Schon am nächsten Tage kann man Schnitte anfertigen, die ziemlich dick (— 0,5 mm) sein müssen, wenn man Knäuel und Ausführungsgang zusammen treffen will (Fig. 201). Kernfärbung mit Böhmer'schen Haematoxylin (pag. 16). Man betrachte auch feinere, ungefärbte Schnitte in verdünntem Glycerin; hier kann man die Fett- und Pigmentkörnchen sehen. Ganz besonders sind Präparate neugeborener Kinder zu empfehlen; bei Erwachsenen sind die Kanäle stark erweitert und geben keine schönen Uebersichtsbilder. Dagegen sieht man bei mehr Erwachsenen die Kutikula der Drüsenzellen gut, die ich bei Neugeborenen vermisse (vergl. Fig. 202).

XII. Geruchsorgan.

In diesem Kapitel soll der Bau der gesammten Nasenschleimhaut beschrieben werden. Die eigentliche Riechschleimhaut ist nur auf die vorderen zwei Drittel der oberen und mittleren Muschel, sowie auf den entsprechenden Theil der Nasenscheidewand beschränkt; die übrigen Partien der Nasenhöhle (die Nebenhöhlen inbegriffen) sind mit respiratorischer Schleimhaut überzogen. Ausgenommen hiervon ist der im Bereiche der beweglichen Nase befindliche Abschnitt (Vestibulum nasi), welcher mit einer Fortsetzung der äusseren Haut bekleidet ist. Wir haben demnach drei, im Bau differente Abschnitte der Nasenschleimhaut zu unterscheiden.

1. Regio vestibularis.

Die Schleimhaut besteht aus einem geschichteten Pflasterepithel und aus einer papillentragenden Tunica propria, in welche zahlreiche Talgdrüsen und die Haarbälge der steifen Nasenhaare (Vibrissae) eingesenkt sind.

2. Regio respiratoria.

Die Schleimhaut besteht aus einem geschichteten flimmernden Cylinderepithel (Fig. 12), das bald viele, bald wenige Becherzellen enthält, und einer ansehnlichen an der unteren Nasenmuschel bis zu 4 mm dicken Tunica propria, welche sich aus fibrillärem Bindegewebe und verschieden grossen Mengen von Leukocyten aufbaut; letztere sind zuweilen zu Solitärknötchen zusammengeballt. Auch hier findet eine Durchwanderung von Leukocyten durch das Epithel in die Nasenhöhle statt (vergl. pag. 140).

Die Tunica propria des Menschen schliesst verästelte tubulöse Drüsen ein, die theils Schleim, theils Eiweiss absondern, also gemischte Drüsen sind (vergl. pag. 152). Sie münden nicht selten in trichterförmige Vertiefungen (*l*) ein, welche von einer Fortsetzung des Oberflächenepithels ausgekleidet und an der unteren Muschel mit unbewaffnetem Auge wahrnehmbar sind. In den Nebenhöhlen der Nase ist Epithel, wie Tunica propria bedeutend dünner (— 0,02 mm), sonst von gleichem Baue; nur spärliche und kleine Drüsen finden sich daselbst.

Fig. 203.

Dicker Schnitt senkrecht durch die Schleimhaut der menschlichen Nasenschoidewand; Regio respiratoria, 20mal vergrössert. Bei zwei Drüsen ist der Ausführungsgang getroffen. *t* Trichterförmige Vertiefung, *v* Venen. Technik Nr. 179.

3. Regio olfactoria.

Die Schleimhaut dieser Gegend ist durch ihre gelblichbraune Färbung schon makroskopisch von der röthlichen Schleimhaut der Regio respiratoria unterscheidbar. Sie besteht aus einem Epithel, dem Riechepithel, und aus einer Tunica propria. Bezüglich des feineren Baues des Riechepithels sind unsere Kenntnisse noch sehr lückenhaft, hinsichtlich der Deutungen der einzelnen Elemente bestehen verschiedene Meinungen. Sicher ist, dass im

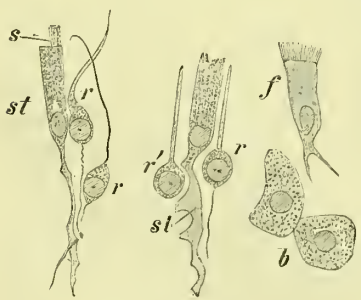

Fig. 204.

Isolirte Zellen der Regio olfactoria des Kaninchens. 560mal vergröss. *st* Stützzellen, *s* austretende Schleimzapfen, die Flimmerhaaren ähnlich sind. *r* Riechzellen, bei *r'* ist der untere Fortsatz abgerissen. *f* Flimmerzelle. *b* Zellen der Bowman'schen Drüsen. Technik Nr. 178.

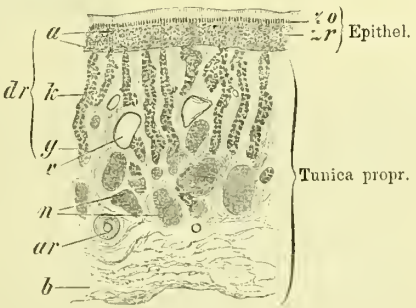

Fig. 205.

Senkrechter Schnitt der Regio olfactoria des Kaninchens, 50mal vergrössert. *zo* Zone der ovalen, *zr* Zone der runden Kerne. *dr* Bowman'sche Drüsen. *a* Ausführungsgang. *k* Körper. *g* Grund der Drüse. *n* Querschnitte der Aeste des N. olfactorius. *v* Venen. *ar* Arterie. *b* Querdurchschnittene Bindegewebsbündel. Technik Nr. 180.

Riechepithel zwei Zellenformen vorkommen. Die eine Form (Fig. 204 *st*) ist in der oberen Hälfte cylindrisch und enthält hier gelbliches Pigment und

kleine, oft in Längsreihen gestellte Körnchen; das obere Ende scheint besonders modifizirt, der an Schnitten zu Tage tretende Saum (Fig. 206 *s*) wird von den einen Autoren für eine dem Kutikularsaum des Darmepithels ähnliche Bildung („Membrana limitans olfactoria"), von Anderen für feine Flimmerhärchen, von noch Anderen für kleine Zapfen austretenden Schleimes (Fig. 204 *s*) erklärt. Die untere Hälfte ist schmäler, am Rande mit Zacken und Einbuchtungen versehen, das untere Ende ist gegabelt und soll mit den gegabelten Enden benachbarter Zellen sich zu einem protoplasmatischen Netzwerke verbinden. Diese Zellen heissen Stützzellen. Ihre meist ovalen Kerne liegen in einer Höhe und nehmen auf senkrechten Schnitten eine schmale Zone, die Zone der ovalen Kerne (Fig. 205) ein. Die zweite Form (Fig. 204 *r*) besitzt nur in der Umgebung des meist runden Kernes eine grössere Menge Protoplasmas; von da erstreckt sich nach oben ein schmaler cylindrischer, härchentragender, nach unten ein unmessbar feiner Fortsatz. Diese Zellen heissen Riechzellen. Ihre mit Kernkörperchen versehenen runden Kerne liegen in verschiedenen Höhen und nehmen eine breite Zone, die Zone der runden Kerne (Fig. 205, *zr*) ein. Ausser diesen beiden Formen giebt es Zwischenformen, die bald mehr den Stützzellen, bald mehr den Riechzellen sich nähern. An der Grenze des Epithels gegen das Bindegewebe ist ein mit Kernen versehenes protoplasmatisches Netzwerk, die sog. Basalzellen (Fig. 206 *b*), gelegen.

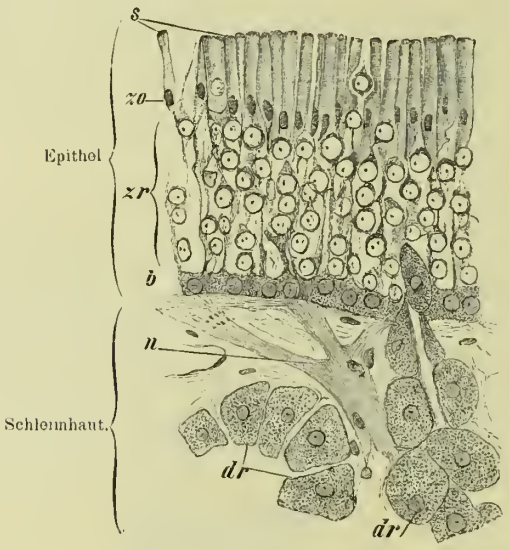

Fig. 206.

Senkrechter Schnitt durch die Regio olfact. des Kaninchens. 560mal vergrössert. *s* Saum. *zo* Zone der ovalen, *zr* Zone der runden Kerne. *b* „Basalzellen". *dr* Stücke der Bowman'schen Drüsen, an dem rechten ist der unterste Theil des Ausführungsganges getroffen. *n* Ast des Nervus olfactorius. Technik Nr. 180.

Die Tunica propria stellt einen aus starren Bindegewebsfasern gewebten, mit feinen elastischen Fasern untermengten lockeren Filz dar, welcher bei manchen Thieren (z. B. bei der Katze) gegen das Epithel zu einer strukturlosen Haut verdichtet ist. Zahlreiche Drüsen, die sog. Bowman'schen Drüsen, sind in die Tunica propria eingebettet; es sind entweder einfache oder (z. B. beim Menschen) verästelte Schläuche, an denen man einen im Epithel gelegenen Ausführungsgang (Fig. 205 *a*), einen Drüsenkörper und einen Drüsengrund unterscheidet. Die Zellen des Drüsenkörpers sind pigmentirt. Die Bowman'schen Drüsen (auch diejenigen des Menschen) sind bis vor Kurzem für Eiweissdrüsen gehalten worden. In neuerer Zeit hat man sie für Schleim-

drüsen erklärt. Die Tunica propria ist ferner Trägerin der Verästelungen des N. olfactorius. Die Aeste desselben werden von Fortsetzungen der Dura mater bekleidet und bestehen durchaus aus marklosen Fasern, die sehr leicht in Fibrillen zerfallen; die Fasern ziehen in flachen Bogen gegen das Epithel, dringen in dieses ein und endigen auf eine noch unbekannte Weise. Nach fast allgemein acceptirter Meinung hängen die Fibrillen des Olfaktorius mit den feinen unteren Fortsätzen der Riechzellen zusammen; ein direkter Beweis hierfür fehlt jedoch. Nach anderer Anschauung gehen die Olfaktoriusfasern in das Netz der „Basalzellen" über, die wiederum in direkter Verbindung mit den Stützzellen sowohl, wie mit den Riechzellen stehen. Nach dieser Auffassung würden Stütz- wie Riechzellen geruchsperzipirende Elemente sein.

Von den Blutgefässen der Nasenschleimhaut verlaufen die Arterienstämmchen in den tieferen Schichten der Tunica propria (Fig. 203 u. 205); sie speisen ein bis dicht unter das Epithel reichendes Kapillarnetz; die Venen sind durch ihre ansehnliche Entwickelung ausgezeichnet (Fig. 203); sie bilden besonders am hinteren Ende der unteren Muschel ein so dichtes Netzwerk, dass die Tunica propria daselbst kavernösem Gewebe ähnlich ist.

Die Lymphgefässe bilden in den tieferen Schichten der Tunica propria gelegene grobmaschige Netze. Injektionen von Lymphgefässen der Regio olfactoria vom Subarachnoidealraume aus, erklären sich durch die Scheiden, welche die durch die Lamina cribrosa tretenden Olfaktoriusäste von den Hirnhäuten erhalten.

Markhaltige Zweige des Trigeminus sind sowohl in der Regio respiratoria wie olfactoria nachzuweisen.

TECHNIK.

Nr. 178. Riechzellen. Man durchsäge den Kopf eines soeben getödteten Kaninchens in der Medianlinie. Die Riechschleimhaut ist an ihrer braunen Farbe leicht kenntlich. Ein Stückchen von ca. 5 mm Seite wird sammt der dazu gehörigen knöchernen Muschel mit einer kleinen Scheere vorsichtig ausgeschnitten und in 20 ccm Ranvier'schen Alkohol (pag. 4) eingelegt. Nach 5—7 Stunden übertrage man dasselbe in 5 ccm Pikrokarmin, am nächsten Tage in 10 ccm destill. Wasser. Nach etwa 10 Minuten wird das Stückchen herausgenommen und leicht auf einen Objektträger gestossen, auf welchen man einen Tropfen verdünntes Glycerin gesetzt hat. Umrühren mit der Nadel ist zu vermeiden, das Deckglas vorsichtig aufzulegen. Man sieht, ausser vielen Bruchstücken von Zellen, viele gut erhaltene Stützzellen; an den Riechzellen fehlt häufig der äusserst feine centrale Fortsatz (Fig. 204).

Nr. 179. Zu Präparaten der Schleimhaut der Regio respiratoria umschneide man Stückchen von 5 — 10 mm Seite auf der unteren Hälfte des Septum narium, ziehe sie ab und fixire und härte sie in ca. 20 ccm absolutem Alkohol (pag. 12). Zu feineren Schnitten verwende man die Nasenschleimhaut des Kaninchenkopfes (Nr. 178), klemme die Stückchen in Leber ein (pag. 16) und färbe die Schnitte mit Böhmer'schem Haematoxylin

(pag. 16). Konserviren in Damarfirniss (pag. 22). Zu Uebersichtsbildern genügt auch die Schleimhaut menschlicher Leichen, welche in gleicher Weise behandelt wird, nur mache man dicke, ungefärbte Schnitte die man in verdünntem Glycerin konservirt (Fig. 203).

Nr. 180. Zu Präparaten der Schleimhaut der Regio olfactoria löse man Stückchen (von 3—6 mm Seite) der braunen Riechschleimhaut vom oberen Theile des Septum des Kaninchens (Nr. 178) und lege sie auf 3 Stunden in 20 ccm Ranvier'schen Alkohol (pag. 4), welcher die Elemente des Riechepithels etwas lockert; alsdann übertrage man die Stückchen vorsichtig in 3 ccm 2%ige Osmiumlösung + 3 ccm destill. Wasser und stelle das Ganze auf 15—24 Stunden in's Dunkle. Nach Ablauf derselben werden die Stückchen auf eine halbe Stunde in 20 ccm destillirtes Wasser gelegt und dann in 30 ccm allmählich verstärktem Alkohol gehärtet (pag. 14). Die gehärteten Stücke werden in Leber geklemmt und geschnitten, die Schnitte 20—30 Sekunden mit Böhmer'schem Haematoxylin (pag. 16) gefärbt und in Damarfirniss eingeschlossen (pag. 22).

Will man gute Bilder der Drüsen erhalten (Fig. 205), so mache man dicke, quer zum Verlaufe der Nervenfasern gerichtete Schnitte. Für die Darstellung der Nervenfasern und des Epithels empfiehlt es sich, dünne längs des Nervenfaserverlaufes gerichtete Schnitte zu machen (Fig. 206).

XIII. Geschmacksorgan.

Die Endäste des N. glossopharyngeus enthalten theils markhaltige, theils marklose Fasern; während erstere mit einander anastomosiren und im Bindegewebe (z. Th. in Endkolben) ihre Endigung finden, dringen die marklosen Fasern in das Epithel und enden daselbst entweder frei (nach dem sie vorher ein Netzwerk gebildet haben) (Fig. 207) oder in besonderen Endapparaten, den Geschmacksknospen (Schmeckbechern). Das sind länglich

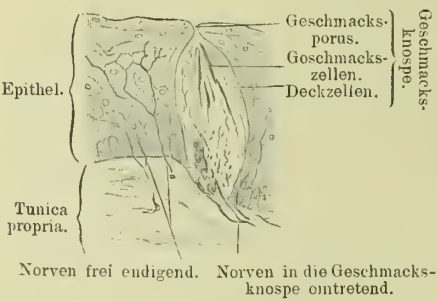

Fig. 207.

Aus einem senkrechten Schnitte durch die Pap. circumvallata eines Affen (Hapale), 240 mal vergr. Technik Nr. 183.

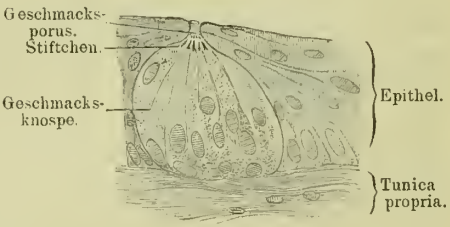

Fig. 208.

Aus einem senkrechten Schnitt durch die Papilla foliata des Kaninchens, 560 mal vergrössert. Technik Nr. 182.

ovale, ca. 80 μ lange, 40 μ breite Körper, welche vollkommen im Epithel eingebettet sind; sie sitzen mit der Basis auf der Tunica propria auf, das obere Ende reicht bis zur Epitheloberfläche, welche hier eine kleine, oft trichterförmige Vertiefung, den Geschmacksporus, zeigt. Jede Geschmacks-

knospe besteht aus zwei Arten langgestreckter Epithelzellen; die einen sind entweder von überall gleicher Breite, haben dann die Gestalt von Fassdauben oder sie sind an ihrem basalen Ende verjüngt, zuweilen gabelig getheilt, während das obere Ende zugespitzt ausläuft. Diese Zellen bilden die Hauptmasse der Geschmacksknospe, sind vorzugsweise in der Peripherie der Knospe gelegen und heissen Deckzellen. Sie dienen zur Stütze und Hülle der Geschmackszellen (Schmeckzellen), welche die eigentlichen Sinnesepithelien sind. Die Geschmackszellen sind schmal, nur in der Mitte, wo der Kern sitzt, etwas verdickt. Der obere Abschnitt ist cylindrisch oder — und das ist häufiger — kegelförmig und trägt an seinem freien Ende ein glänzendes Stiftchen (Fig. 208), eine Kutikularbildung. Der untere Abschnitt ist feiner, bei Einwirkung mancher Reagentien mit Knötchen besetzt; man glaubt, dass dieser Abschnitt mit den Nervenfasern zusammenhängt, obwohl ein solcher Zusammenhang noch nicht nachgewiesen worden ist.

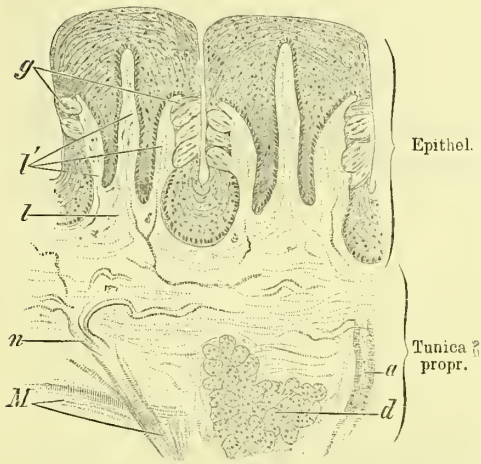

Fig. 209.

Senkrechter Durchschnitt durch zwei Leistchen der Papilla foliata des Kaninchens, 80mal vergrössert. Jedes Leistchen *l* trägt drei sekundäre Leistchen *l'*. *g* Geschmacksknospen. *n* Markhaltige Nerven. *d* Eiweissdrüsen. *a* Stück eines Ausführungsganges einer solchen. *M* Muskelfasern der Zunge. Technik Nr. 182.

Die Geschmacksknospen finden sich vorzugsweise an den Seitenwänden der Papillae circumvallatae (vergl. auch Fig. 102) und der Leistchen der Papillae foliatae (Fig. 209), (s. auch pag. 139), in geringer Zahl auf den Papillae fungiformes, am weichen Gaumen und auf der hinteren Kehldeckelfläche.

TECHNIK.

Nr. 181. Zur ersten Orientirung über Zahl und Lage der Geschmacksknospen sind die in Nr. 87 angegebenen Methoden ausreichend. Als passende Objekte sind die Papillae circumvallatae eines beliebigen Thieres (vergl. auch Fig. 102) und die Papilla foliata des Kaninchens zu empfehlen. Letztere ist eine erhabene Gruppe paralleler Schleimhautfalten, welche sich am Seitenrande der Zungenwurzel befindet. Schon mittelfeine, senkrecht zur Längsachse der Falten gerichtete Schnitte lassen bei schwachen Vergrösserungen die Geschmacksknospen als helle Flecke erkennen.

Nr. 182. Zum Studium des feineren Baues der Geschmacksknospen trage man mit einer flachen Scheere die Papilla foliata eines soeben getödteten Kaninchens so ab, dass möglichst wenig Muskelsubstanz anhängt. Das Stückchen wird mit Igelstacheln auf einen Korkstöpsel gesteckt

(die Muskelseite gegen den Kork gekehrt) und ca. 1 Stunde Osmiumdämpfen ausgesetzt (s. weiter pag. 13). Feine Schnitte des in Leber eingeklemmten, gehärteten Präparates werden ca. 30 Sekunden in Böhmer'schem Haematoxylin gefärbt (pag. 16) und in Damarfirniss eingeschlossen (pag. 22) (Fig. 208).

Nr. 183. Zur Darstellung der Nerven schneide man eine Papilla circumvallata (ohne Wall, nur das kugelige Wärzchen) mit einer Scheere aus, lege sie auf 10 Minuten in den filtrirten Saft einer frisch ausgepressten Citrone; dann bringe man die Papille in 5 ccm 1 %ige Goldchloridlösung und stelle das Ganze auf 1 Stunde in's Dunkle. Dann hebe man die Papille mit Holzstäbchen aus der Goldlösung, bringe sie in ein Uhrschälchen mit destill. Wasser und bewege zum Abspülen die Papille darin etwas hin und her und übertrage sie endlich in 20 ccm destill. Wasser, dem 3 Tropfen Essigsäure zugesetzt sind. Darin setzt man die Papille dem Tageslichte aus, bis die Reduktion vollendet ist (gewöhnlich nach 3 Tagen). Dann härte man die Papille im Dunkeln in ca. 30 ccm allmählich verstärktem Alkohol (pag. 14). Die Schnitte durch das eingeklemmte Objekt müssen möglichst fein gemacht werden. Einschluss in Damarfirniss (pag. 22). Die Nervenfasern sind dunkelroth bis schwarz, auch die Geschmackszellen färben sich dunkel (vergl. Fig. 207). Die Papilla foliata des Kaninchens ist zu solchen Präparaten nicht geeignet.

Die in vorstehenden 183 Nummern angegebenen technischen Vorschriften verhalten sich hinsichtlich der Leichtigkeit, mit der sie ausgeführt werden können, sehr verschieden. Ein Theil derselben ist so einfach, dass schon beim ersten Versuche gute Resultate erzielt werden können, ein anderer Theil dagegen setzt eine gewisse Geschicklichkeit voraus, die nur durch Uebung zu erreichen ist.

Die Reihenfolge der Vorschriften ist, gebunden an den Text des Lehrbuches, nun keineswegs geeignet, den Anfänger vom Leichteren zum Schweren zu führen, im Gegentheil, eine grosse Anzahl der in den ersten Nummern gegebenen Vorschriften gehört zu den schwierigeren, wie denn überhaupt die Herstellung der Elemente zu den höheren Aufgaben des jungen Mikroskopikers zählt.

Unter diesen Umständen schien es mir rathsam, die technischen Regeln in einer Weise zu ordnen, dass der Anfänger an der Hand dieser Reihenfolge fortschreitend leichter im Stande ist, die Aufgaben zu bewältigen.

I. Kapitel.

1. Reihe.

Schnitte.

Nr.	Seite		
18	73	Rippenknorpel	frisch.
19	73	Elastischer Knorpel	
12	71	Elastisches Band	getrocknet.
14	72	Sehne	
18	73	Knorpel	fixirt in Müller'scher Flüssigkeit und gehärtet in allmählich verstärktem Alkohol.
118	186	Niere	
89	163	Speiseröhre	
121	187	Ureter	
106	169	Leber	
87	162	Zungenpapillen und Zungenbälge	
136	203	Nebenhoden	
79	127	Milz	
98	166	Dickdarm	
149	217	Kopfhaut	
23	74	Knochen	
25	75	Gelenkknorpel [1])	

2. Reihe.

Frische Präparate ohne Zerzupfen.

104	169	Leberzellen	in 0,75 %iger Kochsalzlösung
82	161	Plattenepithel	
146	218	Haare	
5	70	Bindegewebsbündel	
133	203	Samenelemente (Stier)	
135	203	Samenelemente (Frosch)	
99	166	Dickdarmdrüsen	
95	165	Dünndarmepithel und Zotten	
156	219	Elemente der Milch	
10	71	Feine elastische Fasern	mit Essigsäurezusatz.
111	170	Omentum	mit Zusatz von Pikrokarmin.
24	75	Knochenmark	
9	71	Fettgewebszellen	
157	219	Elemente d. Kolostrum	
6	70	Bindegewebszellen	

[1]) Die beiden Nummern 23 und 25 müssen später noch entkalkt werden.

3. Reihe.

Isoliren.

Nr.	Seite		
123	187	Epithel von Nierenbecken, Ureter und Blase	mit Ranvier's Alkohol.
92	164	Magenepithel	
167	246	Linsenfasern	
32	79	Muskelfaserenden	mit Kalilauge.
36	80	Glatte Muskelfasern	
145	217	Elemente des Nagels	
7	70	Bindegewebsfibrillen	mit Pikrinsäurelösung.
147	218	Elemente des Haares	mit Schwefelsäure.
148	218	Elemente des Haarbalges	mit Essigsäure.
33	79	Verästelte Muskelfasern	mit Salpetersäure und chlorsaurem Kali.
95b	165	Darmepithel	mit Müller'scher Flüssigkeit.

II. Kapitel.

1. Reihe.

Schnitte.

126	187	Nebenniere	fixirt in Chromsäurelösungen und gehärtet in allmählich verstärktem Alkohol.
34	80	Muskelbündel	
90	163	Magenhäute	
94	165	Brunner'sche Drüsen	
105	169	Leber (Schwein)	fixirt und gehärtet in absolutem Alkohol.
179	262	Nasenschleimhaut (Reg. respir.)	
177	260	Ohrschmalzdrüsen	
154	219	Milchdrüse	
20	73	Ligament. intervertebr.	fixirt in Kleinenberg's Pikrinsäure und gehärtet in allmählich verstärktem Alkohol.
83	161	Lippendrüsen	
129	202	Hoden	
138	204	Eierstock	

2. Reihe.

Frische Präparate ohne Zerzupfen.

17	73	Hyaliner Knorpel	in 0,75 %iger Kochsalzlösung.
26	75	Synovialzotten	
117a	186	Harnkanälchen	
140	204	Eier vom Frosch	
3	51	Flimmerepithel	
54	104	Plexus chorioideus	
60	107	Vater'sche Körperchen	
103	168	Pankreas	
127	187	Nebenniere	
72b	126	Haematoidinkrystalle	

3. Reihe.

Isoliren.

Nr.	Seite		
85	162	Odontoblasten	mit Müller'scher Flüssigkeit.
16	72	Sehnenzellen	mit Alaunkarmin.

4. Reihe.

Zerzupfen.

91	164	Magendrüsen	in 75 %iger Kochsalzlösung.
52	104	Hirnsand	
11	71	Starke elastische Fasern	
28	78	Quergestreifte Muskelfasern.	
29	79	Sarkolemm	mit Brunnenwasser-Zusatz.
30	79	Kerne quergestreifter Muskelfasern	mit Essigsäure-Zusatz.

III. Kapitel.

1. Reihe.

Schnitte.

45	101	Rückenmark	fixirt in Müller'scher Flüssigkeit und gehärtet in allmählich verstärktem Alkohol.
4	70	Gallertartiges Bindegewebe	
77	127	Thymus	
97	166	Peyer'sche Haufen	
122	187	Blase	
125	187	Männliche Harnröhre	
124	187	Weibliche „	
137	203	Prostata	
141	204	Eileiter	
144	217	Nagel	
176	259	Ohrtrompete	
112	176	Kehlkopf etc.	
142	204	Uterus	
150	218	Haarentwickelung	
50	103	Hypophyse	
51	103	Ganglienzellen nach Golgi	
55	104	Ganglion spinale	
107	169	Leber (Bindegewebe)	
80	128	Milz (Reticulum)	
159c	243	Iris	
96	165	Dünndarm	fixirt und gehärtet in absolutem Alkohol.
62	122	Herz und Blutgefässe	
75	126	Lymphknoten	
113	176	Bronchus	

Nr.	Seite		
143	217	Haut	fixirt und gehärtet in absolutem Alkohol.
152	219	Talgdrüsen	
119	186	Mausniere	
151	219	Augenlid	fixirt in 0,5 %iger Chromsäure und gehärtet in allmählich verstärktem Alkohol.
171	248	Augenlid	
15	72	Sehne	
88	163	Tonsille	fixirt in Kleinenberg's Pikrinsäure und gehärtet in allmählich verstärktem Alkohol.
35	80	Muskel und Sehne	
128	187	Nebenniere	
86	162	Zahnentwickelung	
76	127	Lymphdrüse	Pikrinsäure.
58	106	Zusammengesetzte Tastzellen	Osmiumsäure.
57	105	Tastkörperchen	Goldchlorid.

2. Reihe.

Frische Präparate ohne Zerzupfen.

78	127	Elemente der Milz	in 0,75-%iger Kochsalzlösung.
139	204	Eier der Kuh	
53	104	Corpuscula amylacea	
13	71	Gefensterte Membran	mit Kalilauge-Zusatz.
115	177	Elastische Fasern der Lunge	
70	125	Blut	
72a	125	Haeminkrystalle	mit Essigsäure-Zusatz.
8	70	Umspinnende Zellen	
67	124	Farbige Blutkörperchen des Menschen	ohne Zusatz.
69	125	Farbige Blutkörperchen des Frosches	
72c	126	Haemoglobinkrystalle	
68	124	Blutplättchen	mit Methylviolett.
173	258	Otolithen	mit verdünntem Glycerin.

3. Reihe.

Isoliren.

132	202	Elemente des Hodens	mit Ranvier's Alkohol.
37	99	Multipolare Ganglienzellen	mit verdünnter Chromsäure.
117b	186	Harnkanälchen	mit Salzsäure.

4. Reihe.

Zerzupfen.

39	99	Markhaltige Nervenfasern	in 0,75 %iger Kochsalzlösung.
39a	99	Markhaltige Nervenfasern	
40	99	Markscheide	mit Wasser-Zusatz.
41	99	Achsencylinder	mit Alkohol-Zusatz.

Nr.	Seite		
37	99	Ganglien-Zellen	mit Pikrokarmin-Zusatz.
42	99	Schnürring	mit Argent. nitr.
43	100	MarkloseNervenfasern	mit Osmiumsäure.
44a	101	Achsencylinder	nach Chromsäurebehandlung.

5. Reihe.

Häute.

63	123	Kleine Blutgefässe	mit Müller'scher Flüssigkeit.
169a	247	Linsenkaps. u.-Epithel	
66	124	Kapillarenentwickelung	mit Pikrinsäure.
110	170	Bauchfellepithel	mit Argent. nitr.

6. Reihe.

Schliffe.

21	73	Knochen.
22	74	Sharpey's Fasern.
84	161	Zähne.

7. Reihe.

Injektionen.

109	170	Leber.
120	187	Niere.
116	177	Lunge.

IV. Kapitel.

1. Reihe.

Schnitte.

48	103	Gehirn	Fixirt in Müller'scher Flüssigkeit und gehärtet in allmählich verstärktem Alkohol.
45	101	Rückenmark	
47	102	Rückenmark	
56	105	Sympath. Ganglien	
130	202	Hodenkanälchen	
181	265	Geschmacksknospen	
27	75	Knochenentwickelung	
73	126	Lymphgefässe	Fixirt und gehärtet in absolutem Alkohol.
49	103	Gehirn	
93	164	Magendrüsen	
102	168	Speicheldrüsen	
172	248	Thränendrüse	
103	168	Pankreas	
158b	242	Cornea	Fixirt in Chromsäure und gehärtet in allmählich verstärktem Alkohol.
158c	243	Sklera u. Chorioidea	
158d	243	Eintrittsstelle des N. optic.	
158a	242	Kornealfalz	
44b	101	Nervenbündel	

Nr.	Seite.		
81	128	Milz	fixirt in Chromosmium-Essigsäure und gehärtet in allmählich verstärktem Alkohol.
131	202	„Spermatoblasten“	
155	219	Milchdrüse	
182	265	Geschmacksknospen	Osmiumsäure.
166	246	Hornhautnerven	Goldchlorid.
162	244	Hornhautkanälchen	Argent. nitr.
163	245		

2. Reihe.

Frische Präparate ohne Zerzupfen.

165	246	Hornhautgefässe und -Nerven	in Glaskörperflüssigkeit.
71	125	Farblose Blutkörperchen in Bewegung	in Lymphe.

3. Reihe.

Isoliren.

31	79	Muskelfibrillen	mit Chromsäure.

4. Reihe.

Zerzupfen.

159a	243	Elemente der Chorioidea	Müller'sche Flüssigkeit.
61a	107	Motorische Nervenendigung	Goldchlorid.

5. Reihe.

Häute.

1	51	Kernstruktur	Chromosmium-Essigsäure.
2	51	Kerntheilungsbilder	
101	167	Darmnervenplexus	Essigsäure.
101	167	Darmnervenplexus	Goldchlorid.
64	123	Epithel (der Gefässe)	Argent. nitric.

7. Reihe.

Injektionen.

100	167	Magen und Darm
153	219	Haut
170	247	Auge

V. Kapitel.

1. Reihe.

Schnitte.

180	264	Regio olfactoria	Osmiumsäure.
168	246	Linse	Chromsäure.

Nr.	Seite		
108	169	Froschleber	fixirt in Müller'scher Flüssigkeit und gehärtet in allmählich verstärktem Alkohol.
159e	244	Retina	
159d	244	Ora serrata	
169b	247	Linsenkapsel	
159f	244	Macula (und Fovea)	
114	176	Lunge	Agent. nitr.
183	266	Geschmacksknospen	Goldchlorid.
175	259	Schnecke	Osmiumsäure.

2. Reihe.

Frische Präparate ohne Zerzupfen.

160	244	Retina	Glaskörperflüssigkeit.

3. Reihe.

Isoliren.

159b	243	Elemente der Retina.	Müller'sche Flüssigkeit.
161	244	Elemente der Retina.	Osmiumsäure.
178	263	Riechzellen.	Ranvier's Alkohol.

4. Reihe.

Zerzupfen.

134	203	Samenflecken	Wasser.

5. Reihe.

Häute.

164	245	Hornhautzellen	Goldchlorid.
61b	108	Motorische Endplatte	Essigsäure.
174	258	Lamina cochleae	Osmiumsäure.
59	106	Endkolben	Essigsäure.

Anhang.

Die Mikrotomtechnik.

I. Mikrotome.

Die gebräuchlichsten Mikrotome sind nach zwei verschiedenen Prinzipien konstruirt.

Das Prinzip der einen Art besteht darin, dass das zu schneidende Objekt durch Verschiebung des Objekthalters auf einer schräg aufsteigenden Ebene gehoben wird.

Bei der anderen Art wird das Objekt in vertikaler Richtung durch eine Mikrometerschraube gehoben.

Beide Arten von Mikrotomen leisten Vorzügliches[1]).

Alle Theile des Mikrotoms sind möglichst sauber zu halten. Bei häufigem Gebrauche schütze man dasselbe, mit einem leichten Holzkasten bedeckt, vor Staub. Die Bahn, auf welcher der Messerschlitten läuft, muss vollkommen rein sein; man putze dieselbe hie und da mit einem in Benzin tauchten Lappen und fette sie dann mit Knochenöl oder mit Vaselin so reichlich ein, dass der Schlitten auch bei leichtem Anstosse die ganze Bahn gleichmässig durchläuft[2]). Besondere Sorgfalt ist auf die Messer zu verwenden. Nur mit sehr scharfen Messern wird man Serien sehr feiner Schnitte herstellen können. Ein wirklich scharfes Messer muss ein feines Haar, das man an dem einen Ende zwischen den Fingern hält, mit Leichtigkeit durchschneiden.

II. Einbetten.

A. In Paraffin.

Hierzu bedarf man

1. Paraffin: zwei Sorten, eine weichere (45° Celsius Schmelzpunkt) und eine härtere (52° Celsius Schmelzpunkt). Davon stelle man sich eine

---

[1]) Aus eigener Erfahrung kenne ich die Thoma'schen Schlittenmikrotome mit schräger Hebung von R. Jung in Heidelberg, die trefflich gearbeitet sind. Das Format Nr. IV. (Katalog 1886 p. 18) ist besonders zu empfehlen. Seit zwei Jahren arbeite ich mit einem Mikrotom mit vertikaler Hebung von Schanze in Leipzig, Modell B Nr. 9 (Preisverzeichniss 1888), dessen Konstruktion nichts zu wünschen übrig lässt; auch die nach gleichem Princip konstruirten Mikrotome von Gustav Miehe in Hildesheim sind sehr zu empfehlen.

[2]) Die an den Thoma'schen Mikrotomen befindliche Objektschlittenbahn darf dagegen nur sehr wenig eingeölt werden, damit nicht der Schlitten durch den Messerzug zurückgeschoben werde.

Mischung her, die bei ca. 50° Celsius schmelzbar ist. Von dem richtigen Mischungsverhältnisse beider Sorten hängt viel ab; mancher Misserfolg wird nur durch eine ungenügende Mischung herbeigeführt.

Eine genaue Angabe der Mengenverhältnisse lässt sich nicht liefern, da die Konsistenz des Paraffins in hohem Grade von der äusseren Temperatur abhängig ist. Auch bedingen härtere Objekte, ferner der Wunsch, sehr feine Schnitte herzustellen, die Anwendung härterer Mischungen als gewöhnlich. Für den Winter, bei einer Zimmertemperatur von 20° Celsius, dürfte eine Mischung von 30 gr weichem mit 25 gr hartem Paraffin[1]) den meisten Anforderungen genügen.

2. Chloroform 20 ccm.

3. Paraffinchloroform, eine gesättigte Lösung (5 gr der Mischung in 25 ccm Chloroform). Diese Lösung ist bei Zimmertemperatur flüssig.

4. Ein Wärmekasten aus Weissblech mit doppelten Wänden, deren Zwischenraum mit Wasser gefüllt ist[2]). Unter dem Kasten brennt eine kleine Gasflamme. Oben befinden sich zwei Oeffnungen: die eine führt in den erwähnten Zwischenraum, hier wird ein Reichert'scher Regulator[3]) eingesetzt. Die zweite Oeffnung führt in den Luftraum des Kastens. Hier wird ein Thermometer eingesetzt. Die Vorderwand wird durch eine Glasplatte, die sich in einem Blechfalz in die Höhe ziehen lässt, gebildet. Der Luftraum des Kastens wird durch zwei herausnehmbare Platten in drei Fächer getheilt. Ein solcher Kasten soll ca. 25 cm lang, 23 cm hoch, 16 cm tief sein.

Der Wärmekasten mit Zubehör ist für denjenigen, der viel mit Paraffin arbeitet, kaum entbehrlich. Man kann jedoch statt dessen das Paraffin auf dem Wasserbade schmelzen und durch eine kleine Spiritusflamme flüssig erhalten.

5. Ein Einbettungsrähmchen[4]). Dasselbe besteht aus zwei gekniekten Metallplatten, die so ⌐⌐ an einander gesetzt werden.

Statt dieses Rähmchens kann man sich aus Staniol oder steifem Papier (alten Korrespondenzkarten) geformter Kästchen bedienen.

Die einzubettenden Objekte müssen vollkommen wasserfrei sein, 1 bis 3 Tage in mehrmals gewechseltem absolutem Alkohol gelegen haben. Dann werden sie in ein Fläschchen mit ca. 20 ccm Chloroform übertragen, woselbst sie bis zum nächsten Tage verweilen[5]). Danach kommen die Objekte in Paraffinchloroform (s. oben) und nach 2—8 Stunden je nach der Grösse der Stücke in ein Schälchen geschmolzenen, aber nicht zu heissen Paraffins[6]). Nach etwa einer halben Stunde werden die Stückchen in ein zweites Schälchen geschmolzenen Paraffins gebracht[7]), woselbst sie je nach der Grösse 1 bis 5 Stunden bleiben.

---

1) Von Dr. Grübler (Leipzig) bezogen; das Kilo jeder Sorte kostet 4 Mark.

2) Wird von R. Jung (Heidelberg) angefertigt (Nr. 102 des Katalogs von 1886).

3) Ebendaher zu beziehen (Nr. 108 des Katalogs).

4) Bei Jung Nr. 101 des Katalogs 1886, bei Schanze Nr. 35 des Preisverzeichnisses pro 1888.

5) Das reicht für alle Fälle, bei kleinen Objekten genügen 1—2 Stunden.

6) Das Paraffin darf nur 2—3 Grade über seinen Schmelzpunkt erhitzt sein; für die oben angegebene Mischung soll die Luft im Wärmekasten eine Temperatur von 50° Cels. haben. Hat man das Paraffin auf dem Wasserbade geschmolzen, so stelle man die Flamme so, dass die Oberfläche des Paraffins mit einem dünnen Häutchen erstarrten Paraffins bedeckt bleibt.

7) Das geschieht, um den letzten Rest des Chloroforms aus dem Objekte zu entfernen. Selbstverständlich muss immer das gleiche Schälchen für die Uebertragung aus

Nach Ablauf derselben nehme man einen tiefen Teller, lege einen Objektträger hinein und stelle auf diesen das Einbettungsrähmchen, in welches jetzt Paraffin und Objekt gegossen werden. Dann gebe man, so lange das Paraffin noch flüssig ist, dem Objekt mit Nadeln die gewünschte Lage. Sobald das geschehen ist, giesse man in den Teller vorsichtig kaltes Wasser bis zum oberen Rande des Rähmchens: das Paraffin beginnt sofort zu erstarren, worauf man noch mehr Wasser zugiesst, bis das ganze Rähmchen unter Wasser steht. Durch diese Manipulation erhält das Paraffin eine homogene Beschaffenheit, während es sonst leicht krystallinisch wird und dann sowohl schwerer zu schneiden ist, als auch auf die Struktur der eingeschlossenen Theile schädlich einwirkt. Nach etwa zehn Minuten werden die Metallplatten abgenommen und der Paraffinblock bis zur vollkommenen Erstarrung auf dem Objektträger im Wasser belassen.

Das so eingeschmolzene Objekt ist schon nach einer halben Stunde schneidbar; soll es später verarbeitet werden, so wird es mit einer Nadel signirt und kann bis zum Schneiden unbegrenzt lange Zeit aufgehoben werden.

B. In Celloidin.

Hierzu bedarf man

a) einer dünnen Lösung von Celloidin. Das bei Dr. Grübler käufliche Celloidin hat die Konsistenz speckigen Käses; ein 30 gr schweres Stück wird in kleine Würfel geschnitten und mit ca. 30 ccm absolutem Alkohol + ebensoviel Aether übergossen,

b) eine etwas dickere Lösung von ca. 30 gr Celloidin in 20 ccm absol. Alkohol + 20 ccm Aether. Diese Lösung hat die Konsistenz eines dicken Syrups.

Beide Lösungen sind in gut verschlossenen weithalsigen Flaschen aufzubewahren und können, wenn sie zu sehr eingedickt sind, durch Zugiessen von Aether-Alkohol verdünnt werden [1]).

Die einzubettenden Stücke müssen vollkommen wasserfrei sein, 1—3 Tage in mehrmals gewechseltem absolutem Alkohol gelegen haben. Aus diesem werden die Stücke in die dünne und am nächsten Tage in die dicke Celloidinlösung übertragen. Hier können die Stücke beliebig lange verweilen. Meist sind sie nach weiteren 24 Stunden hinreichend durchtränkt; nur grosse, viele Binnenräume enthaltende Objekte müssen länger (bis zu 8 Tagen) in der dicken Lösung verweilen. Dann wird das Stück rasch auf einen Korkstöpsel aufgesetzt und etwas Celloidin darübergegossen. Dabei ist zu beachten, dass das Objekt nicht fest auf den Kork aufgedrückt werde, sonst löst es sich leicht. Es muss sich eine 1—2 mm dicke Schicht [2]) zwischen Kork und Objekt befinden. Nun wird das Ganze auf $^1/_2$ (zarte Objekte) — 4 Stunden unter

dem Paraffinchloroform benützt werden. Enthält das Schälchen nach häufigerem Gebrauche viel Chloroform, so kann man dieses durch stärkeres Erhitzen des Paraffins austreiben. So lange das Paraffin noch Chloroform enthält, steigen von einer eingetauchten heissen Nadel Bläschen auf.

[1]) Nach einiger Zeit werden die Lösungen trüb und milchig: es ist alsdann besser, die Lösung vollkommen eintrocknen zu lassen und die Stücke von Neuem in Aether-Alkohol zu lösen.

[2]) Dicker darf die Schicht nicht sein; auch gut gehärtetes Celloidin ist elastisch, eine dicke Schicht solch elastischen Materiales würde zu einem Ausweichen des Objektes beim Schneiden Veranlassung geben.

eine nicht fest schliessende Glasglocke[1]) zu langsamer Trocknung gebracht und dann in eine Glasdose mit ca. 30 ccm 80%igem Alkohol übertragen. Damit die Objekte untertauchen, klebe man die Korkstöpsel mit ihrer unteren Fläche vermittelst Celloidin an die Innenfläche des Dosendeckels. Am nächsten Tage wird der Alkohol durch 70%igen Alkohol ersetzt. Hier können die Stücke lange aufgehoben werden.

III. Schneiden.

A. Paraffinobjekte.

1. Bei schräger Messerstellung.

Der das Objekt enthaltende Paraffinblock wird bei den Jung'schen Mikrotomen auf einen der beigegebenen, mit hartem Paraffin ausgegossenen Hohlcylinder, bei den Schanz'schen Mikrotomen auf ein statt der Objektklammer einzusetzendes Tischchen aufgeschmolzen[2]). Bei dem Tischchen geschieht das einfach durch Aufdrücken des Paraffinblockes auf das erwärmte Tischchen. Bei dem mit hartem Paraffin ausgefüllten Hohlcylinder erwärme man dieses sowie die Grundfläche des Paraffinblockes, drücke beide leicht an einander und stelle durch Einstechen heisser Nadeln an der Berührungsfläche beider Theile eine feste Verbindung her. Um rasche Erstarrung herbeizuführen, lege man jetzt den Hohlcylinder resp. das Tischchen auf 5 Minuten in kaltes Wasser. Dann wird der oberste, das Objekt bergende Theil des Paraffinblockes durch schichtweises Abtragen des Paraffins zu einer vierseitigen kleinen Säule zurecht geschnitten, deren Grundfläche ein rechtwinkeliges Viereck ist.

Die Säule soll nicht höher als 1 cm, das Objekt soll nur von einer schmalen (1—2 mm breiten) Paraffinschicht umgeben sein. Der Hohlcylinder (resp. das Tischchen) wird nun in das Mikrotom eingesetzt. Man schneidet mit trockener Klinge. Die Stellung des Messers hängt von der Natur des Objektes ab.

Schneiden bei schräger Messerstellung.

Handelt es sich um grosse Objekte von ungleichem Gefüge, so soll das Messer in einem zur Längsachse des Mikrotoms möglichst spitzen Winkel festgeschraubt werden. Die Paraffinsäule muss so zur Messerschneide stehen, dass diese zuerst eine Kante der Säule trifft. Der Messerschlitten ist langsam zu bewegen, jeder Druck ist dabei zu vermeiden.

Schneiden bei querer Messerstellung[3]).

Das Messer wird senkrecht zur Längsachse des Mikrotoms eingeschraubt, die Paraffinsäule so gedreht, dass die Messerschneide zuerst eine Fläche der

1) Zu dem Zwecke lege man eine Nadel oder dergleichen unter den Glockenrand.

2) Statt des Tischchens benütze ich cylindrische Stückchen weichen Holzes von ca. 3 cm Höhe und einem Durchmesser von $1^1/_2$ cm, welche in die Objektklammer eingeschraubt werden.

3) Bei den Schanz'schen Mikrotomen muss in diesem Falle eine Umstellung des Objektklammerträgers vorgenommen werden, so dass die Klammer in der Mitte des Mikrotoms steht. Man stelle zuerst durch Druck am Hebel den Klammerträger möglichst hoch über die Drehscheibe, nehme dann die Klammer resp. das Tischchen ab und drehe den Klammerträger um 180 Grad um die senkrecht zur Mikrotomlängsachse stehende Achse. Dann wird die Klammer wieder eingesetzt und der Klammerträger bis zur Scheibe gesenkt.

Säule trifft. Der Messerschlitten wird rasch in hobelnder Bewegung geführt, dadurch kleben die Schnitte an den Rändern an einander und bilden lange Bänder. Bei richtiger Konsistenz des Paraffins legt sich oft schon der erste Schnitt glatt auf die Klinge und wird durch den zweiten Schnitt in der Richtung gegen den Messerrücken zu verschoben. Zeigen aber die ersten Schnitte Neigung sich zu rollen und nach vorne über die Schneide wegzufallen, so müssen sie vorsichtig mit einem zarten Pinsel in die richtige Lage zurückgeführt werden. Am besten gelingt das Bänderschneiden bei einer Schnittdicke von 0,01 mm. Schnitte von mehr als 0,01 mm Dicke rollen sich leicht um und kleben mit den Rändern schwerer aneinander.

Misstände beim Schneiden und deren Beseitigung.

Jeder, der mit Paraffin gearbeitet hat, wird über manchen misslungenen Versuch zu berichten wissen.

1. Das Messer gleitet über das Objekt und trennt einen Schnitt entweder unvollkommen oder gar nicht.

Die Ursache hierfür kann zunächst im Mikrotom liegen. Die Bahn des Messerschlittens ist nicht sauber; man achte auch auf den vertikalen Theil der Schlittenbahn. Oder das Messer ist nicht scharf genug, oder ist an der Unterfläche mit Paraffin beschmutzt. In letzterem Falle wird der Messerschlitten herausgehoben, das Messer vorsichtig mit Terpentinöl und einem weichen Lappen gereinigt. Messer mit dünnem Rücken federn, wenn man den vordersten Theil der Schneide benutzt; so kommt es, dass bei schräger Messerstellung die Schneide nur im Anfange des Schnittes eingreift und über den letzten Theil des Präparates erfolglos weggleitet. Bei Mikrotomen älterer Konstruktion liegt der Grund oft in ungenügender Feststellung des Paraffinblockes.

In zweiter Linie ist die Ursache im Objekt zu suchen. Dasselbe ist vielleicht zu hart, oder sehr ungleichen Gefüges, oder schlecht eingebettet. In letzterem Falle liegen zwei Möglichkeiten vor. Entweder das Präparat war nicht gehörig entwässert, dann zeigt es undurchsichtige Flecken, oder es enthält noch Chloroform; in diesem Falle ist es weich, ein leichter Druck mit der Nadel auf die Oberfläche des Präparates ausgeübt, hinterlässt eine Delle oder presst gar Flüssigkeit aus. In beiden Fällen muss die Einbettungsprozedur in umgekehrter Reihenfolge bis zum absoluten Alkohol (in letzterem Falle bis zum Paraffinbade) wiederholt werden.

Endlich kann die Konsistenz des Paraffins schuld sein.

2. Die Schnitte rollen sich.

Das kann verhindert werden, indem man einen Pinsel oder eine gebogene Nadel gegen den sich rollenden Schnitt hält[1]). Der Grund des Rollens liegt in zu hartem Paraffin, das auch schuld ist, wenn

3. die Schnitte bröckeln.

Die Brauchbarkeit des Paraffins ist in hohem Grade abhängig von der äusseren Temperatur. Ist das Paraffin zu hart, so suche man nicht sogleich durch Beimischung von weichem Paraffin eine passende Konsistenz herzustellen — das sei der letzte Ausweg —, sondern versuche zuvor

[1]) Jung und Schanze, sowie Instrumentenmacher Stöber in Würzburg verfertigen Schnittstrecker, die an das Messer befestigt werden und das Rollen verhindern; sie sind beim Bänderschneiden entbehrlich.

einfachere Mittel. Man schneide in der Nähe des Ofens oder (bei Gasbeleuchtung) mit nahegerückter Lampe. Oft führt schon ein leichtes Erwärmen des Messers zum Ziele [1]).

4. Die Schnitte falten sich und werden zusammengedrückt. Dadurch erhalten die geschnittenen Objekte eine falsche Form. Der Grund liegt in zu weichem Paraffin. Oefteres Einlegen des Blockes in kaltes Wasser, Schneiden im kalten Zimmer (im Sommer in den Morgenstunden) beseitigen diesen Uebelstand.

B. Celloidinobjekte.

Die das Objekt umgebende Celloidinschicht ist bis auf eine 1—2 mm breite Schicht abzutragen.

Man schraube das Messer in einem zur Längsachse des Mikrotoms möglichst spitzen Winkel fest. Das Messer muss mit 70 %igem Alkohol befeuchtet werden, der mit einem Pinsel nach jedem zweiten oder dritten Schnitte aufgetragen wird. Die Schnitte werden mit einem Pinsel abgehoben und in eine Schale mit 70 %igem Alkohol übertragen.

Sehr feine Schnitte (unter 0,01 mm) lassen sich von Celloidinobjekten nicht anfertigen.

IV. Einlegen der Schnitte.

A. Paraffinobjekte.

Sofern es sich nicht um Serien oder um sehr feine Schnitte handelt, werden die Schnitte in ein Schälchen mit 5 ccm Terpentinöl gebracht und nachdem das Paraffin aufgelöst ist, in ein zweites Schälchen mit Terpentinöl übertragen. Aus diesem werden die Schnitte, wenn sie von einem durchgefärbten Stücke stammen, auf den Objektträger gebracht und nach den oben (pag. 22) angegebenen Regeln eingelegt. Sollen die Schnitte aber noch gefärbt werden, so kommen sie aus dem Terpentinöl in ca. 5 ccm Alkohol absolutus, der nach 2 Minuten gewechselt wird. Nach weiteren 2 Minuten können die Schnitte beliebig gefärbt werden.

Handelt es sich dagegen um Serien und sehr feine Schnitte, so müssen die trocknen Schnitte zuerst aufgeklebt werden. Die hier zu verwendenden Objektträger müssen ganz rein sein; man putze sie mit etwas Alkohol und einem sauberen, nicht fetten Tuche oder lege sie auf eine halbe Stunde in kaltes Seifenwasser. Auf den gut getrockneten Objektträger werden nun die Schnitte (event. ein Stück des Schnittbandes) gelegt und an den Rand derselben mit einem feinen Pinsel ein Tropfen reine dünne Gummilösung gebracht [2]). Nun wird der nächste Schnitt (resp. das Schnittbandstück aufgelegt, wieder Gummi zugesetzt und so weiter, bis der Objektträger besetzt ist. Es schadet nicht, wenn die Schnitte schwimmen. Nun ziehe man den Objektträger durch eine Spiritusflamme oder bringe ihn 1—3 Minuten in den Wärmkasten [3]). Durch die leichte Erwärmung breiten sich die Schnitte

---

1) Selbst ganz gutes Paraffin bröckelt, wenn es mit kaltem Messer geschnitten wird.

2) Die Lösung ist jedesmal frisch zu bereiten. Ein kleiner Tropfen der offizinellen Lösung von arabischem Gummi wird in ein Uhrschälchen gegeben und mit 5 ccm destill. Wasser gut vermischt.

3) Das Paraffin darf nicht schmelzen, die aus geschmolzenem Paraffin und Gummi entstandene Mischung ist in Terpentinöl nicht mehr löslich.

glatt aus. Dann ordne man die Schnitte noch einmal mit einer Nadel, lasse durch leichte Neigung des Objektträgers die überflüssige Gummilösung abfliessen oder sauge sie mit einem Streifen Filtrirpapier ab und lasse das Ganze, vor Staub geschützt, gut trocknen. Am nächsten Tage wird der Objektträger mit Terpentinöl übergossen und, wenn die Schnitte schon gefärbt sind, in Damarfirniss (pag. 22) eingeschlossen. Sollen dagegen die Schnitte auf dem Objektträger noch gefärbt werden, so wird das Terpentinöl abgewischt und der Objektträger in absoluten Alkohol übertragen[1]). Nach ca. 5 Minuten wird der Objektträger aus dem Alkohol genommen, in der Umgebung der Schnitte rasch abgewischt[1]), angehaucht und entweder in die Farbe gelegt oder mit einigen Tropfen der Farblösung z. B. Haematoxylin (direkt auf die Schnitte) bedeckt. Von da wird der Objektträger langsam in eine Schale mit destillirtem Wasser gebracht und dann entweder in dünnes Glycerin (pag. 25) oder nach bekannter Vorbehandlung mit absolutem Alkohol und Lavendelöl (pag. 22) in Damarfirniss eingeschlossen.

B. Celloidinobjekte.

Die Schnitte werden in eine Schale mit 20 ccm 90%igem Alkohol gebracht. Stammen sie nicht von durchgefärbten Stücken — die zu empfehlen sind — so können sie noch nachträglich gefärbt werden; doch sind Anilinfarben nicht anwendbar, da diese auch das Celloidin färben; selbst Haematoxylin verleiht dem Celloidin oft einen leichtblauen Ton. In absoluten Alkohol dürfen die Schnitte nicht gebracht werden, da dieses das Celloidin löst. Sie werden aus 90—95%igem Alkohol in ca. 5 ccm Oleum Origani übertragen und wenn sie aufgehellt sind (pag. 23), in Damarfirniss eingeschlossen.

Schnittserien von Celloidinobjekten kommen nur für ganz spezielle Zwecke z. B. für das Centralnervensystem in Betracht. In dieser Hinsicht seien die Artikel von Weigert[2]) in der Zeitschrift für wissenschaftliche Mikroskopie bestens empfohlen.

1) Das Abwischen sowohl des Terpentinöles, sowie des Alkohols muss rasch geschehen, die Schnitte dürfen dabei nicht eintrocknen, sonst sind sie unbrauchbar; auch beim Aufträufeln der Farbflüssigkeit ist darauf zu achten, dass diese wirklich die Schnitte bedeckt. Ein Ablösen der Schnitte kommt nur dann vor, wenn die Gummilösung nicht in genügender Menge — zwischen Schnitten und Objektträger muss die Lösung ganz ausgebreitet sein — zugesetzt war.

2) Band II. pag. 490, Band III. pag. 480, Band IV. pag. 209. Der im letzten Artikel empfohlene Negativlack ist bei Dr. Grübler (Leipzig) zu haben.

Namens- und Sachregister.

A.

Acervulus, cerebri 88.
Acini 130.
Achromatin 32.
Achsencylinder 47.
— — — -Fortsatz 46.
Adenoides Gewebe 55.
Aderhaut 220.
Aequatorialplatte 36.
Aequatorialstern 36.
Alaunkarmin 7.
— — Anwendung 17.
Alkohol, absoluter 4.
— — Anwendung 12.
— — 90 % 4.
— — 70 % 4.
— — allmählich verstärkter 14.
— — Ranvier's 4.
— — Anwenduug 11.
— — salzsaurer 7, 8.
Alveolen 128, 172.
— — -gänge 172.
— — -septa 174.
Ameisensäure 5.
Amoeboide Bewegung 33.
Ampulle der Bogengänge 248.
— — des Eileiters 199.
— — des Samenleiters 193.
Ampullen der Lymphknoteu 116.
Anatomie, mikroskopische 31.
Anisotrope Substanz 43.
Annuli fibrosi 109.
Appositionelles Wachsthum 69.
Aquaeductus cochleae 256.
Arachnoidea 89.
Arachnoidealscheide 232.
Arachnoidealzotten 89.
Arcus spiralis 252.
— — tarseus 241.
— — — externus 241.
Area centralis 244.
Arteria auditiva 255.
— — stylomastoidea 255.
— — centralis retinae 235.
— — hyaloidea 235.
Arteriae ciliares 235.
— — helicinae 195.
— — interlobulares 181.
Arterien 109.
Arteriolae rectae 182.
Athmungsorgane 171.
Auerbach'scher Plexus 151.
Aufbewahren der Dauerpräparate 26.
Aufhellen 22.
Augapfel 220.
Augenlid, drittes 241.
Augenlider 239.
Augenlidmuskel, Müller'scher 240.
Aussenglied der Stäbchen, 229.
— — der Zapfen 229.
Aussenpfeiler 252.

B.

Bänder 55.
— — elastische 63.
— — fibröse 63.
— — schneiden 278.
Bandverbindung 63.
Balgdrüsen 140.
Bartholini'sche Drüsen 202.
Basalmembran der Cornea, hintere 222.
— — — — vordere 220.
Basalsaum u. Kutikularsaum 39, 146.
Basalzellen 262.
Basement membrane 49.

Bauchfell 160.
Becherzellen 147.
Belegschicht, tympanale 252.
Belegzellen 144.
Beleuchtung, seitliche 27.
— — centrale 27.
Bewegung, amoeboide 33.
Bindegewebe 52.
— — adenoides 55.
— — cytogenes 55.
— — fibrilläres 53.
— — formloses 54.
— — gallertartiges 52.
— — geformtes 54.
— — interlobulares, der Leber 159.
— — — der Lungen 174.
— — interstitielles, der Nieren 181.
— — intralobulares 159.
— — retikuläres 55.
— — subseröses 160.
Bindegewebsbündel 49.
— — -fibrillen 49.
— — -knorpel 57.
— — -knochen 65.
— — -zellen 53.
Bindehaut s. Conjunctiva 239.
Bindesubstanzzellen 41.
Blau, Berliner 20.
Blut 114.
Blutgefässe des Augapfels 235.
— — der Augenlider 241.
— — des äusseren Ohres 257.
— — des Bauchfelles 161.
— — des Centralnervensystems 89.
— — des Eierstockes 199.
— — der Eileiter 200.
— — der glatten Muskeln 78.
— — der Haut 214.
— — des Herzens 109
— — des Hodens 191.
— — des Kehlkopfes 171.
— — der Knochen 62.
— — des Labyrinthes 255.
— — der Leber 156.
— — der Lungen 175.
— — der Lymphknoten 118.
— — des Magens und des Darmes 149.
— — der Milchdrüse 216.
— — der Milz 121.
— — des Mittelohres 256.
— — der Mundschleimhaut 133.
Blutgefässe der Nasenschleimhaut 263.
— — der Nebennieren 185.
— — der Nieren 181.
— — der peripherischen Nerven 91.
— — des Penis 195.
— — der quergestreiften Muskeln 78.
— — der Scheide 201.
— — der Schilddrüse 176.
— — der Speicheldrüsen 154.
— — der Thymus 120.
— — des Uterus 201.
— — der Zungenschleimhaut 142.
Blutgefässsystem 108.
Blutkörperchen, farbige 38.
— — — Stroma ders. 38.
— — — Entwickelung 115.
— — farblose (weisse) 38.
Blutkrystalle 114.
Blutkuchen 114.
Blutplättchen 114.
Blutwasser 114.
Bogengänge 248.
Boraxkarmin 7.
— — Anwendung 18.
Bowman'sche Drüsen 262.
— — Kapsel 180.
— — Membran 219.
Bronchen 172.
Bronchioli respiratori 172.
Brunner'sche Drüsen 147.
Brustwarze 216.
Bulbus pili 208.
— — oculi 220.

C.

Canalis, hyaloideus 235.
— — Petiti 235.
Capsula Glissonii 159.
Caruncula lacrymalis 241.
Centrales Höhlengrau 86.
Centralkanal 82.
Centralnervensystem 81.
Cerumen 257.
Cervix uteri 200.
Chondrin 49.
Chorda dorsalis 63.
Chorioidea 222.
Chromatin 32.
Chromosmiumessigsäure 5.
— — Anwendung 14.
Chromsäure 4.
Chromsäure, Anwendung 12.

Chyluskörperchen 38.
Ciliarmuskel 224.
Cilien 239.
Circulus arteriosus nerv. opt. 237.
— — iridis major 237.
— — — minor 237.
Cirkulationsorgane 108.
Clarke'sche Säulen 83.
Claudius'sche Zellen 254.
Clitoris 202.
Cloquet'scher Kanal 235.
Cohnheim'sche Felder 43.
Compacte Knochensubstanz 58.
Coni vasculosi 193.
Conjunctiva 239.
— — -buchten 240.
— — palpebrarum 239.
— — sclerae 241.
Conserviren der Präparate 21.
Corium 205.
Cornea 220.
Cornealfalz 225.
Corona radiata 198.
Corpora cavernosa penis 194.
Corpus cavernos. urethrae 195.
— — ciliare 224.
— — Highmori 188.
— — luteum 198.
Corpuscula amylacea 88.
Corti'sches Organ 252.
Cowper'sche Drüsen 194.
Cristae acusticae 249.
Crista spiralis 250.
Cumulus ovigerus 197.
Cupula 249.
Cutis 205.
Cylinderepithel, einfaches 40.
— — geschichtetes 41.
Cylinderglas, graduirtes 3.
Cylinderzellen 39.
Cytaster 35.
Cytoblastema 34.

D.

Damarfirniss 6.
— — Anwendung 22.
Darm 146.
— -drüsen 147.
— -epithel 146.
— -schleimhaut 146.
— -zotten 147.
Deckgläschen 2.
Deckglaskitt 6.
Deckglaskitt, Anwendung 22.
Deckzellen 265.
Deiters'sche Zellen 254.
Dentin 134.
Deutoplasma 197.
Discs 43.
Discus proligerus 197.
Dispirem 36.
Dotter 197.
Dotterkern 204.
Drüsen 128.
— — acinöse 130.
— — alveoläre 128.
— — -ausführungsgang 130.
— — Bartholini'sche 202.
— — Bowman'sche 262.
— — Brunner'sche 147.
— — Cowper'sche 194.
— — dehiscirende 130.
— — der Bronchen 173.
— — des Magens 144.
— — der Mundschleimhaut 132.
— — der Zunge 141.
— — gemischte 152.
— — Harder'sche 248.
— — -körper 130.
— — -läppchen 130.
— — Lieberkühn'sche 147.
— — Littre'sche 184.
— — Meibom'sche 240.
— — Moll'sche 240.
— — Montgomery'sche 216.
— — Nuhn'sche 141.
— — seröse 141, 152.
— — -Substanz des Ovarium 196.
— — traubige 129.
— — tubulöse 128.
— — Tyson'sche 213.
— — -zellen 130.
Ductus Bartholini 152.
— — cochlearis 249.
— — ejaculatorii 193.
— — endolymphaticus 248.
— — papillares 179.
— — Stenonianus 153.
— — thyreoglossus 175.
— — Whartonianus 153.
— — Wirsungianus 154.
Dura mater cerebralis 89.
— — — spinalis 89.

Duralscheide 232.
Durchfärben 18.
Dyaster 36.

E.

Ei 196.
Eiballen 196.
Eierstöcke 195.
Eifollikel 196.
Eileiter 199.
Einbetten 16.
— — in Celloidin 276.
— — in Paraffin 274.
Einbettungsrähmchen 275.
Einkerbungen, Lantermann'sche 47.
Einklemmen 16.
Einrichtung des Laboratorium 1.
Einschliessen und Konserviren der Präparate 21.
Eiprotoplasma 197.
Eisessig 4.
Eiweissdrüsen der Zunge 140.
Elastische Fasern 50.
— — Häute 50.
— — Innenhaut 109.
— — Substanz 50.
Elementarkörnchen 114.
Elementarorganismus 32.
Email 134.
Endigung der sensitiven Nerven 93.
— — der motorischen Nerven 98.
Endkolben cylindrische 95.
— — kugelige 96.
Endogene Zellenbildung 36.
Endocardium 108.
Endolymphe 248.
Endoneurium 91.
Endothel 40.
— — -zellen 40.
Endstück der Drüsen 132.
— — des Samenfadens 192.
Entkalken 14.
Eosin 7.
— — Anwendung 18.
Ependym der Ventrikel 86.
— — -faden, centraler 84.
Epicerebrale Räume 90.
Epidermis 205, 206.
Epididymis 192.
Epineurium 90.
Epiphysis 88.
Epithel 40.
Epithel, respiratorisches 173.
— — -zellen 38.
Epoophoron 199.
Essigsäure 4.

F.

Fadenapparat 229.
Fadenzellen 249.
Färben 16.
— — unter dem Deckglase 25.
Färbung, diffuse 17.
— — der chromatischen Substanz 18.
Fascia linguae 140.
Fascien 55.
Faserhaut des Pharynx 143.
— — der Speiseröhre 143.
Faserhülle der Zungenbälge 140.
Faserkörbe 227.
Fasern, elastische 50.
— — Remak'sche 48.
— — Sharpey'sche 62.
— — umspinnende 53.
Faserschicht der Retina 230.
Faserstoff 114.
Ferrein'sche Pyramiden 179.
Fettgewebe 42.
Fettgewebszellen 41.
Fettzellen 41.
— — seröse 42.
Fibrae arcuatae 221.
Fibrillen des Bindegewebes 49.
— — des Knochens 50.
— — der Muskeln 44.
— — -scheiden 91.
Fibrin 114.
Filarmasse 32.
Filtrirpapier 3.
Fissura longit. ant. 81.
— — — post. 81.
Fixiren 12.
Fleischtheilchen, primitive 43.
Flimmerepithel, einfaches 40.
— — geschichtetes 41.
Flimmerzellen 39.
Follikel der Lymphknoten 116.
— — des Eierstocks 196.
— — Graaf'scher 197.
— — solitäre 119.
Fontana'sche Räume 226.
Foramina nervina 251.
Fornix conjunctivae 241.
Fovea centralis 230.

Fragmentirung 34.
Fundus foveae 230.
Fundusdrüsen 144.
Funiculus cuneatus 82.
— gracilis 82.

G.

Galle 160.
Gallenblase 159.
Gallenkapillaren 155, 159.
Gallengänge 159.
Gallengangdrüsen 159.
Gallertartiges Bindegewebe 52.
Ganglien 91.
— — sympathische 93.
Ganglienzellen 45.
— — apolare 46.
— — bipolare 46.
— — multipolare 46.
— — T förmige 46.
— — unipolare 46.
Ganglienzellenschicht 226.
Ganglion intercaroticum 114.
— — nervi optici 227.
— — retinae 228.
— — spirale 255.
Gangsystem 129.
Gefässe, perforirende 60.
Gefässschicht der Iris 225.
Gehirn 84.
Gehirnschicht der Retina 227.
Gehörgang, äusserer 256.
Gehörorgan 248.
Gehörzähne, Huschke'sche 251.
Gelenkkapsel 64.
Gelenknervenkörperchen 96.
Genitalnervenkörperchen 96.
Generatio aequivoca 34.
Geruchsorgan 260.
Geschmacksknospen 264.
Geschmacksorgan 264.
Geschmacksporus 264.
Geschmackszellen 265.
Gewebe 31.
— — adenoides 55.
— — cytogenes 55.
Gewebelehre 31.
Gewebe, osteogenes 66.
Gewebsspalten 116.
Giannuzzi'sche Halbmonde 131.
Glandula coccygea 114.
Glandula parotis 153.
— — sublingualis 152.
— — submaxillaris 153.
Glandulae ceruminosae 256.
— — sebaceae 208, 212.
— — sudoriparae 213.
Glasfläschchen 2.
Glashäute 49.
Glashaut der Chorioidea 223.
— — des Haarbalges 210.
Glaskörper 234.
Glasstäbe 3.
Glastrichter 3.
Gliazellen 83.
Glisson'sche Kapsel 159.
Glomeruli cochleae 255
Glomerulus 179.
Glutin 49.
Glycerin 6.
— — Anwendung 22.
Goldchlorid 5.
— — Anwendung 20, 245.
Goll'scher Strang 82.
Graaf'scher Follikel 197.
Grandry'sche Körperchen 94.
Granulationen, Pacchioni'sche 89.
Grau der centralen Höhlen 86.
Grenzschicht der Chorioidea 223.
— — hintere der Iris 225.
— — vordere der Iris 224.
Grosshirnganglien 86.
Grosshirnrinde 85.
Grundlamellen, äussere 60.
— — innere 60.
Grundmembranen 49.
Grundsubstanzen 49.
Grundsubstanz des fibrillären Bindegewebes 49.
— — des Knochens 50, 58.
— — des Knorpels 49, 56.

H.

Haare 208.
— — Entwickelung der 211.
Haarbalg 208, 210.
Haarbalgdrüsen 208, 212.
Haarkeim 211.
Haarkutikula 209.
Haaroberhäutchen 209.
Haarpapille 208.
Haarschaft 208.
Haarwechsel 212

Haarwurzel 208.
Haarzellen 249, 253.
Haarzwiebel 208.
Habenula perforata 251.
Haematin 115.
Haematoblasten 61, 115.
Haematoidin 115.
Haematoxylin, Böhmer'sches 6.
— — Anwendung (nach Pal) 16.
— — Weigert'sches 6.
— — Anwendung 102.
Haemin 115.
Haemoglobin 38, 114.
Haerten 14.
Halbmonde, Giannuzzi'sche 131.
Hals der Harnkanälchen 178.
— des Zahnes 133.
Harder'sche Drüse 248.
Harnblase 183.
Harnkanälchen 177.
— -organe 177.
Harnröhre 184.
— -wege, ableitende 182.
Hassal'sche Körperchen 120.
Häute, elastische 50.
Haufen, Peyer'sche 119, 149.
Haut, äussere 205.
— elastische der Adventitia 110.
Hauttalg 212.
Havers'sche Lamellen 60.
— — Kanäle 59.
— — Räume 75.
Henle'sche Schicht 211.
— — Schleifen 179.
Hensen'scher Spiralkörper 254.
— — Zellen 254.
Herbst'sche Körperchen 96.
Herz 108.
Herzklappen 109.
Hilus der Lymphknoten 116.
Hinterhorn 82.
Hinterstrang 81.
Hirnhaut, harte 89.
— — weiche 89.
Hirnsand 88.
Histologie 31.
Hoden 188.
— — -kanälchen 189.
— — -läppchen 188.
— — -zellen, runde 191.
Höhlengrau, centrales 85.
Hörhaar 249.
Hornhaut 220.
— — -endothel 222.
— — -epithel 220.
— — -kanälchen 221.
— — -körperchen 221.
— — -zellen 221.
Hornschicht 207.
Hornspongiosa der Grosshirnrinde 86.
— — des Rückenmarkes 83.
Howship'sche Lakunen 70.
Hüllen des Centralnervensystems 88.
Humor vitreus 234.
Huschke'sche Gehörzähne 251.
Huxley'sche Schicht 211.
Hyaloplasma 32.
Hydatide, gestielte 194.
— — Morgagni'sche 194.
— — ungestielte 194.
Hypophysis cerebri 88.

I.

Infundibula 172.
Injiziren 20.
Innenglieder der Stäbchen 229.
— — der Zapfen 229.
Innenkolben 95.
Innenpfeiler 252.
Instrumente 1.
Integument 205.
Intercellularbrücken 39.
Intercellularsubstanzen 31, 48.
Interfilarmasse 32.
Interglobularräume 134.
Interstitialgewebe 54.
Interstitielle Körnchen 43.
— — Lamellen 60.
Interstitielles Bindegewebe der Nieren 181.
— — Wachsthum der Knochen 69.
Iris 224.
— -fortsätze 225.
— -winkel 225.
Isoliren 10.
— — von Epithelien 11.
— — von Drüsenkanälchen 12.
— — von Muskelfasern und Drüsen 11.
Isotrope Substanz 43.

K.

Kali, doppeltchromsaures 5.
Kali, übermangansaures 7.
Kalilauge, konzentrirte 5.
Kammer, feuchte 25.

Karminlösung, neutrale 7.
— — -Anwendung 17.
Kanäle, Havers'sche 59.
— — Volkmann'sche 60.
Kanal, Cloquet'sche 235.
— — Petit'scher 235.
— — Schlemm'scher 237.
Kapillaren 112.
— — Neubildung 113.
Kapsel, Bowman'sche 180.
— — Glisson'sche 159.
— — der Lymphknoten 117.
— — der Milz 120.
Karotisdrüse 114.
Karyaster 35.
Kehlkopf 171.
Keilstrang 82.
Keimbläschen 197.
— -centrum 117.
— -epithel 196.
— -fleck 197.
— -lager des Haares 212.
— -schicht der Haut 206.
— — des Nagels 208.
Keratokörnchen 207.
Kern 32.
— -bildung, freie 34.
— -färbung 17, 19.
— -gerüst 32.
— -grundsubstanz 32.
— -körperchen 32.
— -membran 32.
— -saft 32.
— -spindel 35.
— -theilung 34.
Kieferwall 135.
Kittsubstanz 49.
Kleinhirnrinde 87.
Knäueldrüsen 213.
Knochen 58.
— — Entwickelung der 65.
— — — der primären 65.
— — — der sekundären 69.
— — -fibrillen 50.
— —, Gelenkenden der 63.
— — -grundsubstanz 50, 58.
— — -höhlen 59.
— — -kanälchen 59.
— — -knorplig vorgebildeter 65.
— — -körperchen 59.
— — -mark 58, 61.
Knochen, primäre 65.
— — Resorption der 69.
— — sekundäre 65, 69.
— — Substantia compacta der 58.
— — — spongiosa des 58.
— — Wachsthum der 69.
Knorpel 55.
— — bindegewebiger 57.
— — der Bronchen 172.
— — des Kehlkopfes 171.
— — der Luftröhre 171.
— — elastischer 57.
— — -grundsubstanz 49, 56.
— — hyaliner 56.
— — -kapsel 55, 56.
— — -markzellen 67.
— — -zellen 55.
Knospung 36, 61.
Kochsalzlösung 4.
Kolostrumkörperchen 216.
Kommissur, graue 82.
— — hintere 82.
— — vordere 82.
— — weisse 82.
Körnchen interstitielle 43.
Körnerschicht, äussere 229.
— — innere 228.
Körperchen, Grandry'sche 94.
— — Hassal'sche 120.
— — Herbst'sche 96.
— — Key-Retzius'sche 96.
— — Malpighi'sche der Milz 120.
— — — der Niere 178
— — Meissner'sche 97.
— — Merkel'sche 94.
— — Pacini'sche 95.
— — Vater'sche 95.
— — Wagner'sche 97.
Kopfplatte 253.
Krone des Zahnes 133.
Krypten, Lieberkühn'sche 147.
Kutikularbildungen 50.

L.

Labdrüsen 144.
Labia majora 202.
— — minora 202.
Labium tympanicum 250.
— — vestibulare 250.
Labra glenoidea 64.
Labyrinth, häutiges 248.
— — knöchernes 248.

Lakunen Howship'sche 70.
Lamellen Havers'sche 60.
— — der Hornhaut 221.
— — interstitielle 60.
Lamina cribrosa 233.
— — elastica anterior 220.
— — — posterior 222.
— — fusca 222.
— — Reissneri 250.
— — spiralis membranacea 250, 252.
— — suprachorioidea 222.
Langerhans'sche Zellen 94.
Lavendelöl 6.
— — Anwendung 23.
Leber 155.
— — -inseln 156.
— — -kapsel 159.
— — -läppchen 156.
— — -zellen 156.
— — -zellenbalken 157.
Lederhaut 205.
Leptothrix buccalis 161.
Leukocyten 37.
Lidkante 239.
Lieberkühn'sche Drüsen 147.
Ligamentum circulare dentis 135.
— — iridis pectinatum 225.
— — interlamellare 96.
— — intervertebrale 63.
— — nuchae 63.
— — spirale 250.
— — stylohyoideum 63.
Limbus spiralis 250.
Linse 233.
Linsenepithel 233.
— — -fasern 233.
— — -kapsel 234.
Liquor cerebrospinalis 90.
— — folliculi 197.
Lithion carbonicum 7.
Littre'sche Drüsen 184.
Luftröhre 171.
Lungen 172.
Lymphbahnen des Augapfels 237.
— — des Centralnervensystems 89.
— — des Labyrinthes 255.
— — der peripherischen Nerven 91.
Lymphdrüsen 116.
Lymphe 119.
Lymphgefässe 115.
— — der Augenlider 241.
Lymphgefässe des äusseren Ohres 257.
— — des Bauchfelles 161.
— — der Blutgefässe 114.
— — der Conjunctiva 241.
— — des Eierstockes 199.
— — der glatten Muskeln 78.
— — der Haut 214.
— — des Herzens 109.
— — des Hodens 191.
— — des Kehlkopfes 171.
— — der Leber 160.
— — der Lungen 175.
— — des Magens und des Darmes 151.
— — der Milchdrüse 216.
— — der Milz 122.
— — des Mittelohres 256.
— — der Mundschleimhaut 132.
— — der Nasenschleimhaut 263.
— — der Nieren 182.
— — der quergestreiften Muskeln 78.
— — der Scheide 201.
— — der Schilddrüse 176.
— — der Speicheldrüsen 155.
— — der Thymus 120.
— — des Uterus 201.
— — der Zungenschleimhaut 142.
Lymphgefässsystem 115.
Lymphknötchen des Darmes 148.
Lymphknoten 116.
— — peripherische 118.
Lymphkörperchen 38.
Lymphräume, adventitielle 90, 114.
Lymphsinus 117.

M.

Macula lutea 230.
— — germinativa 197.
Maculae acusticae 249.
Magen 143.
— — -schleimhaut 143.
— — -drüsen 144.
— — -gruben 144.
Malpighi'sche Körperchen der Milz 120.
— — der Niere 178.
Mark, gelatinöses 61.
— gelbes 61.
— rothes 61.
— -raum primordialer 66.
— -scheide 47.
— -strahlen 179.
Markstränge 117.
Marksubstanz des Eierstockes 196.

Marksubstanz des Haares 209.
— — der Lymphknoten 117.
— — der Nebenniere 185.
— — der Niere 178.
Markzellen 38.
Mastzellen 53, 63.
Material, Beschaffen des 9.
Matrix des Nagels 208.
Meibom'sche Drüsen 240.
Meissner'sche Körperchen 97.
Meissner'scher Plexus 152.
Membrana basilaris 252.
— — choriocapillaris 223, 236.
— — Descemetii 222.
— — granulosa 197.
— — hyaloidea 234.
— — limitans externa 228.
— — — interna 227.
— — — olfactoria 262.
— — propria 49, 128, 131.
— — reticularis 254.
— — tectoria 254.
Membranen, gefensterte 50.
Menisci 63.
Merckel'sche Körperchen 94.
Messen 28.
Metakinesis 36.
Methylviolett B. 8.
— — Anwendung 19.
Mikron (Mikromillimeter) 33.
Mikroskop 1.
— — Handhabung des 26.
Mikrotom 274.
Milch 216.
— — -drüse 215.
— — -kügelchen 216.
— — -säckchen 216.
Milz 120.
— -balken 120.
— -pulpa 121.
Mitose 35.
Mittelohr 256.
Mittelscheiben 43.
Molekularbewegung 34.
Moll'sche Drüsen 240.
Monaster 35.
Montgomery'sche Drüsen 216.
Morgagni'sche Hydatide 194.
Müller'scher Augenlidmuskel 240.
— — Ringmuskel 224.
Müller'sche Flüssigkeit 5.
Müller'sche Flüssigkeit, Anwendung 13.
— — Stützfasern 227.
Mundhöhlenschleimhaut 132.
Musculus arrector pili 208.
— — ciliaris 224.
— — — Riolani 240.
— — dilatator pupillae 225.
— — orbicularis palpebr. 240.
— — palpebralis 240.
— — sphincter pupillae 225.
— — — vesicae internus 183.
Muskelfasern des Herzens 44.
— — glatte 42.
— — quer gestreifte 42.
— — -säulchen 43.
Muskulatur, glatte 78.
— — quergestreifte 77.
Myelin 47.
Myeloplaxen 61.

N.

Nadeln 2.
Nagel 207.
— — -bett 207.
— — -elemente 208.
— — -falz 208.
— — -wall 207.
— — -wurzel 208.
Nebeneierstock (Epoophoron) 199.
Nebenhoden 192.
Nebenkern 32.
Nebennieren 184.
Nebenscheibe 43.
Nerven cerebrospinale 90.
— — des Augapfels 238.
— — der Augenlider 241.
— — des Bauchfelles 161.
— — der Blutgefässe 113.
— — des Eierstockes 199.
— — der Haut 215.
— — des Herzens 109.
— — des Hodens 191.
— — des Kehlkopfes 171.
— — der Knochen 63.
— — der Leber 160.
— — der Lungen 175.
— — der Lymphknoten 118.
— — des Magens und des Darmes 151.
— — der Milchdrüse 216.
— — der Milz 122.
— — der Mundschleimhaut 132.

Nerven der Nebennieren 185.
— — der Nieren 182.
— — der Scheide 201.
— — der Schilddrüse 176.
— — der Speicheldrüsen 155.
— — des Uterus 201.
— — der Zungenschleimhaut 142.
Nervenendigungen 93.
— — freie 93.
— — in Terminalkörperchen 94.
Nervenfasern 47.
— — — -schicht der Retina 227.
— — markhaltige 47.
— — marklose 48.
— — Remak'sche 48.
Nervenkitt 83.
Nerven, peripherische 90.
— — sympathische 91.
— — -system, centrales 81.
— — -zellen 45.
Nervus acusticus 254.
— — opticus 232.
Netzhaut 226.
Neurilemm 47.
Neuroepithelschicht der Retina 228.
Neuroglia 83.
Neurospongium 228.
Nieren 177.
— — -becken 182.
— — -kelche 182.
— — -läppchen 181.
Nigrosin 8.
— — -Anwendung 105.
Nuclëin 32.
Nuel'scher Raum 254.
Nuhn'sche Drüse 141.

O.

Oberhaut 206.
Oberhäutchen des Haares 209.
Objektivmikrometer 28.
Objektträger 2.
Odontoblasten 137.
Ohr äusseres 256.
— inneres 248.
— -schmalz 257.
— — -drüsen 256.
— -trompete 256.
Okularmikrometer 28.
Oolemma 197.
Ora serrata 226, 230.
Orbiculus gangliosus 238.
Organ Corti'sches 252.
— — von Giraldès 193.
Organe 31.
Organe der aktiven Bewegung 77.
— — des Nervensystems 80.
— — der Stütz- und Bindesubstanz 52.
Ossifikation, enchondrale 65, 66.
— — perichondrale 65, 67.
— — periostale 65.
— — -punkt 66.
Osmiumsäure 5.
— — Anwendung 13.
Osteoblasten 67.
Osteogenes Gewebe 66.
Ostoklasten 70.
Otolithen 249.
Ovarium (Eierstock) 195.
— — masculinum 194.
Ovula Nabothi 200.

P.

Pacchioni'sche Granulationen 89.
Pacini'sche Körperchen 95.
Palpebrae 239.
Pankreas 154.
Panniculus adiposus 205.
Papillae circumvallatae 139.
— — filiformes 138.
— — foliatae 139, 265.
— — fungiformes 139.
Papillarkörper 241.
Paradidymis 193.
Paraffin 274.
Paraffinchloroform 275.
Paraplasma 32.
Paroophoron 199.
Parotis 153.
Parovarium 199.
Pars retinae ciliaris 231.
— — iridica 225.
— — optica 226.
Paukenhöhle 256.
Penis 194.
Pepsindrüsen 144.
Pericelluläre Räume 90.
Perichondrium 58.
Perichorioidealraum 238.
Perikardium 109.
Perilymphe 248.

Perimysium 77.
Perineurium 91.
Periost 58, 62.
Perivaskuläre Räume 90.
Peyer'sche Haufen 119, 148
Pfeilerzellen 252.
Pflasterepithel, einfaches 40.
— — geschichtetes 40.
Pflasterzellen 39.
Phalangen 254.
Pharynx 142.
Pharynxtonsille 142.
Pia mater 89.
Piascheide 232.
Pigmentepithel 229.
— — -schicht der Iris 225.
Pikrinsäure 5.
Pikrinschwefelsäure 5.
— — Anwendung 13.
Pikrokarmin 7.
— — Anwendung 19, 25.
Pincette 2.
Pipette 3.
Placenta sanguinis 114.
Plaques 148.
Plasma sanguinis 114.
Plasmazellen 53.
Platte, motorische 98.
Plattenzellen 39.
Pleura 175.
Plexus annularis 238.
— — Auerbach'scher 151.
— — chorioidei 89.
— — Meissner'scher 152.
— — myentericus 152.
— — intraepithelialer der Cornea 238.
— — subbasaler der Cornea 238.
— — subepithelialer der Cornea 238.
Plica semilunaris 241.
Polkörperchen 35.
Polstrahlung 35.
Präparatengläser 2.
— — schalen 3.
Primärfollikel 196.
Primordialeier 196.
Processus ciliaris 224.
— — reticularis 82.
Prominentia spiralis 251.
Prostata 194.
— — steine 194.
Protoplasma 32.
Protoplasmafortsätze 45.
Pulpahöhle 133.
Pulpa der Lymphknoten 118.
— — der Milz 121.
— — der Zähne 135.
Purkinje'sche Zellen 87.
Pylorusdrüsen 144, 146.
Pyramiden, Ferrëin'sche 179.
— — -zellen 85.

Q.

Querlinie 43

R.

Radiärfasern 227.
— — -kegel 227.
Randzellenkomplexe 131.
Ranvier's Drittelalkohol 4.
— — — — Anwendung 11.
Rasirmesser 2.
Raum, Tenon'scher 238.
Räume, epicerebrale 90.
— — Fontana'sche 226.
— — Havers'sche 75.
— — Nuel'sche 254.
— — pericelluläre 90.
— — perivaskuläre 90.
Reagirgläschen 3.
Reagentien 3.
Regenbogenhaut 224.
Regio olfactoria 261.
— — respiratoria 260.
— — vestibularis 260.
Remak'sche Fasern 48.
Reissner'sche Membran 250.
Resorptionsflächen 69.
Rete testis 189.
— vasculosum Halleri 189.
Retina 226.
Riechzellen 262.
Riesenzellen 61.
Riffzellen 39.
Riffelfortsätze 206.
Rindennetz, oberflächliches 195.
— — tiefes 195.
Rindensubstanz des Eierstockes 196.
— — des Haares 209.
— — der Lymphknoten 117.
— — der Niere 178.
— — der Nebenniere 184.
Rückenmark 81.

Rückenmarkshaut, harte 89.
— — weiche 89.

S.

Sacculus ellipticus 248.
— — rotundus 248.
Säulen, Clark'sche 83.
Saffranin 7.
— — Anwendung 18.
Saftkanälchen 116.
— — der Cornea 221.
Saftlücken 116.
— — der Hornhaut 221.
Salpetersäure 4.
— — Anwendung 14.
Salpetersaures Silberoxyd 5.
— — — Anwendung 18.
Salzsäure 4.
Samen 192.
— — -bildner 190.
— — -blasen 193.
— — -fäden 192.
Samenleiter 193.
Sammelröhrchen 179, 181.
Sarcous elements 43.
Sarkolemma 44.
Sarkoplasma 43.
Scala tympani 250.
— vestihuli 250.
Schaltlamellen 60.
Schaltstück 132.
— — der Niere 179, 180.
Scheere 2.
Scheide 201.
Scheiden, adventitielle der Milz 120.
Scheidencuticula 211.
Scheide, Schwann'sche 47.
Schicht, äussere retikuläre 228.
— — der gröheren Gefässe 222.
— — granulirte 228.
— — Henle'sche 211.
— — Huxley'sche 211.
— — innere retikuläre 228.
— — rostfarbene 87.
Schilddrüse 175.
Schleife, Henle'sche 179, 180.
Schleifstein 2.
Schleimdrüsen der Zunge 141.
— — (speichel)-drüsen 152.
Schleimhaut 128.
— — -körperchen 140.
Schleimhautröhren 132.
— — -schicht der Oberhaut 206.
Schlemm'scher Kanal 237.
Schmeckbecher 264.
— — -zellen 265.
Schmelz 134.
— — -keim 136.
— — -oberhäutchen 134.
— — -organ 136.
— — -prismen 134.
— — -pulpa 137.
— — -zellen 136.
Schnecke 249.
Schneiden 15.
— — von Celloidinobjekten 279.
— — von Paraffinobjekten 277.
Schnürring 47.
Schweissdrüsen 213.
— — -pore 213.
Schwesterschleifen 35.
Sebum 212.
Segmente, cylindrokonische 47.
— — interannuläre 48.
Segmentirung 34.
Sehnen 54.
Sehnerv 232.
Sehorgan 220.
Seitenhorn 82.
— — -strang 81.
Sekretionserscheinungen 36.
Sekretröhren 132.
Sekundärknötchen 116.
Septum linguae 138.
— — longitudinale posterius 81.
Septula testis 188.
Seröse Drüsen 141, 151.
Sharpey'sche Fasern 62.
Sinnesepithelzellen 39.
Sinus der Dura mater 89.
Sklera 222.
Solitärknötchen 119.
— — des Darmes 148.
Sonnenbildchenfigur 101.
Spaltraum, perivitelliner 197.
Spatel 2.
Speicheldrüsen 152.
— — -körperchen 140.
— — -röhren 132.
Speiseröhre 143.
Sperma 192.
Spermatiden 191.

Spermatoblast 190.
— — -cyten 191.
— — -fila 192.
— — -gonie 191.
— — -somen 192.
Speziallamellen 60.
Spinalganglien 92.
Spiralfaden 192.
Spiralkörper 254.
Spirem 35.
Spongioblasten 228.
Spongioplasma 32.
Stachelzellen 39, 206.
Stammzellen 191.
Stäbchen 229.
— — -fasern 229.
— — -korn 229.
— — -sehzellen 228.
Steissdrüse 114.
Stellulae Verheynii 182.
Stomata 116.
Strahlenbändchen 234.
Strang, Goll'scher 82.
— zarter 81.
Stratum corneum 207.
— — granulosum 207.
— — lucidum 207.
— — Malpighii 206.
— — mucosum 206.
— — papillare 205.
— — reticulare 205.
— — subcutaneum 205.
— — submucosum 200.
— — supravasculare 200.
— — vasculare 200.
Streichriemen 2.
Streifen, Viq d'Azyr'scher 86.
Stria vascularis 251.
Stromaplexus 238.
Stützfasern, Müller'sche 227.
Stützgerüst des Rückenmarks 83.
Stützsubstanz, Organe der 52.
— — der Retina 226.
Stützzellen der Geruchsschleimhaut 262.
— — concentrische 227.
Subarachnoidealraum 90.
— — des Sehnerven 238.
Subduralraum 89.
— — des Sehnerven 238.
Substantia compacta 58.
— — gelatinosa centralis 82.
Substantia gelatinosa Rolandi 82.
— — propriae cornea 221.
— — spongiosa 58.
Substanz, achromatische 32.
— — anisotrope 43.
— — chromatische 32.
— — colloide 176.
— — elastische 50.
— — granulirte des Rückenmarks 83.
— — graue — — — 82.
— — isotrope 43.
— — weisse, des Gehirns 88.
— — — des Rückenmarks 81.
Sulcus spiralis 250.
Sutura 63.
Synarthrosis 63.
Synchondrosis 63.
Syndesmosis 63.
Synovia 65.
Synovialmembran 64.
— — -zotten 64.

T.

Talgdrüsen 212.
Tapetum 223.
Tarsus 240.
Tastkörperchen 97.
— -meniscus 94.
— -scheibe 94.
— -zellen, einfache 94.
— — zusammengesetzte 94.
Telae chorioideae 89.
Tenon'scher Raum 238.
Tensor chorioideae 224.
Terminalkörperchen 94.
Theca folliculi 197.
Thränendrüse 241.
— — accessorische 240.
Thränenkanälchen 242.
— — -nasengang 242.
— — -organ 241.
— — -sack 242.
Thymus 119.
Tödten und Seziren der Thiere 9.
Tonnenform 36.
Tonsille 142.
Trabekel der Lymphknoten 117.
— — der Milz (Milzbacken) 120.
Trachomdrüsen 241.
Trichomonas vaginalis 202.
Trommelfell 256.

Tuba Eustachii (Ohrtrompete) 256.
— Fallopiae (Eileiter) 199.
Tubuli contorti des Hodens 189.
— — der Niere 178.
— recti des Hodens 191.
— — der Niere 179.
Tunnel 252.
Tunica adventitia der Arterien 109.
— — — der Venen 112.
— — albuginea des Eierstockes 195.
— — — des Hodens 188.
— — der Niere 181.
— — — des Penis 194.
— — intima der Arterien 109.
— — — der Venen 111.
— — media der Arterien 109.
— — — der Venen 112.
— — mucosa 128.
— — propria 128.
— — submucosa 128.
— — vasculosa 189.
Typus metaplastischer 69.
— — neoplastischer 68.
Tyson'sche Drüsen 213.

U.

Uebergangsepithel 182.
Uhrgläser 3.
Umspinnende Fasern 53.
Untersuchung frischer Objekte 24.
Ureter 182.
Urethras Harnröhre 184.
Urzeugung 34.
Uterus 200.
Utriculus 248.

V.

Vagina 201.
Vas aberrans Halleri 193.
— afferens 181.
— efferens 181.
— epididymidis 193.
— deferens 193.
— prominens 251.
— spirale 255.
Vasa aberrantia der Leber 159.
— afferentia der Lymphknoten 116.
— centralia retinae 235.
— ciliaria 235.
— efferentia der Lymphknoten 116.
— efferentia testis 193.
Vasa vasorum 113.
Vasoformative Zellen 113.
Vater'sche Körperchen 95.
Vena centralis retinae 235.
— — spiralis modioli 255.
Venae centrales der Leber 157.
— — interlobulares der Leber 157.
— — — der Niere 182.
— — intralobulares 158.
— — sublobulares 158.
— — vorticosae 237.
Venen 111.
Venenklappen 112.
Verdauungsorgane 128.
Vereinigung der glatten Muskelfasern 78.
Vereinigung der quergestreiften Muskelfasern 77.
Vergolden 20, 245.
Verkalkungspunkt 66.
Versilbern 18.
Vesicula germinativa 197.
Vesuvin 8.
— — Anwendung 19.
Vibrissae 260.
Viq d'Azyr's Streifen 86.
Volkmann'sche Kanäle 60.
Vollwurzel 212.
Vorderhorn 82.
Vorderstrang 81.

W.

Wachsthum, appositionelles der Knochen 69.
— — interstitielles der Knochen 69.
Wärmkasten 275.
Wagner'sche Körperchen 97.
Wanderzellen 38, 53.
Warzenhof 216.
Wasser, destillirtes 4.
Weigert'sches Haematoxylin 6.
— — Anwendung (nach Pal) 102.
Wimperzellen 39.
Wollustkörperchen s. Genitalnervenkörperchen 96.
Wundernetz 116.
Wurzel des Zahnes 133.
Wurzelscheiden des Haares 208.

Z.

Zähne 133.
— — Entwickelung der 135.
Zahnbein 134.

Zahnbeinkugeln 134.
— -fasern 134, 135.
— -furche 136.
— -kanälchen 134.
— -papillen 136.
— -pulpa 133, 134.
— -säckchen 137.
— -scheiden 134.
— -wälle 136.
Zapfen 229.
— — -fasern 229.
— — -korn 229.
— — -sehzellen 228.
Zarter Strang 81.
Zeichnen 28.
Zelle 31.
Zellen, Arten der 37.
— — Bewegungserscheinungen der 33.
— — Bildung und Fortpflanzung der 34.
— — -bildung, endogene 36.
— — des fibrillären Bindegewebes 53.
— — Claudius'sche 254.
— — Deiters'sche 254.
— — Form der 33.
— — Fütterung der 34.
— — Grösse der 33.
— — Hensen'sche 254.
— — des Knorpels 56.
— — Langerhans'sche 94.
— — Lebensdauer 37.
— — -lehre, allgemeine 31.
— — membran 32.
— — Purkinje'sche 87.
Zellen, samenbildende 190.
— — Sekretionserscheinungen der 36.
— — -substanz 32.
— — Theilung der 34.
— — vasoformative 113.
Zellen, vitale Eigenschaften der 33.
— — Wachsthum der 37.
— — Wandern der 33.
Zement 134.
Zerzupfen 10.
Zirbel 88.
Zona fasciculata 185.
— — glomerulosa 184.
— — der ovalen Kerne 262.
— — pectinata 252.
— — pellucida 197.
— — perforata 251.
— — reticularis 185.
— — der runden Kerne 262.
— — tecta 252.
Zonula ciliaris 234.
Zotten 147.
Zunge 138.
Zungenbälge 140.
— — -drüsen 141.
— — -muskeln 138.
— — -papillen 138.
— — -schleimhaut 138.
Zwillingstastzellen 94.
Zwischenknorpel 64.
Zwischenkörnerschicht 228.
Zwischenzellen 189.

Verlag von **GUSTAV FISCHER** in **Jena.**

Vor Kurzem erschien:

Dr. med. HERMANN VIERORDT

Professor an der Universität Tübingen.

Anatomische, physiologische und physikalische Daten und Tabellen

zum Gebrauche für Mediziner.

Preis broschirt 9 Mark, elegant gebunden 10 Mark.

Der Verfasser giebt in diesem, wesentlich auch praktische Zwecke verfolgenden Buche eine auf Einsicht der Quellen gegründete Zusammenstellung der den Mediziner interessierenden anatomischen und physiologischen Daten, soweit sie Zahl und Mafs betreffen.

Schon aus klinischen Rücksichten ist fast durchweg, auch im physiologischen Teile, bloss das am Menschen beobachtete behandelt und nur da, wo in dieser Beziehung Lücken sich finden und finden müssen, ist entsprechendes Material nach Tieruntersuchungen herangezogen.

Der Inhalt zerfällt in drei Teile und einen Anhang.

I. Anatomischer Teil: Körperlänge — Dimensionen des Körpers — Körpergewicht — Wachstum — Gewicht von Körperorganen — Körpervolumen und Körperoberfläche — Spezifisches Gewicht des Körpers und seiner Bestandteile — Schädel und Gehirn — Wirbelsäule und sonstige Knochen — Muskeln — Brust — Becken — Kindsschädel — Verdauungsapparat — Respirationsorgane — Harn- und Geschlechtsorgane — Haut, Haargebilde — Ohr — Auge — Nervensystem — Gefässystem — Vergleich zwischen rechter und linker Körperhälfte — Embryo und Fötus — Vergleich zwischen beiden Geschlechtern. — **II. Physiologischer und physiologisch-chemischer Teil:** Blut- und Blutbewegung — Atmung — Verdauung — Leberfunktion — Perspiration und Schweissbildung — Lymphe und Chylus — Harnbereitung — Wärmebildung — Gesamtstoffwechsel — Stoffwechsel beim Kind — Muskelphysiologie — Allgemeine Nervenphysiologie — Tastsinn — Gehörsinn — Gesichtssinn — Geschmackssinn — Geruchssinn — Physiologie der Zeugung — Sterblichkeitstafel. — **III. Physikalischer Teil:** Thermometerskalen — Atmosphärische Luft — Spezifisches Gewicht verschiedener Körper — Dichte und Volum des Wassers — Schmelzpunkte — Siedepunkte — Wärme — Schallgeschwindigkeit — Spektrum — Elektrische Mafse — Elektrischer Widerstand. — **Anhang: Praktisch-medizinische Analekten.** Klimatische Kurorte — Inkubationszeit — Maximaldosen — Medizinalgewicht — Medizinalmafs — Dosenbestimmung nach den Lebensaltern — Letale Dosen differenter Stoffe — Traubenzucker im diabet. Harn — Exsudate und Transsudate — Elektr. Leitungswiderstand des menschlichen Körpers — Festigkeit der Knochen — Mafstäbe für Sonden, Bougies, Katheter.

Die benutzten Quellen sind sorgfältig unter Angabe des Jahrs der Veröffentlichung aufgeführt, die Anordnung des umfangreichen Stoffs ist eine thunlichst übersichtliche, womöglich tabellarische, ein genaues, eingehendes Register erlaubt die Benutzung des Werkes als eines handlichen und bequemen Nachschlagebuches.

Ein Werk, welches auf verhältnismässig so kleinem Raume ein so reiches, die gesamte praktisch wichtige Medizin umfassendes Zahlenmaterial in leicht zugänglicher Form bietet, dürfte bisher nicht vorhanden gewesen sein.

Herr Professor **Moleschott** in Rom schrieb dem Verfasser:

Geehrtester Herr College!

Erlauben Sie mir, Ihnen Glück zu wünschen zur Herausgabe Ihrer „Daten und Tabellen". Sie haben jedem Mann der Wissenschaft, jedem Arzte ein unentbehrliches Buch auf den Tisch gelegt. Lassen Sie mich einer der ersten sein, die Ihnen dafür danken, dass Sie sich der nützlichen Arbeit unterzogen.

Hochachtungsvoll *Ihr ergebener*

Rom, 16. Juli 1888. *Jac. Moleschott.*

Die **Deutsche Medizinalzeitung, 1888, Nr. 58** nennt das Werk:

„Ein sehr nützliches Buch, das einem entschiedenen Bedürfnisse abhilft. Welchem wissenschaftlichen Arbeiter und welchem Arzte hätte es nicht schon gefehlt, ein Buch, in welchem er alle die Daten und Zahlen über physikalische, anatomische, physiologische, chemische und andere Verhältnisse gesammelt und geordnet fände, die er beim Bedarf sich mühsam an dem und jenem Orte, in Kalendern, Lehrbüchern und an anderen Stellen aufsuchen und zusammentragen resp. zusammenstellen musste? Alle diese Mühe ist ihm vom Verf. abgenommen, der mit erstaunlichem Fleisse und unter sorgsamer und sachverständiger Prüfung hier das ganze Material, soweit es sichergestellt ist, geordnet und aneinandergefügt hat. Es ist keine Frage, dass ein solches Buch nicht bloss für den eigentlich Lernenden, sondern mehr noch für den Kundigen von grossem Werthe sein wird und wir dürfen dem Verfasser um so mehr Anerkennung und Dank dafür spenden, als sie dem wissenschaftlichen Manne sicher eine gewisse Überwindung, ein gewisses intellectuelles Opfer gekostet haben wird. Wir nehmen an, dass er diese Zusammenstellung zunächst für seine eigenen Studien sich angelegt haben wird, jetzt wird sie der ganzen medizinischen Welt zu gute kommen, und das mag ihm eine Befriedigung gewähren. Wer anderen nützt, nützt sich selbst immer am meisten. — — — —

— — — — Wir wünschen dem Buche eine recht grosse Verbreitung, mit welcher auch dem Verleger und der Druckerei (Frommann in Jena) für die Sorgfalt, die sie auf die für Druck und Satz schwierige Arbeit verwendet haben, die ihnen zukommende Anerkennung wird zugebilligt werden. Gr."